Bd. XX.

# Spec. pathologische Histologie

von

H. Dürck.

I. Band

# Lehmann's med. Handatlanten nebst kurzgefassten Lehrbüchern.

Bisher sind erschienen:

Bd. I. **Atlas und Grundriss der Lehre vom Geburtsakt und der operativen Geburtshilfe.** In 126 farbigen Abbildungen von Dr. O. Schäffer, Privatdocent an der Universität Heidelberg. IV. vielfach erweiterte Auflage. Preis eleg. geb. M. 5.—

Bd. II. **Anatomischer Atlas der geburtshilflichen Diagnostik und Therapie.** Mit 160 farbigen Abbildungen und 318 S. Text, von Dr. O. Schäffer. II. Aufl. Preis eleg. geb. M. 12.—

Bd. III. **Atlas und Grundriss der Gynäkologie,** in 207 farbig. Abbildgn. und 308 Seiten Text, von Dr. O. Schäffer. Preis M. 14.—

Bd. IV. **Atlas der Krankheiten des Mundes, der Nase und des Nasenrachenraumes.** In 64 colorierten Abbildungen dargestellt von Dr. med. L. Grünwald. Preis eleg. geb. M. 6.—

Bd. V. **Atlas und Grundriss der Hautkrankheiten.** Mit 65 farb. Tafeln herausgeg. von Prof. Dr. Mračeк, Wien. Preis geb. M. 14.—

Bd. VI. **Atlas und Grundriss der Syphilis und der venerischen Krankheiten.** Mit 71 farb. Taf. Herausg. v. Prof. Dr. Mračeк, Wien. Preis geb. M. 14.—

Bd. VII. **Atlas und Grundriss der Ophthalmoscopie und ophthalmoscopischen Diagnostik.** Mit 138 farbigen u. 6 schwarzen Abbildungen. Herausgegeben von Prof. Dr. O. Haab in Zürich. II. vielfach erweiterte Auflage. Preis eleg. geb. M. 10.—

Bd. VIII. **Atlas und Grundriss der traumatischen Frakturen und Luxationen.** Mit 200 farbigen und 137 schwarzen Abbildungen. Von Prof. Dr. Helferich in Greifswald. IV. umgearbeitete und vermehrte Auflage. Preis eleg. geb. M. 12.—

Bd. IX. **Atlas des gesunden und kranken Nervensystems** nebst Abriss d. Anatomie, Pathologie u. Therapie desselb. v. Prof. Dr. Ch. Jakob. M. e. Vorrede v. Prof. Dr. Ad. v. Strümpell. II. umgearbeitete Auflage. Preis eleg. geb. M. 12.—

Bd. X. **Atlas und Grundriss der Bakteriologie und bakteriolog. Diagnostik.** Mit ca. 700 in 15fachem Farbdruck ausgeführten Originalbildern. Von Prof. Dr. K. B. Lehmann und Dr. R. Neumann in Würzburg. II. erweit. Aufl. Preis eleg. geb. M. 16.—

Bd. XI./XII. **Atlas und Grundriss der patholog. Anatomie.** In 120 farb. Taf. V. Prof. Dr. O. Bollinger. 2 Bde. Preis eleg. geb. je M. 12.—

Bd. XIII. **Atlas u. Grundriss der Verbandlehre** v. Professor Dr. A. Hoffa in Würzburg. In 128 Tafeln. Preis eleg. geb. M. 7.—

Bd. XIV. **Atlas und Grundriss der Kehlkopfkrankheiten.** In 44 farb. Tafeln. Von Dr. L. Grünwald. Preis eleg. geb. M. 8.-

Bd. XV. **Atlas und Grundriss der internen Medicin und klin. Diagnostik.** In 68 farb. Tafeln. Von Dr. Chr. Jakob. Preis eleg. gb. M. 10.—

Bd. XVI. **Atlas und Grundriss der chirurgischen Operationslehre.** Von Docent Dr. O. Zuckerkandl in Wien. Mit 24 farb. Taf. u. 217 Text-Abbildungen. Preis eleg. geb. M. 10.—

Bd [illegible] **Medicin** v. Hofrat Prof. Dr. E. v. Hof- [illegible] 93 Textabbil- [illegible] geb. M. 15.—

Bd. [illegible] **igen des Auges.** [illegible] u. 16 Bog. Text [illegible] geb. Mk. 10.—.

22101332713

Bd. XIX. **Atlas und Grundriss der Unfallheilkunde.** 40 farbige Tafeln, 200 Textabbildungen und ca. 30 Bogen Text. Von Dr. Ed. Golebiewski in Berlin. Preis eleg. geb. Mk. 15.—.

Bd. XX/XXI. **Atlas und Grundriss der speciellen pathologischen Histologie.** Ca. 120 farb. Tafeln, zahlr. Textabb., reicher Text. Von Privatdocent Dr. H. Dürck. 2 Bde. Preis eleg. geb. je Mk. 11.—.

Von **Lehmann's medicin. Handatlanten** befinden sich in Vorbereitung:

Bd. XXII. **Atlas und Grundriss der allgemeinen pathologischen Histologie** nebst einem Anhang über patholog. histolog. Technik. Ca. 80 farb. Tafeln, zahlr. Textabbildung., reicher Text. Von Privatdocent Dr. Herm. Dürck. Preis eleg. geb. Mk. 14.—

Bd. XXIII. **Atlas und Grundriss der orthopädischen Chirurgie.** Circa 100 Abbildungen. Von den Docenten Dr. Schulthess und Dr. Lüning in Zürich. Preis eleg. geb. circa Mk. 10.—

Bd. XXIV. **Atlas und Grundriss der gynaekolog. Operationslehre** mit 40 farb. Tafeln u. zahlr. schwarzen Abbild. n. Orig. v. Maler A. Schmitson von Privatdocent Dr. O. Schaeffer in Heidelberg. Preis eleg. geb. ca. Mk. 12.—

Bd. XXV. **Atlas und Grundriss der Ohrenkrankheiten.** Unter Mitwirkung von Prof. Dr. Polizer in Wien herausgegeben von Dr. G. Brühl in Berlin. Ca. 12 Bogen Text mit ca. 120 farbigen Abbildungen. Preis eleg. geb. ca. Mk. 10.—

Bd. XXVI. **Atlas und Grundriss der allgem. Chirurgie.** Unter Mitwirkung v. Geheimrat Prof. Dr. Czerny herausgeg. v. Privatdocent Dr. Marwedel. In ca. 200 Abbildungen nach Originalgemälden v. Maler A. Schmitson. Preis geb. ca. Mk. 12.—

Bd. XXVII. **Atlas und Grundriss der Psychiatrie** von Privatdocent Dr. Wilh. Weygandt in Würzburg. Circa 120 Abbildungen auf Tafeln. Preis eleg. geb. ca. M. 10.—

Bd. XXVIII. **Atlas und Grundriss der normalen Histologie.** Mit 80 farb. Tafeln und zahlr. schwarzen Abbild. von Privatdocent Dr. Johannes Sobotta in Würzburg. Preis eleg. geb. ca. Mk. 12.—

Bd. XXIX. **Atlas und Grundriss der Topographischen Anatomie** von Prof. Dr. Schultze in Würzburg. Circa 200 meist farbigen Abbildungen. Reicher Text. Preis circa Mk. 14.—

---

Von Lehmann's medicin. Handatlanten sind Uebersetzungen in dänischer, englischer, französischer, holländischer, japanischer, italienischer, madiarischer, rumänischer, russischer, schwedischer, spanischer und tschechischer Sprache erschienen.

# Lehmann's medic. Hand-Atlanten.

## Band XI/XII:

# Atlas u. Grundriss der patholog. Anatomie.

In 120 farbigen Tafeln nach Originalen von Maler **A. Schmitson.**

**Preis jeden Bandes eleg. geb. Mk. 12.—**

Von Obermedicinalrat Professor **Dr. O. Bollinger.**

Prof. Bollinger hat es unternommen, auf 120 durchwegs nach Original-Präparaten des pathologischen Institutes in München aufgenommenen Abbildungen einen Atlas der pathologischen Anatomie zu schaffen und diesem durch Beigabe eines concisen, aber umfassenden Grundrisses dieser Wissenschaft, auch die Vorzüge eines Lehrbuches zu verbinden.

Von dem glücklichen Grundsatze ausgehend, unter Weglassung aller Raritäten, nur das dem Studierenden wie dem Arzte wirklich Wichtige, das aber auch in erschöpfender Form zu behandeln, wurde hier ein Buch geschaffen, das wohl mit Recht zu den praktischsten und schönsten Werken unter den modernen Lehrmitteln der medizinischen Disziplinen zählt. Es ist ein Buch, das aus der Sektionspraxis hervorgegangen und daher wie kein anderes geeignet ist, dem secierenden Arzte und Studenten Stütze resp. Lehrer bei der diagnostischen Sektion zu sein.

Die farbigen Abbildungen auf den 120 Tafeln sind in 15 fachem Farbendruck nach Originalaquarellen des Malers A. Schmitson hergestellt und können in Bezug auf Naturwahrheit und Schönheit sich dem besten auf diesem Gebiete Geleisteten ebenbürtig an die Seite stellen. Auch die zahlreichen Textillustrationen sind von hervorragender Schönheit. Der Preis ist im Verhältnis zum Gebotenen sehr gering.

**Excerpta medica (1896. 12)**: Das Werk birgt lauter Tafeln, die unsere Bewunderung erregen müssen. Die Farben sind so naturgetreu wiedergegeben, dass man fast vergisst, nur Bilder vor sich zu haben. Auch der Text dieses Buches steht, wie es sich bei dem Autor von selbst versteht, auf der Höhe der Wissenschaft, und ist höchst präcis und klar gehalten.

**Korrespondenzblatt f. Schweizer Aerzte 1895 24**: Die farbigen Tafeln des vorliegenden Werkes sind geradezu mustergiltig ausgeführt Die komplizierte Technik, welche dabei zur Verwendung kam (15 facher Farbendruck nach Original-Aquarellen) lieferte überraschend schöne, naturgetreue Bilder, nicht nur in der Form, sondern eben namentlich in der Farbe, so dass man hier wirklich von einem Ersatz des natürlichen Präparates reden kann. Der praktische Arzt, welcher erfolgreich seinen Beruf ausüben soll, darf die pathol. Anatomie, „diese Grundlage des ärztl. Wissens und Handelns" (Rokitansky) zeitlebens nie verlieren. — Der vorliegende Atlas wird ihm dabei ein ausgezeichnetes Hilfsmittel sein, dem sich zur Zeit, namentlich wenn man den geringen Preis berücksichtigt, nichts Aehnliches an die Seite stellen lässt. Die Mehrzahl der Tafeln sind reine Kunstwerke; der verbindende Text aus der bewährten Feder Prof. Bollinger's gibt einen zusammenhängenden Abriss der für den Arzt wichtigsten path.-anat. Prozesse. — Verfasser und Verleger ist zu diesem prächtigen Werke zu gratulieren.

E. Haffter
(Redacteur d. Korr.-Bl. f. Schweizer Aerzte).

Digitized by the Internet Archive
in 2019 with funding from
Wellcome Library

https://archive.org/details/b31363386_0001

LEHMANN'S MEDICINISCHE

# HANDATLANTEN.

BAND XX.

---

# Atlas und Grundriss

der

# pathologischen Histologie

mit einem Anhang

über

pathologisch-histologische Technik

von

Privatdozent **Dr. Hermann Dürck,**

Assistent am pathologischen Institut,

Prosektor am städt. Krankenhaus l. I. in München.

---

I. TEIL: **Spezielle pathologische Histologie.**

## I. Band.

**München 1900.**

Verlag von J. F. Lehmann.

229

LEHMANN'S MEDICINISCHE
HANDATLANTEN.
BAND XX.

# Atlas und Grundriss

der

# speziellen pathologischen Histologie

von

Privatdozent **Dr. Hermann Dürck,**
Assistent am pathologischen Institut,
Prosektor am städt. Krankenhaus l. I. in München.

---

## I. Band.

## Circulationsorgane, Respirationsorgane, Magendarmkanal.

**München 1900.**
Verlag von J. F. Lehmann.

WELLCOME INSTITUTE
LIBRARY
Coll. wellMOmec
Call No. QZ17
1900-
D95a

Herrn

Obermedizinalrat

Professor Dr. Otto Bollinger

in Verehrung und Dankbarkeit

gewidmet.

# Vorwort.

Seit Virchow gezeigt hat, dass das, was wir „Krankheit“ nennen, in einer Störung des Zellenlebens beruht, ist unser Verständnis des Wesens der pathologischen Vorgänge abhängig von dem Erkennen der Veränderungen, welche sich an den Elementarteilen des Organismus abspielen.

Die pathologische Histologie allein kann uns darüber aufklären, warum in einem bestimmten Fall die krankhaften Prozesse diejenigen Formen hervorbringen mussten, die uns am Sektionstisch vor Augen treten, ja in sehr vielen Fällen vermag sie uns erst über den Grund der aufgehobenen oder veränderten Funktion eines Organs zu belehren.

Und wie die pathologische Anatomie die Lehrmeisterin der gesamten klinischen Medicin geworden ist, so erscheint sie selbst untrennbar von dem Studium der mikroskopisch wahrzunehmenden Gewebsveränderungen, der pathologischen Histologie.

Es ist für den Anfänger nicht leicht, aus der Fülle der sich darbietenden Erscheinungen diejenigen herauszugreifen, welche für einen bestimmten Prozess typisch sind, die Causalität zwischen dem mikroskopisch und makroskopisch wahrnehmbaren Bild aufzufinden; hat er aber einmal das Wesen einer Krankheit in ihren charakteristischen Veränderungen an den elementaren Bausteinen des Körpers erkennen gelernt, so wird ihm das Verständnis der mit dem unbewaffneten Auge sichtbaren Erscheinungsformen keine Schwierigkeit mehr bereiten.

Diesem Verständnis zu Hilfe zu kommen, das Erkennen der charakteristischen mit dem Mikroskop wahrnehmbaren Krankheitsmerkmale zu erleichtern soll der Zweck des vorliegenden „Atlas und Grundriss“ sein.

Damit allein ist auch schon die einzig mögliche und fruchtbringende Art seiner Benützung ausgesprochen: An der Hand des Präparates am Mikroskop. Niemals wird derjenige sich pathologisch-anatomische Vorstellungen aneignen, der den Seciersaal meidet; ebensowenig kann von einem Verständnis der pathologischen Histologie die Rede sein, wenn dieselbe nicht durch eigenes Studium am Mikroskop erworben wurde.

Wenn das Buch, dessen erster Band hiemit vorliegt*) sich als ein getreuer Führer bei diesem Studium neben dem Unterricht

*) Der II. (Schluss-) Band der „speziellen“ pathologischen Histologie wird noch in diesem Jahre, die „allgemeine pathologische Histologie“ in einem Band im Laufe des nächsten Jahres zur Ausgabe gelangen.

erweisen sollte und wenn es ihm gelänge, den Anfänger zu eigenen exakten mikroskopischen Beobachtungen anzuregen und anzuleiten, so wäre sein Zweck erreicht. —

Die sämtlichen Abbildungen sind nach eigenen Präparaten von Herrn Universitätszeichner C. Krapf, dem mein spezieller Dank für seine Ausdauer und seine verständnisvolle Auffassung gebührt, mit dem Zeiss'schen Prisma entworfen und dann meist in den Originalfarben des Präparates ausgeführt worden. Die Werte der Vergrösserungen sind nach dem Objektmikrometer unter Berücksichtigung der Höhe der Projektionsebene berechnet. Der Reproduktion der Originale wurde von der lithographischen Kunstanstalt von F. Reichhold dahier die grösstmögliche Sorgfalt zugewendet.

Natürlich habe ich mich bemüht, möglichst typische Bilder für die einzelnen Krankheitserscheinungen auszuwählen; in keinem Falle jedoch wurde dies durch ein Schematisieren der Abbildungen zu erreichen gesucht, sogar das „Kombinieren" von verschiedenen Stellen eines oder mehrerer Präparate wurde im Interesse absoluter Naturtreue vermieden. So stellen also sämtliche Bilder wirklich gesehene und möglichst genau wiedergegebene „Gesichtsfelder" dar.

Ich möchte diese einleitenden Worte nicht schliessen, ohne meinem hochverehrten Lehrer und Chef, Herrn Obermedizinalrat Prof. Bollinger für die unausgesetzte Förderung, die er mir und meinen Arbeiten seit Jahren zu Teil werden liess und für die unumschränkte Ueberlassung des gesamten Materials des Münchener pathologischen Institutes meinen tiefgefühlten Dank auszusprechen. Möge er die Widmung des Buches, welche anzunehmen er die Güte hatte, als ein schwaches äusseres Zeichen meines Dankes ansehen.

Die Verlagsbuchhandlung J. F. Lehmann dahier ist dem Verfasser in wahrhaft liberaler Weise in jeder Hinsicht entgegengekommen und hat keine Opfer gescheut, die kostspieligen Reproduktionen möglichst vollkommen zu gestalten. Auch ihr gebührt hiefür mein wärmster Dank.

München, im September 1899.

**Hermann Dürck.**

# I. Circulationsorgane.

## Herz.

Die Herzwand besteht aus drei Schichten: dem Epicard, Myocard und Endocard. Das Epicard (viscerales Blatt des Pericards) setzt sich zusammen aus Bindegewebsfasern untermischt mit elastischen Fasern und ist an der Aussenfläche mit einem platten, unregelmässig polygonalen Epithel bedeckt. Unter dem Epicard liegt normaler Weise eine an verschiedenen Stellen sehr verschieden stark ausgebildete Schicht von Fettzellen. Die elastischen Fasern des Vorhofepicards setzen sich auf die Adventitia der grossen Venenstäme fort.

Das Myocard baut sich aus kurzen cylindrischen aber quergestreiften Muskelzellen auf, in welchen wie bei den willkürlichen Muskeln einfachlichtbrechende (isotrope) und doppeltlichtbrechende (anisotrope) Querbänder abwechseln. Ihr Protoplasma besteht in den peripheren Teilen der Zellen aus einer längsgestreiften, fibrillären Substanz und dem mehr central angeordneten Sarcoplasma. In dem letzteren liegt (also inmitten der Muskelzellen) der ovale, bläschenförmige Kern, um denselben findet sich gewöhnlich eine geringe Menge sehr feinkörnigen, bräunlichen Pigments. Eine Zellmembran, das sogenannte Sarkolemm fehlt an der Herzmuskulatur des Menschen. Durch schiefe und quere Verzweigungen stehen zahlreiche Muskelzellen mit einander in Verbindung.

Das Endocard besteht wie das Epicard aus einer gefässlosen Bindegewebsmembran, welche besonders in den Vorhöfen sehr zahlreiche elastische Fasern und ausserdem auch spärliche, glatte Muskelfasern enthält. Die innere Oberfläche trägt wieder eine Schicht polygonalen Plattenepithels. Die Herzklappen sind Duplikaturen des Endocards mit stark entwickelten elastischen Fasern. Gefässe sind in derselben beim Erwachsenen normaler Weise nicht vorhanden; An den Atrioventricularklappen reichen dieselben bis zur Klappenbasis.

## Tafel 1.

**Fig. I. Fettdegeneration des Herzmuskels bei akuter perniciöser Anämie.** Frisches Zupfpräparat. Vergr. 340. In der Mitte total von Fettkügelchen erfüllte, verbreiterte Muskelfasern. Dieselben sind z. T. geplatzt. Querstreifung nicht erkennbar. Links oben eine Faser, aus welcher die Fetttröpfchen teilweise ausgetreten sind. Hier noch Andeutung der Längsstreifen. Freies grosstropfiges Fett. Rechts unten einige weniger stark degenerierte Fasern mit noch erhaltener Querstreifung.

**Fig. II. Derselbe Fall.** Gefrierschnitt von einem Papillarmuskel der Mitralis. Färbung mit Sudan III. Vergr. 340.
Fetttröpfchen orangerot gefärbt. Man sieht die fleckweise Verteilung der degenerierten Partien. Rechts oben fast vollkommene Muskelfasern.

---

Beim Fötus und noch beim Neugebornen dagegen enthalten die Zipfelklappen bis an den freien Klappenrand reichende Gefässe. Taf. 5. Fig. I. Das Bindegewebe zeigt hier besonders am Schliessungsrande einen sehr weichen myxomatösen Charakter mit zahlreichen, sternförmig untereinander anastomosierenden Bindegewebszellen. Hiedurch und durch die Schlingen der am Rande umbiegenden Gefässe entstehen die sogenannten foetalen Gallertknötchen am Schliessungsrand der Atrioventricularklappen, welche häufig zu Verwechslungen mit endocarditischen Prozessen Veranlassung geben. — Später veröden die Gefässe bis zu der Basis der Klappen und aus den Gallertknötchen werden die sogenannten physiologischen knotigfibrösen Verdickungen, welche man an den Rändern der Klappensegel der Tricusspidalis und Mitralis fast niemals vermisst.

## Erkrankungen des Herzmuskels.

Im Gefolge allgemeiner schwerer Infektionskrankheiten (Sepsis, Typhus, Diphtherie, Scharlach, Variola etc.), sieht man am Myocard bisweilen wie an den grossen parenchymatösen Organen albuminöse Degeneration oder sogenannte trübe Schwellung eintreten. Mikroskopisch finden wir bei derselben im frischen Präparat Vergrösserung der einzelnen Muskelzellen, die Kittlinien treten meist stärker hervor und sind verbreitert, die Querstreifung dagegen ist undeutlich geworden oder ist ganz verwischt. Auch die Muskelkerne sind kaum sichtbar, das Protoplasma enthält eine ungeheuere Zahl allerfeinster Körnchen, welche demselben ein staubartig trübes, graues Aussehen ver-

Fig. 1.

Fig. 2.

Lith. Anst. F. Reichhold, München.

leihen. Bei Zusatz von verdünnter Essigsäure wird diese Trübung augenblicklich aufgehellt, Querstreifung und Kerne treten nun deutlich hervor, da die aus Eiweiss bestehenden Körnchen in Acidalbuminat verwandelt werden, welches sich in der überschüssigen Säure löst. Im gefärbten Schnittpräparat ist diese trübe Schwellung niemals mehr erkennbar.

Häufig ist die albuminöse Degeneration nur ein Vor- oder Uebergangsstadium von tiefergreifenden Entartungsprozessen nämlich der Fettdegeneration des Herzmuskels (Degeneratio adiposa myocardii). Natürlich kommt dieselbe auch vor, ohne dass trübe Schwellung vorherzugehen braucht. Sie kann entweder circumscript oder diffus auftreten, ganz gewöhnlich wird sie fleckweise in Form parallel verlaufender, senkrecht zur Längsachse der Muskelbündel gestellter welliger Streifen gefunden, wodurch eine feine, sogen. tigerfellähnliche Zeichnung entsteht, indem die degenerierten Partien sich hell abheben. Sie kommt vor bei lokalen Ernährungsstörungen des Herzens z. B. durch Verengerung oder Verschluss der Coronargefässe, oder durch Druck pericarditischer Exsudate, oder bei akuten Intoxikationen, vor allen Phosphor und Arsen, weiterhin Chloroform, Aether, Alkohol, sowie im Verlauf der oben genannten Infektionskrankheiten (wobei eben auch eine Giftwirkung durch die Bakterienstoffwechselprodukte anzunehmen ist), ferner bei allen Krankheiten, welche zur Verminderung oder Entmischung des Blutes führen, namentlich bei der perniciösen Anämie und in schweren Formen von Leukämie. Mikroskopisch findet man hier im frischen Präparat die Muskelzellen ausgefüllt von feinen, stark lichtbrechenden, runden Kügelchen, welche eine deutlich dem Fibrillenverlauf parallele längsgestellte Richtung erkennen lassen und die Querstreifung sowie die Kerne meist vollständig verdecken. Auf Zusatz von Essigsäure bezw. Kalilauge verschwinden sie nicht und erweisen so ihre Natur als Fetttröpfchen. Je hochgradiger die Degeneration ist und je länger dieselbe besteht, desto grösser werden die einzelnen Kügelchen durch Zusammen-

Taf. 1. Fig. I.

## Tafel 2.

**Fig. I. Adipositas cordis.** Gefrierschnitt. Färbung mit Hämatoxylin und Sudan III. Vergr. 80.
1. Quergestreifte Muskelfasern z. T. zusammengedrückt, verschmälert und in ihrer Kontinuität unterbrochen.
2. Fettzellen, die sich in reihenförmigen Verbänden zwischen die Muskelfasern einschieben.

**Fig II. Braune Atrophie des Herzmuskels im Längsschnitt.**

**Fig. III. Dasselbe im Querschnitt.** Vergr. 340.
Man sieht inmitten der Muskelzellen Häufchen bräunlichen, amorphen Pigments eingelagert. Auf dem Querschnitt rundliche Vacuolen im Sarcoplasma.

---

fliessen benachbarter Tröpfchen. Durch Druck auf das Deckglas können sie aus einzelnen Zellen vollständig ausgepresst werden, wodurch dann ganz feincontruierte Schatten der Zellen zurückbleiben, in denen manchmal die Längsstreifung noch etwas, niemals aber die Querstreifung erkennbar ist.

In Gefrierschnittpräparaten, die mit Sudan III ge-
Taf. 1. Fig. II. färbt sind, erkennt man besonders deutlich die herdförmige Verteilung der fettig degenerierten Partien, indem unmittelbar neben denselben vollständig erhaltene Muskelfaserbündel mit deutlich erkennbarer Querstreifung liegen.

Nicht zu verwechseln ist die Fettdegeneration mit der vermehrten Fettgewebswucherung des normalerweise vorhandenen subepicardialen Fettes, Adipositas cordis oder Obesitas, auch Lipomatosis cordis. Hier tritt das Fett nicht in Form von feinen Tröpfchen, sondern in Fettzellen, also als selbständiges Gewebe auf. Es geht stets vom subepicardialen Fett aus und wuchert in Form träubchenähnlicher Sprossen durch die Wandung gegen das Endocard zu. In hochgradigen Fällen erscheinen besonders über dem rechten Ventrikel die Fettträubchen wieder unter dem Endocard. Die Muskulatur wird im Bereich dieser Wucherungszone
Taf. 2. Fig. I. verdrängt, zur Seite geschoben, vom Fett substituiert und zeigt oftmals die Erscheinungen der Atrophie; die Muskelfasern sind erheblich, manchmal auf die Hälfte oder auf ein noch geringeres Maass verschmälert; ihre Querstreifung aber ist meist gut erhalten. Es ist besonders




Fig. 1.

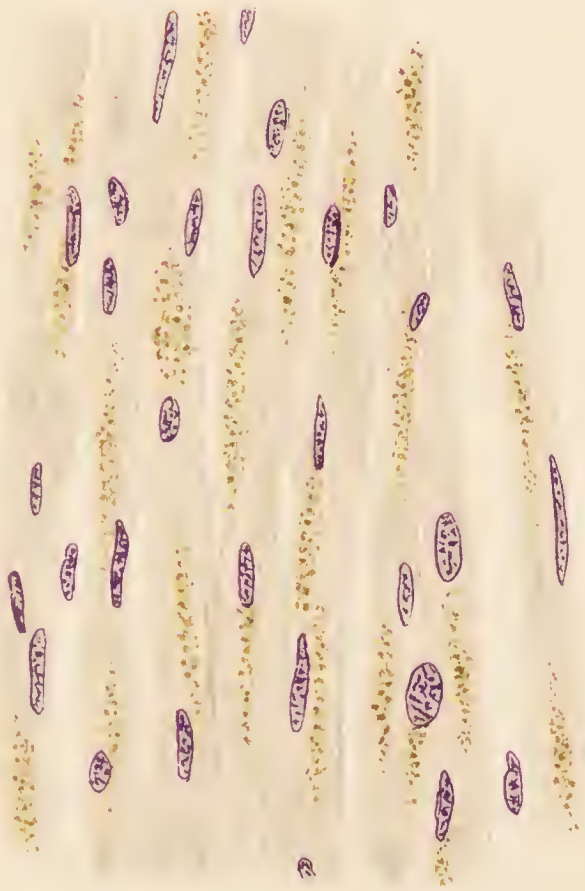

Fig. 2.

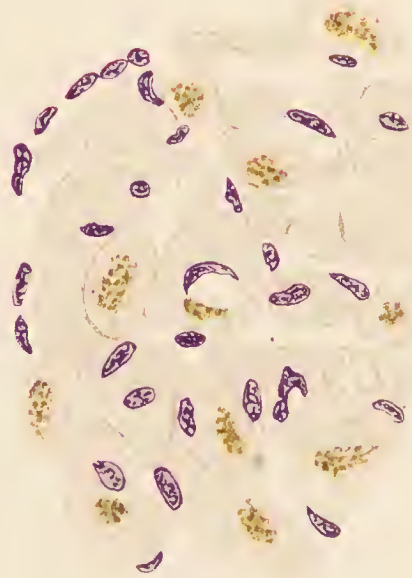

Fig. 3.

Lith. Anst. F. Reichhold, München.

bei an und für sich fettreichen Individuen nicht leicht die Grenze zwischen der physiologischen und der pathologischen Fettwucherung zu ziehen. Die Auffindung atrophischer Muskelbündel zwischen den Fettzellreihen in Sagittal- oder Flachschnitten durch die Herzwand ist dann entscheidend. —

Eine im höheren und höchsten Alter ungemein häufige, ja beinahe physiologisch zu nennende Veränderung des Herzmuskels, welche auch bei jüngeren Individuen unter dem Einfluss erschöpfender Erkrankungen, bei allgemeinem Marasmus vorkommt, ist die braune Atrophie des Herzmuskels. (Atrophia flava myocardii.) Die Muskelfasern erscheinen dabei mehr oder minder stark verschmälert, oftmals ausserordentlich dünn, ihre Querstreifung undeutlich oder auch ganz verwischt, auch die Kerne oft plattgedrückt. Um dieselben finden sich spindelförmige Häufchen eines amorphen, feinkörnigen, gelbbräunlichen Pigments. In hochgradigen Fällen werden die Muskelzellen von solchen Pigmenthäufchen ausgefüllt, oft zerfällt auch die Zelle, und das Pigment kommt dann frei zwischen den übrigen Fasern zu liegen. Auf Querschnitten findet man bei nicht sehr vorgeschrittenen Fällen natürlich nicht in jeder Zelle ein Pigmenthäufchen, da dieselben ebenso wie die Kerne auf verschiedener Höhe liegen. Manchmal sind gleichzeitig Fettvacuolen im Sarkoplasma zu sehen. Das Pigment gibt keine Eisenreaktion und stammt jedenfalls von dem schon normaler Weise im Herzfleisch vorhandenen Pigment ab. Taf. 2. Fig. II u. III.

Zuweilen wird im Myocard und zwar an den Blutgefässen des zwischen den Muskelbündeln liegenden Bindegewebes amyloide Degeneration bei hochgradiger allgemeiner Amyloidose getroffen, auch hyaline Degeneration des intermuskulären Bindegewebes ist gelegentlich zu beobachten.

## Cirkulationsstörungen des Myocards. Embolie. Infarkt.

Embolien im Gebiete der Coronargefässe des Herzens kommen ziemlich häufig durch Einschwemmung losge-

## Tafel 3.

**Fig. I. Infarkt des Herzmuskels in Organisation.** Vergr. 70.

1. Herzmuskulatur mit noch erhaltenen Kernen.
2. Junges, kerniges Bindegewebe, von zahlreichen, kleinen, bräunlichen Pigmentschollen durchsetzt, welches in den infarcierten Herd eingewachsen ist.
3. Gefässsprossen.
4. Nekrotische Herzmuskulatur.

**Fig. II. Embolischer Abscess in einem Papillarmuskel der** Mitralis bei Septicopyämie.
Gram'sche Färbung.

1. Herzmuskulatur von vereinzelten Rundzellen durchsetzt.
2. Abscesshöhle von Leukocyten ausgefüllt.
3. Kokkenhaufen im Centrum des Abscesses, daneben.
4. Reste von nerotischen Muskelzellen.

---

rissener Thrombusstückchen oder endocarditischer Efflorescenzen vor. Führen dieselben nicht durch Verlegung eines grösseren Stammes zum augenblicklichen Tod, so ist die Folge stets die Entstehung eines anämischen Infarktes, da die Coronararterien Endarterien im Cohnheim'schen Sinne darstellen, d. h. keine Collateralen unter sich bilden. Das infarcierte Gebiet fällt im ganzen Umfange der ischämischen Nekrose anheim. Durch Gerinnung der Eiweisssubstanzen erhält der Herd eine gleichmässig feste und trockene Beschaffenheit, die Zellcontouren und die Querstreifung in den Muskelfasern sind verschwunden, die Kerne durch die Färbung nicht mehr sichtbar zu machen. Späterhin tritt dann ein körniger Zerfall der Muskulatur ein. Der infarcierte Bezirk wirkt wie nekrotisches Gewebe überhaupt entzündungserregend auf seine Nachbarschaft und es wandern von dieser her zahlreiche Rundzellen, Lymphocyten sowie auch Leucocyten mit fragmentierten Kernen in die Randzonen ein und bilden nach einiger Zeit einen förmlichen Wall. Auf diesem Stadium kann eine Erweichung des Herdes eintreten, indem von den in der Umgebung befindlichen Gefässen infolge von Stase ihres Inhaltes eine seröse Durchtränkung des ganzen Gebietes ausgeht. (Neelsen). Diesen Zustand bezeichnet man als Myomalacia cordis. Das so erweichte Gewebe vermag bei grösserer Ausdehnung des Herdes dem Blut-

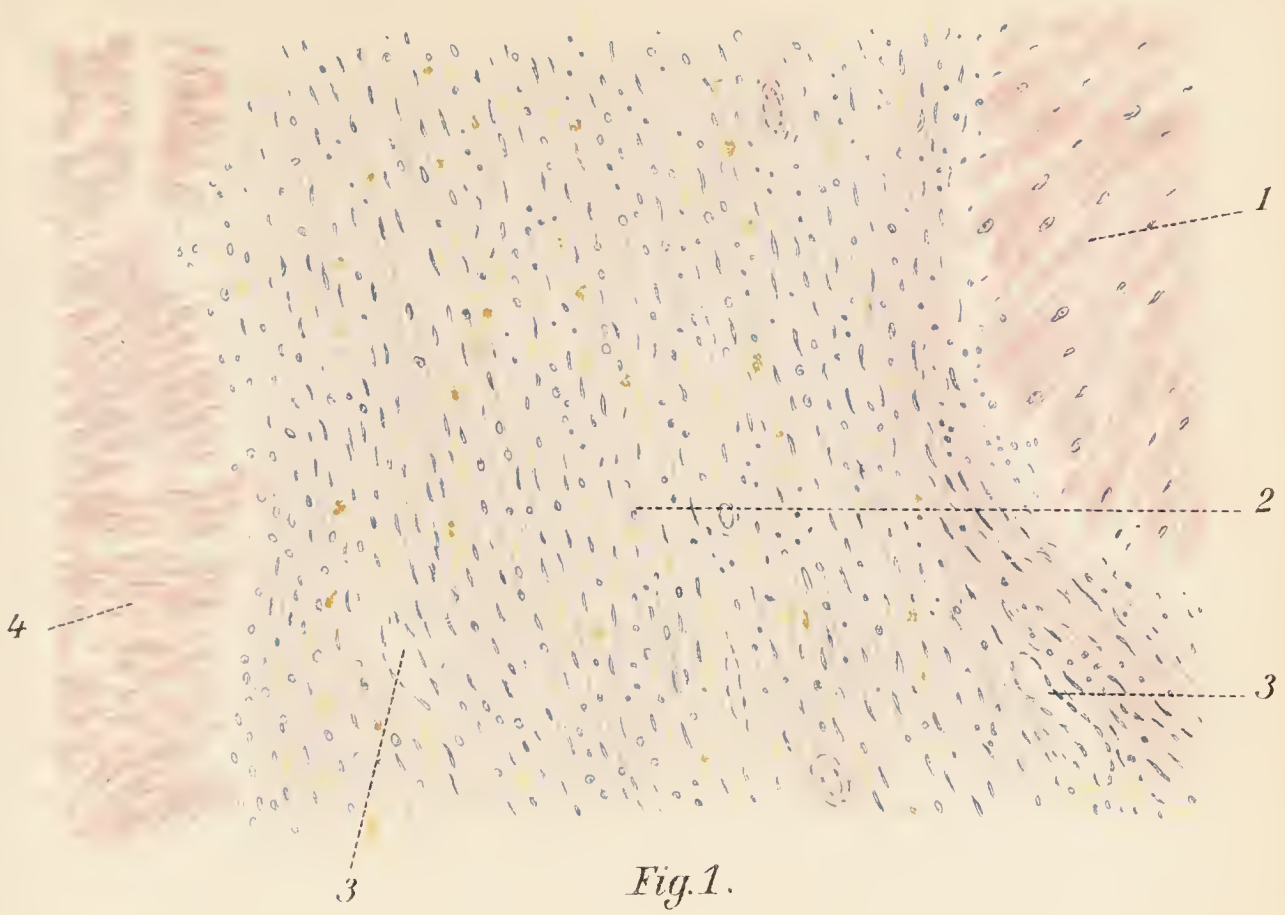


Fig. 1.

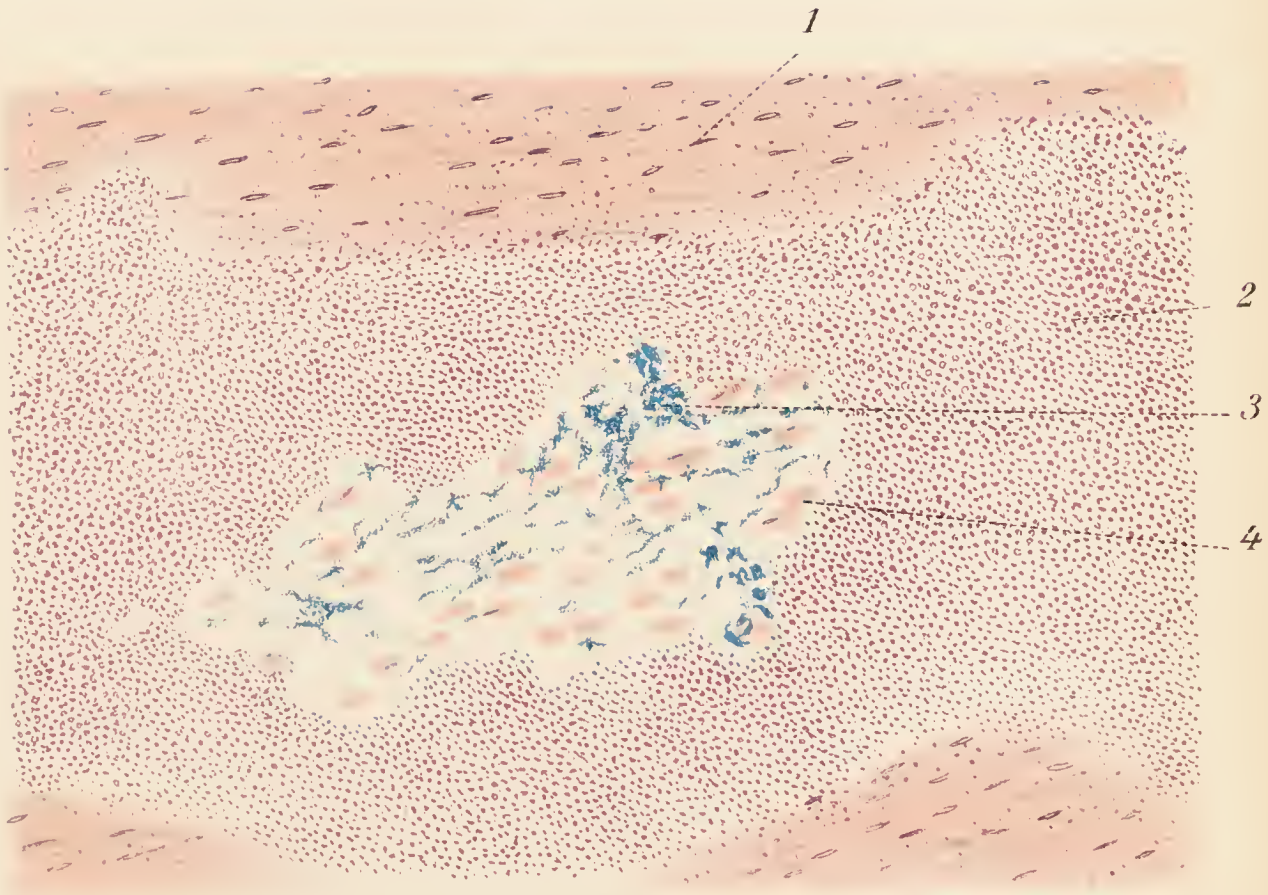


Fig. 2.

Lith. Anst. F. Reichhold, München.

druck nicht mehr stand zu halten, es wird nach aussen vorgetrieben und, es entsteht ein Herzaneurysma.

Weit öfter jedoch wachsen von den Rändern junge Gefäss- und Bindegewebssprossen in den von Rundzellen durchsetzten Infarkt hinein, derselbe wird allmählich von dem Granulationsgewebe völlig durchdrungen, der Infarkt wird organisiert und das nekrotische Muskelgewebe auf diese Weise von einem anfangs gefäss- und zellenreichen Bindegewebe substituiert. Im weiteren Verlaufe schwinden die Gefässe durch Obliteration und die grossen, plasmareichen, „epithelioiden" Fibroblasten machen kleinen Spindelzellen und langfaserigem Bindegewebe Platz. Durch kleine Blutaustritte kommt es manchmal zur Ablagerung von bräunlichem Pigment. So bildet sich nach und nach an Stelle des infarcierten Herdes eine bindegewebige Narbe, eine sogenannte Herzschwiele aus, die meist mit unregelmässig zackiger Linie gegen das umliegende Muskelgewebe abgesetzt ist. Wir werden sehen, dass derartige Herzschwielen auch noch auf anderem Wege zu stande kommen können. Taf. 3. Fig. I.

Den beschriebenen Verlauf nimmt die Embolie, wenn die Wirkung des Embolus eine rein mechanische war. Sind in demselben jedoch zugleich Mikroorganismen eingeschlossen, wie das bei der Pyämie oder bei mykotischer, ulceröser Endocarditis der Fall ist, so entfaltet er gleichzeitig eine entzündungserregende Wirkung, und die Folge ist die Bildung eines embolischen Abcesses. Mikroskopisch finden wir bei demselben im Centrum des Herdes die unregelmässig wolkigen Bakterienhaufen, meist Staphylococcen oder Streptococcen, sowie einige nekrotische Muskelfragmente ohne erkennbare Kerne und ohne Querstreifung. In den Anfangsstadien sieht man die Kokkenemboli noch deutlich innerhalb von Gefässen eingeschlossen, aber die Gefässwände gehen gewöhnlich bald zu Grunde, wodurch die Bakterien frei zu liegen kommen. Um dieselben liegen massenhafte Leucocyten mit lappigen und fragmentierten Kernen, in deren Bereich von Muskelgewebe nichts mehr übrig geblieben ist. Taf. 3. Fig. II

## Tafel 4.

**Fig. I. Akute interstitielle Myocarditis.** Vergr. 300.

Die Querstreifung der Muskelfasern ist stellenweise verwachsen, ihre Kerne sind vermehrt, gebläht z. T. rundlich defomiert.

Zwischen den Muskelfasern kleine Rundzellen, Lymphocyten und Leukocyten (1), sowie zahlreiche junge Bindegewebszellen (Fibroblasten) (2).

**Fig. II. Chronische fibröse (schwielige) Myocarditis. (Herzschwiele).** Vergr. 80.

1. Herzmuskulatur.
2. Langfaseriges, kern- und gefässarmes Bindegewebe in Form spitziger Zacken zwischen die Muskelbündel eindringend.

---

An den Rändern des Abscesses ragt die Leucocytenanhäufung mit unregelmässigen Ausläufern in die Interstitien der erhaltenen Muskulatur hinein. Zuweilen können derartige Abscesse zur Ausheilung kommen, wenn die in ihnen enthaltenen Mikroorganismen sich nicht ins Ungemessene weiter vermehren, sondern absterben. Die Eiterkörperchen verfallen dann einer vollständigen fettigen Degeneration, dadurch kann der Abscessinhalt allmählich resorbiert werden, und in seine Höhle wächst vom Rande her Granulationsgewebe ein, welches sich genau so, wie oben für den einfachen Infarkt beschrieben, nach und nach in schwieliges Narbengewebe umwandelt und hiedurch also ebenfalls zur Bildung einer Herzschwiele führt.

Neben dieser embolischen, abscedierenden und zur raschen Einschmelzung grösserer oder kleinerer Muskelpartien führenden Myocarditis kommen aber noch Formen vor, welche ohne Nekrose des Muskelgewebes einhergehen und nicht scharf umschrieben, sondern mehr diffus verbreitet sind, die eigentliche interstitielle Myocarditis. Abgesehen von den Prozessen, welche vom Endocard her auf die Muskulatur übergreifen, kommt diese Form hauptsächlich im Anschluss an schwere allgemeine Infektionskrankheiten zur Beobachtung, indem bei denselben die Stoffwechselprodukte der jeweils thätigen Mikroorganismen zu Ernährungs-

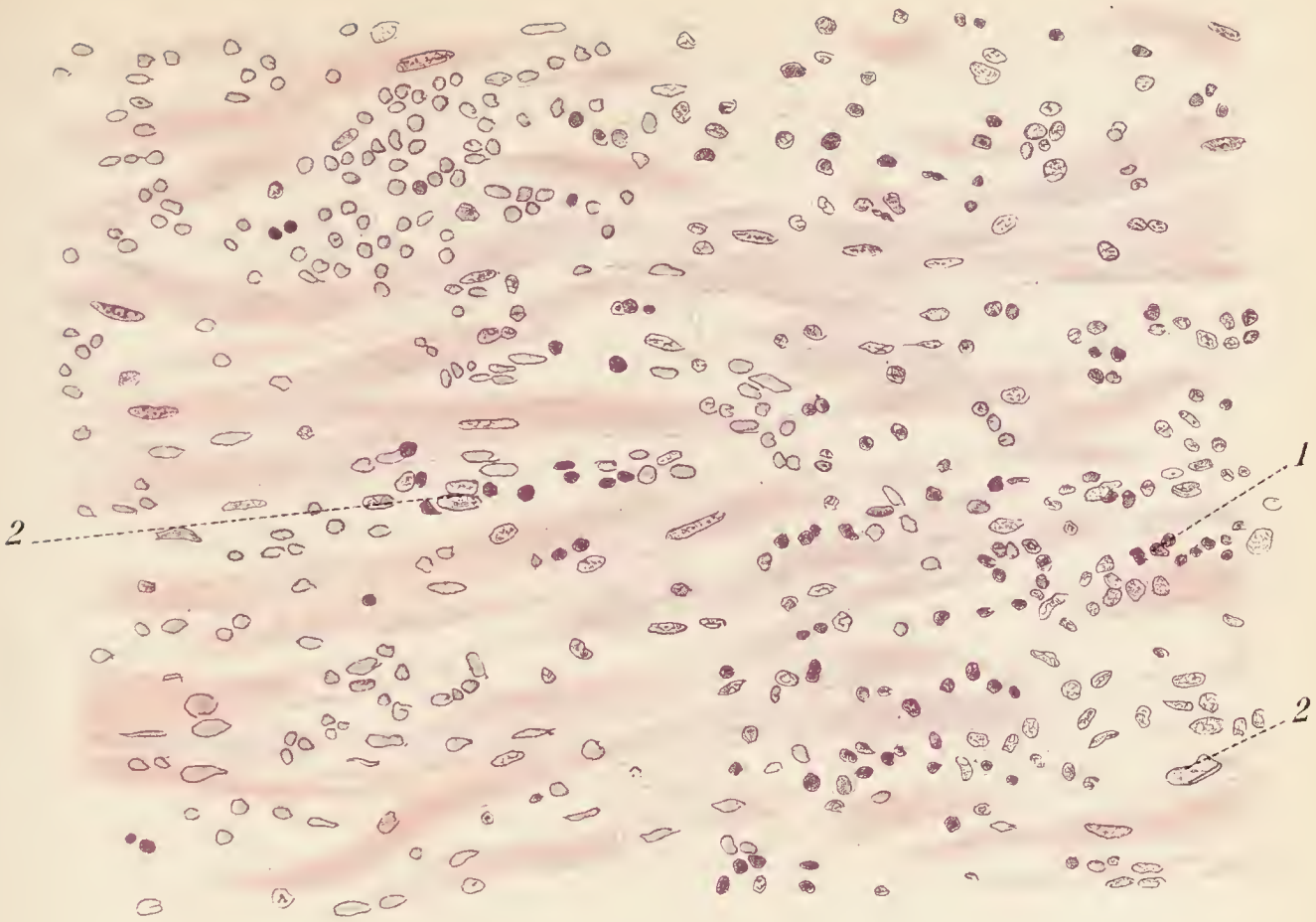


Fig. I.




Fig. II.

Lith. Anst. F. Reichhold, München

störungen im Myocard und diese hinwiederum zu Entzündungserscheinungen führen. Primär finden wir bei diesen Formen oft degenerative Erscheinungen der Muskelfasern, trübe Schwellung, herdförmige, fettige Degeneration, Vacuolenbildung und Entstehung von zahlreichen Querrissen an der Stelle der Kittleisten (sogenannte „Myocardite segmentaire“ von Rénaut). Die Querstreifung ist auf grössere Strecken ganz verwaschen. An den Muskelkernen nimmt man ebenfalls Veränderungen wahr. Streckenweise sind dieselben vermehrt, so dass in einer Zelle mehrere Kerne reihenförmig hintereinander liegen, an anderen Stellen sind die Kerne vergrössert, eigentümlich gebläht, ihr Chromatinnetz gelockert. Durch Zerfall der Zellen werden diese Kerne zum Teil frei. Die auffälligsten Erscheinungen aber spielen sich in den Muskelinterstitien ab; die fixen Bindegewebszellen producieren Fibroblasten, grosse spindelförmige oder rundliche, plasmareiche Zellen mit bläschenförmigen Kernen. Besonders in der Umgebung von Gefässdurchschnitten pflegen die Rundzellenanhäufungen dichter zu sein. So entstehen sehr zellreiche Herde, in deren Umfang die Muskelsubstanz mehr und mehr zu Grunde geht. Taf. 4. Fig. I.

Allmählig bilden auch diese sich in faserig-bindegewebige Schwielen um, welche als Residuen nach Ablauf der akuten Entzündungsstadien zurückbleiben. Es braucht dabei nicht zu Infarcten und Nekroseherden in der Muskulatur zu kommen, sondern in dem gleichen Maasse, als die Muskelfasern durch die Ernährungsverminderung schmäler werden und zuletzt ganz schwinden, nimmt die faserige Bindesubstanz an Volumen zu, und es können auch so grössere, schwielige Herde gebildet werden.

Wir haben demnach schon einen dreifach verschiedenen Modus für die Bildung der Herzschwielen gesehen: nach Infarctbildung, nach Abscessheilung und als Ausgang der akuten interstitiellen Myocarditis. Aber auch damit ist ihre Genese noch nicht vollständig erschöpft, indem die Muskelsubstanz herdförmig schwinden kann, Taf. 4. Fig. II.

## Tafel 5.

**Fig. I. Normales sog. „foetales Gallertknötchen" am Schliessungsrande der Mitralis vom Neugebornen.** Vergr. 70.
Das Bindegewebe ist sehr kernreich, die Grundsubstanz z. T. von myxomatösem Charakter. In demselben verlaufen mehrere dünnwandige Blutgefässe (1).

**Fig. II. Aus einer frischentzündeten Herzklappe (Mitralis) bei mycotischer Endocarditis.** Vergr. 80.
1. Nekrotisches Klappengewebe.
2. Einwachsen zahlreicher Gefässsprossen in das Bindegewebe. Zwischen den spindelförmigen Bindegewebszellen zahlreiche grosse, protoplasmareiche epithelioide Zellen.

---

unter Erhaltung und gleichzeitiger chronischer Wucherung des interstitiellen Bindegewebes, bei all den Prozessen, welche zu einer Verengerung der Coronargefässe führen, also bei Endarteriitis und Arteriosklerose derselben — Myocarditis fibrosa chronica, arteriosklerotische Myocarditis.

Infektiöse Granulome, Tuberkel- und Syphilombildungen sind selten, werden aber zuweilen beobachtet; sie bieten histologisch keine Besonderheiten.

## Endocard.

Die entzündlichen Prozesse, welche sich am Endocardium abspielen, lokalisieren sich in erster Linie an den Klappen und zwar des linken Herzens, da dieselben bei ihrer exponierten Lage und den Eigentümlichkeiten ihrer Funktion am ersten und am intensivsten von den in Betracht kommenden Schädlichkeiten betroffen werden.

Man hat sich daher gewöhnt, unter dem Namen „Endocarditis" eine Entzündung der Herzklappen zu verstehen. Die seltenen am übrigen Endocard auftretenden Entzündungsvorgänge werden in der Regel speziell als „Wandendocarditis" bezeichnet.

Man kann nach unseren jetzigen Anschauungen über das Wesen dieser Krankheit annehmen, dass mit Ausnahme der ganz langsam und chronisch verlaufenden und stets zur Sklerosierung führenden Formen von En-

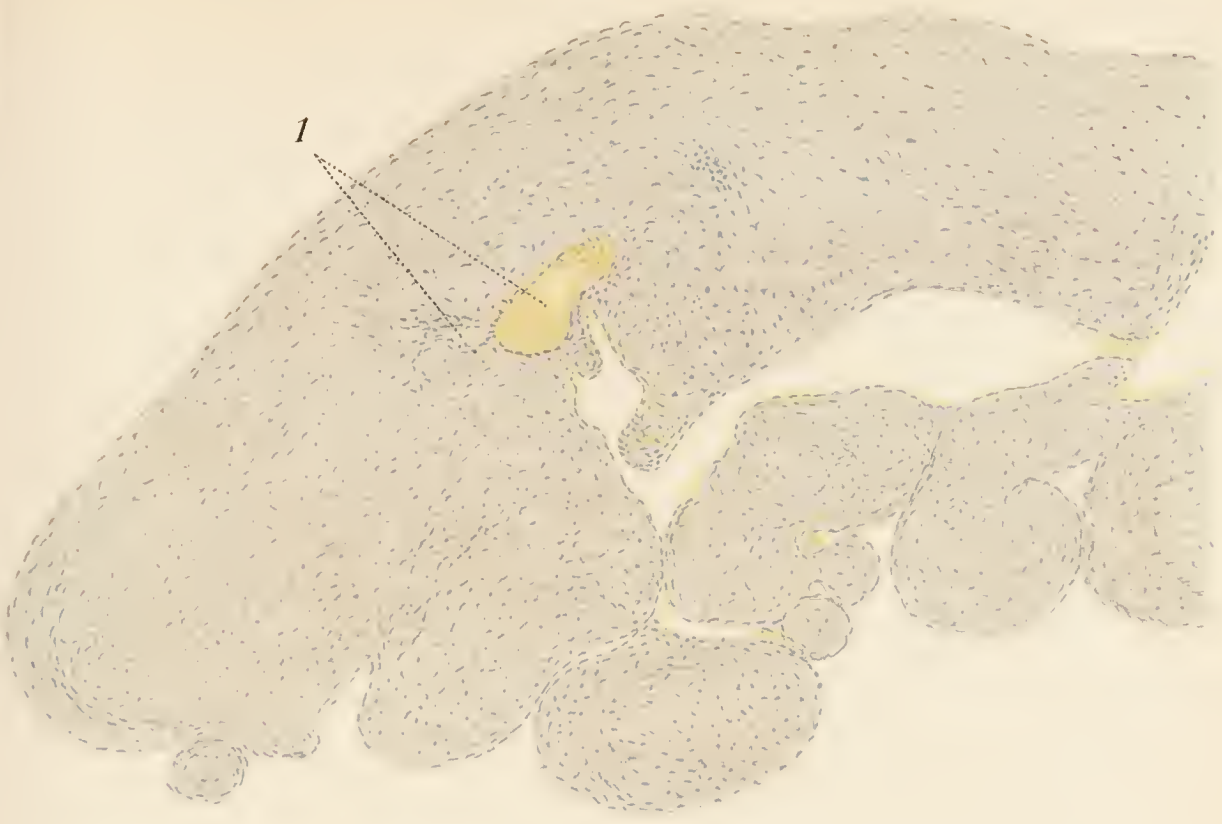


Fig. 1.

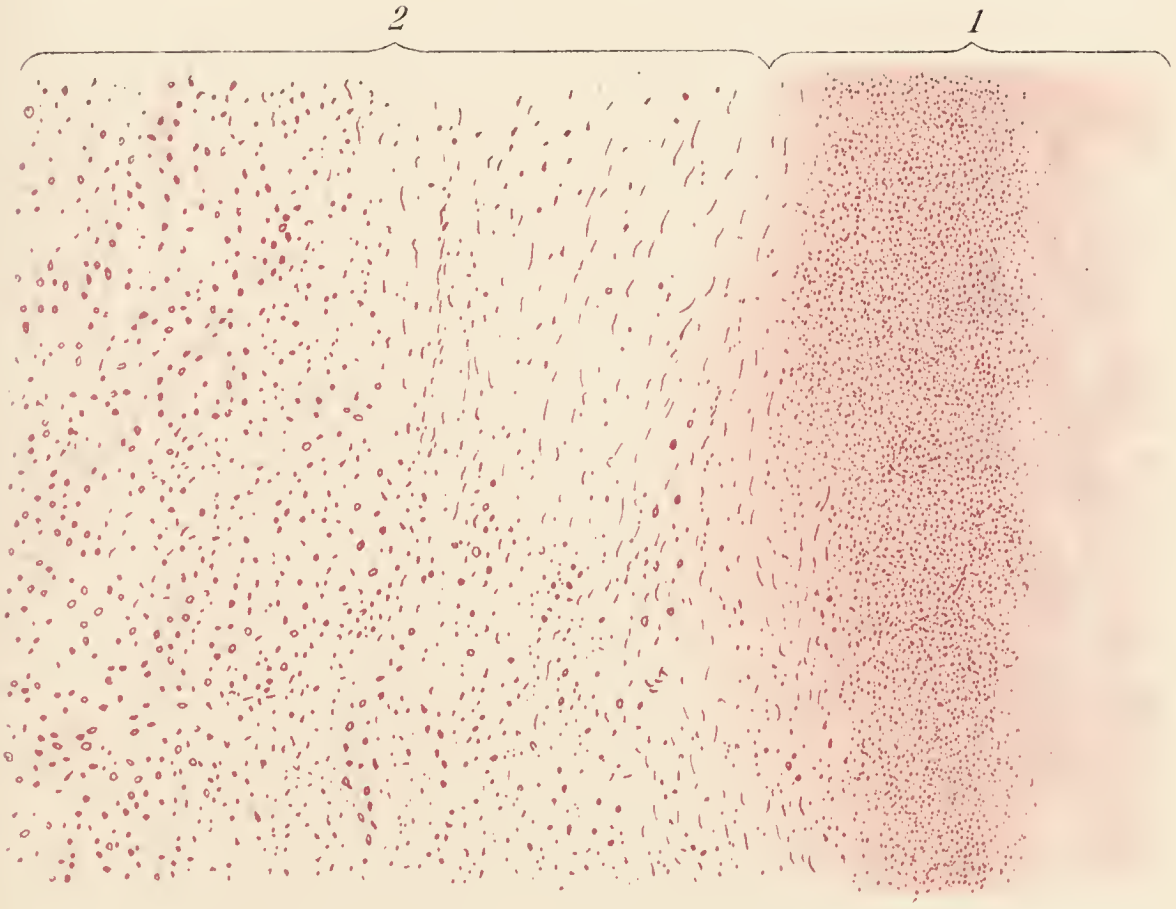


Fig. 2.

Lith. Anst. F. Reichhold, München.

docarditis, welche von atheromatösen und arteriosklerotischen Prozessen der Intima der grossen Gefässstämme auf die Herzklappen (vorwiegend Aortaklappen und sogenannten Aortenzipfel der valv. mitralis) übergreifen, alle übrigen Formen von Herzklappenentzündungen als Infektionskrankheiten aufzufassen sind, d. h. in letzter Instanz durch die Wirksamkeit von Mikroorganismen bedingt werden.

Man unterscheidet von Alters her zwei akute Hauptformen der Endocarditis, die verucöse oder rheumatische (manchmal auch als benigne Endocarditis bezeichnet) mit Wärzchenbildung einhergehende und die ulceröse oder diphtheroide (auch maligne), zu ulcerösem Zerfall führende Endocarditis. Diese Einteilung kann praktisch auch beibehalten werden, wenn wir darunter keine essentiellen und qualitativen, sondern nur graduelle und quantitative Verschiedenheiten verstehen. Sehr häufig sind Wärzchenbildung und Ulceration mit einander kombiniert; sie treten entweder gleichzeitig auf, oder auf einer mit Wärzchen besetzten Klappe etabliert sich nachträglich ein ulceröser Prozess.

Beide Formen entstehen primär auf Grund feinster Läsionen des Endocardiums und diese hinwiederum sind hervorgebracht durch die Thätigkeit von Mikroorganismen, mögen sich dieselben nun direkt aus dem Blutstrom auf der freien Klappenoberfläche ansiedeln oder durch ihre giftigen Stoffwechselprodukte zu feinen Nekrosen in der Epithelbedeckung des Klappenendocards und auf Grund dieser zur weiteren Entzündung führen.

Wir haben bei allen Fällen von Endocarditis zwei Gruppen von Vorgängen zu unterscheiden, die im Anfang wohl von einander zu trennen sind, später aber in einer Weise zusammenwirken, dass sie gemeinsam das hervorbringen, was man als „endocarditische Efflorescenz“ bezeichnet, das sind Vorgänge, welche sich im Gewebe der Klappe selbst abspielen (dieselben sind im Wesentlichen in den Anfangsstadien rein cellulärer Natur) und Vorgänge, welche durch sekundäre Anlagerung von Blutbestandteilen an der erkrankten Klappe zu stande

## Tafel 6.

**Fig. I. Akute verrucöse, mycotische Endocarditis der Mitralis.** Durchschnitt durch die Klappe mit Auflagerung. Gram'sche Färbung. Vergr. 16. Uebersichtsbild.

1. Klappenbindegewebe.
2. Auflagerung bestehend aus zusammengebackenen Blutplättchen, Fibrin und in der Peripherie ein Kranz von zusammengeballten Straphylococcenhaufen (3), aussen auf dieselben Leukocyten aufgelagert.
4. Stark aufgelockertes, z. T. nekrotisches, z. T. von Leukocyten durchsetztes Klappengewebe.

**Fig. II. Verrucöse Endocarditis der Mitralis in Organisation** Vergr. 40.

1. Bindegewebe der Mitralklappe mit vermehrten Zellen.
2. Endocarditische Efflorescenz.
3. Blutgefässe, welche durch die Klappe längs hindurchgewachsen sind und in die Excrescenz eindringen.
4. Leukocytenanhäufungen.

---

kommen. Diese fallen ihrem Wesen nach unter den Begriff der Thrombose.

Die verrucöse Endocarditis charakterisiert sich dadurch, dass gewöhnlich am Schliessungsrand einer Klappe entweder einzelne, oder reihenförmig gestellte, wärzchenförmige Excrescenzen entstehen, die meist im weiteren Verlauf organisiert werden, d. h. sich in Bindegewebe umwandeln. Es kommt zunächst zu kleinen Taf. 5. Fig. II Epitheldefekten und dann zu einer Vermehrung und Taf. 6. Fig. I. Vergrösserung der fixen Zellen des darunter liegenden Klappenbindegewebes. Aus demselben erheben sich, gewöhnlich in fast rechtem Winkel zur Richtung seines normalen Faserlaufes, Züge und Gruppen spindelförmiger, polygonaler oder auch rundlicher Zellen, sogen. Fibroblasten, zwischen denen vereinzelte Rundzellen liegen. Zuweilen lassen sich auf der Höhe der so entstehenden knötchenförmigen Zellwucherung Mikroorganismen in Form von vereinzelten und zu kleinen Häufchen geballten Kokken nachweisen. An der Grenze der Wucherungszone gegen das normale Bindegewebe sieht man vereinzelte, grosse, sternförmige oder noch mit faserigen Ausläufern versehene, protoplasmareiche Zellen, mit bläschenförmigen, ovalen Kernen zwischen den Fasern eingelagert, dieselben sind offenbar auf mitotischem

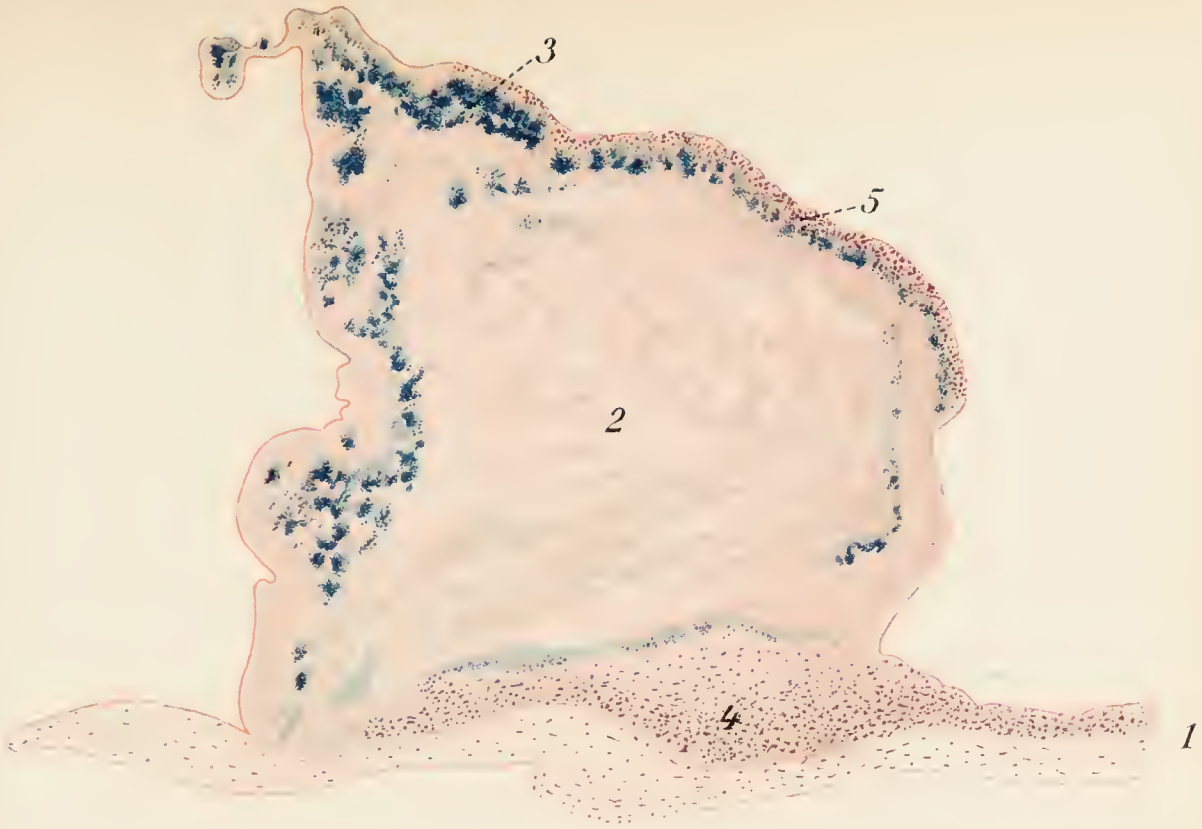


Fig. I.

Fig. II.

Lith. Anst. F. Reichhold, München.

Wege aus den kleinen, spindelförmigen Bindegewebszellen entstanden.

Sehr bald lagern sich nun diesen Zellknötchen aussen Bestandteile aus dem Blute auf, indem die rauhe des Epithelüberzuges beraubte Oberfläche, welche in den Blutstrom hineinragt, Veranlassung zu thrombotischen Niederschlägen aus demselben gibt. Gewöhnlich setzt sich direkt auf den Zellen eine ausserordentlich feinkörnige, helle Masse an, aus umfangreichen Lagern verklebter Blutplättchen bestehend; über denselben oder auch dazwischen schiessen Fibrinfäden auf, die sich zu Netzen oder zu oft dicken, klumpigen Balken verbinden und Leukocyten einschliessen. Der Oberfläche der ganzen, auf dem Durchschnitt nunmehr gewöhnlich fahnenförmig gestalteten Vegetation sind dichtere Haufen von Leukocyten und sehr wechselnde Mengen von Mikroorganismen angelagert.

Im weiteren Verlaufe der verrucösen Endocarditis kommt es nun im Falle der Heilung zu einer Organisation der thrombotischen Auflagerung. Von der Basis der Klappe wachsen Blutgefässe zwischen den Bindegewebslamellen durch ihre ganze Länge bis zu den Excrescenzen hindurch. Sie schicken zahlreiche und ausserordentlich feine, zuerst solide, später hohlwerdende und mit roten Blutkörperchen sich füllende Sprossen (zwischen den Fibroblasten) gegen die thrombotische Masse vor. Allmählich werden dieselben von dem so gebildeten jugendlichen Granulationsgewebe, welches aus Fibroblasten, Rundzellen und Gefässen besteht, ganz durchwachsen, und nach der Vollendung dieses Vorganges bildet sich das zell- und gefässreiche Granulationsgewebe durch Ausscheidung von Bindegewebsfasern von Seite der Fibroblasten wieder in langfaseriges, festnarbiges Bindegewebe um, in dem vereinzelte Gefässe gewöhnlich lange Zeit noch nachweisbar bleiben, und das eine knöpfchenförmige oder auch eine diffuse Verdickung der Klappe hervorbringt. Zuweilen entstehen durch diese Organisation sehr erhebliche Gestaltsveränderungen an den Klappen, was Insufficienz der- Taf. 6. Fig. II.

## Tafel 7.

**Fig. I. Akute fibrinöse Pericarditis (cor villosum), Fibrinfärbung.** Vergr. 64.

1. Myocard.
2. Subepicardiales Fettgewebe.
3. Aufgelockertes und sehr zellreiches Epicard.
4. Fibrinauflagerung, in den Fibrinmaschen einzelne Leukocyten.
5. Gegen die Auflagerung vorwachsende Gefässe, grösstenteils mit Leukocyten gefüllt.

**Fig. II. Fibrinöse Pericarditis in Organisation.** Vergr. 127.

1. Pericardiales Bindegewebe.
2. Junge Bindegewebsschicht mit zahlreichen, zartwandigen, blutgefüllten Gefässen, epithelioiden Zellen (Fibroblasten) und Rundzellen.
3. Fibrinschicht (durch Eosin rot gefärbt).
4. In dieselbe eindringende Gefäss- und Bindegewebssprossen.

---

selben zur Folge hat, oder dadurch, dass die Gewebsneubildungsvorgänge von einer Klappe auf die andere übergehen, kommt es zu Verwachsungen derselben untereinander mit Stenosenbildung. Nachträglich findet oft eine Ablagerung von Kalksalzen in Form stachliger und riffartiger Vorsprünge in das skerotische Gewebe statt.

Die ulceröse Endocarditis unterscheidet sich in ihren ersten Anfängen nicht weiter von der verrucösen, nur sind meist von vorne herein weit zahlreichere Mikroorganismen, gewöhnlich in Form dichter, dunkler Ballen und Schwärme von Mikrococcen nachweisbar.

Dadurch sind alle weiteren Verschiedenheiten des Verlaufs bedingt, indem durch die spezifische Wirksamkeit dieser Pilze auf den Organismus einerseits chemotaktische, andererseits zur Gewebsnekrose führende Vorgänge ausgelöst werden. Wir finden die Bindegewebslamellen der Klappen auf weite Strecken hin durchsetzt von Leukocyten, die stellenweise so dicht liegen können, dass hiedurch kleine Abscesse im Klappengewebe mit Einschmelzung seiner Fasern entstehen. In der nächsten Nachbarschaft der Kokkenhaufen

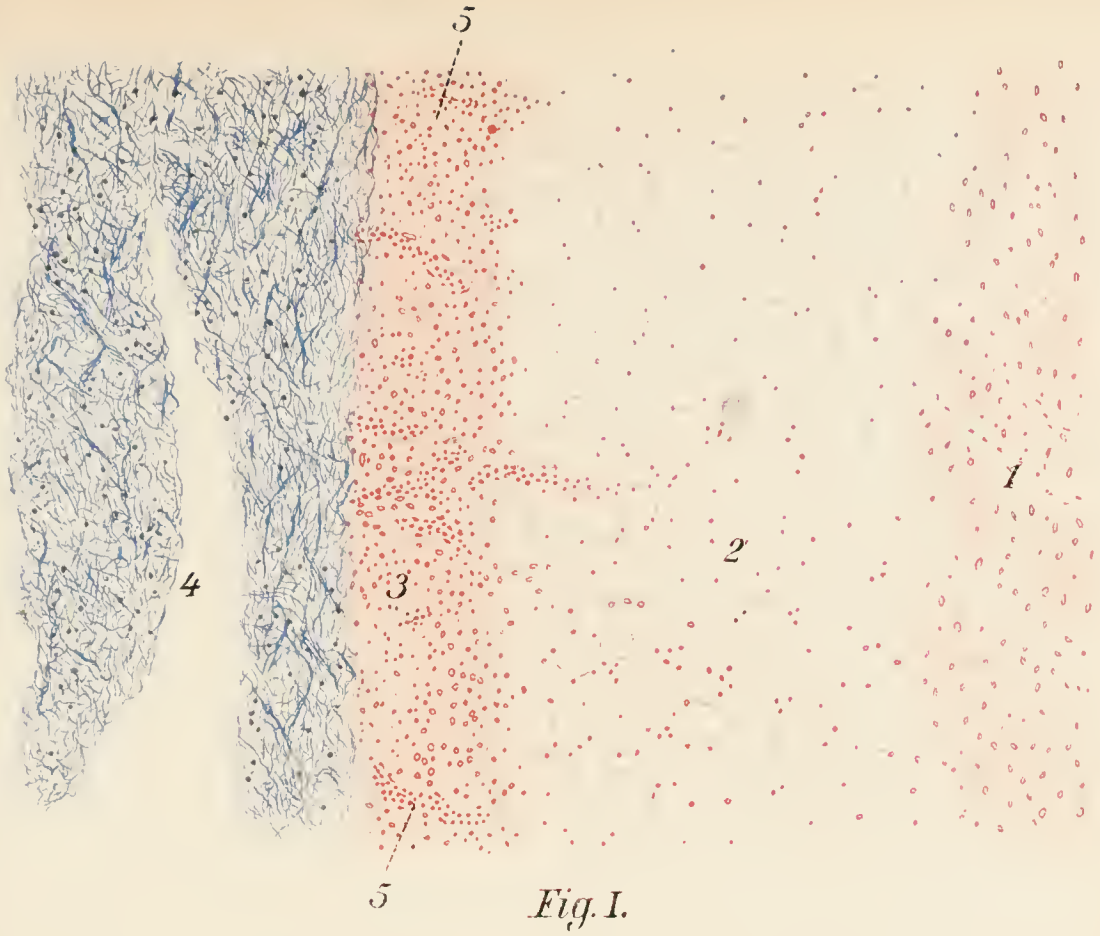


Fig. I.

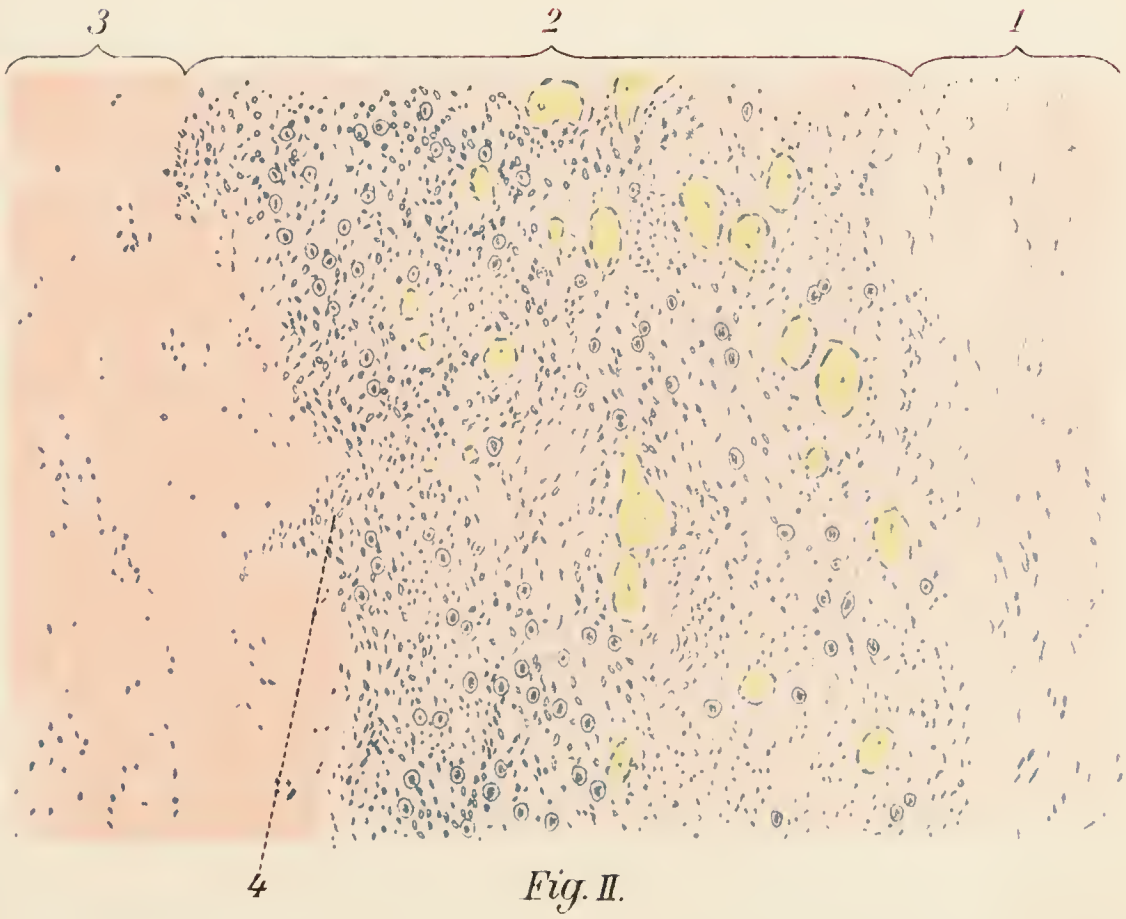


Fig. II.

Lith. Anst F. Reichhold, München.

ist das Gewebe unfärbbar, kernlos, also nekrotisch, und diese Zone ist gegen die Umgebung durch eine sehr intensive, dunkle Leukocytenanhäufung demarkiert.

Eiterung und Nekrose führen zu mehr oder minder ausgedehnten Zerstörungen, zu Ulcerationen und Continuitätstrennungen in der entzündeten Klappe. Dieselben werden durchlöchert, ganze Stücke können abgestossen oder nach vollständiger Nekrose und eitriger Erweichung durch den Blutstrom abgerissen werden.

Infolgedessen führt diese bösartige mycotische Endocarditis gewöhnlich zu einem letalen Ende, indem sich Cirkulationsstörungen einstellen, multiple, zu abermaliger Eiterung und Nekrose führende Embolien in den verschiedensten Organen entstehen, und zudem der Gesamtkörper unter der Giftwirkung der sich immer weiter vermehrenden Mikroorganismen leidet.

Die bei der verrucösen und ulcerösen Endocarditis zur Beobachtung kommenden Mikroorganismen sind Staphylococcen, Streptococcen, Diplococcus pneumoniae und in sehr seltenen Fällen Gonococcen.

## Erkrankungen des Pericards.

Die beiden Blätter des Pericards sind häufig Entzündungsprozessen ausgesetzt, welche mit Absetzung eines flüssigen Exsudates in die Herzbeutelhöhle und meist mit Abscheidung von Fibrin auf die einander zugekehrten Flächen der serösen Haut einhergehen. Am häufigsten entsteht die Erkrankung, fortgeleitet von entzündlichen Vorgängen auf der Pleura, in der Lunge, im Mediastinum oder auch im Myocard oder metastatisch (auf embolischem Weg) bei gewissen allgemeinen Infektionskrankheiten (Gelenkrheumatismus, Septicopyaemie) oder auch durch chemisch reizende Giftstoffe z. B. bei Urämie. (Im letzteren Falle werden keinerlei Mikroorganismen angetroffen.)

Mikroskopisch finden wir in den ersten Stadien eine intensive Füllung der im und unter dem Epicard (bezw. Pericard) verlaufenden Gefässe. Manchmal ist deren Lumen durch ein Netzwerk von

## Tafel 8.

**Fig. I. Subakute tuberkulöse Pericarditis.** Vergr. 50.

1. Herzmuskel.
2. Stark von Rundzellen infiltriertes subepicardiales Fettgewebe.
3. Verdicktes Pericard.
4. Tuberkel mit käsigen Centren und radiärer Stellung der epithelioiden Zellen.
5. Riesenzellen.
6. Fibrinbelag.

**Fig. II. Sehnenfleck im Epicard.** Vergr. 65.

1. Herzwandmuskulatur im Querschnitt.
2. Normales epicardiales Bindegewebe.
3. Mächtig verdickte Bindegewebslage aus sklerotischen Fasern bestehend.

---

Fibrinfäden verlegt oder mit Leucocythenthromben gefüllt. Gleichzeitig findet sich Trübung und Lockerung des Epithels, welches weiterhin sehr rasch in seiner Continuität unterbrochen wird, so dass in einigermassen vorgeschrittenen Fällen nur mehr einige Bruchstücke in Form kurzer, meist von der Unterlage losgestossener Epithelzellen auffindbar sind. Sowohl über als auch unter dem Epithel treten zuerst vereinzelte, dann netzartig in einander zu dickeren Lagen verflochtene Fibrinfäden auf, welche eine wechselnde Zahl von Leucocyten in ihren Maschen einschliessen. Die Fibrinausscheidung, welche durch Austritt einer plasmatischen Flüssigkeit aus den dilatierten Gefässen und Gerinnung derselben zu stande kommt (vergl. allg. T. Entzdg.) kann bisweilen eine sehr bedeutende Mächtigkeit erreichen und zur Auflagerung dicker, netzförmiger Membranen oder langer, zottenartiger Anhänge führen (cor villosum, Zottenherz). In dem unterliegenden bindegewebigen Teil des Pericards spielen sich gleichzeitig eine Reihe von cellulären Vorgängen ab. Die Bindegewebszellen producieren durch mitotische Teilung kurzspindelige oder polygonale Zellelemente mit grossen, bläschenförmigen Kernen (epitheliode Zellen, Fibroblasten), ebenso gehen an den Epithelien der Lymph- und Blutgefässe Proliferationsprozesse vor sich. Dazwischen treten sehr reichliche Lymphocyten und Leu-

Taf. 7. Fig. I u. II. vgl. auch Taf. 60. Fig. I.

Fig. 1.

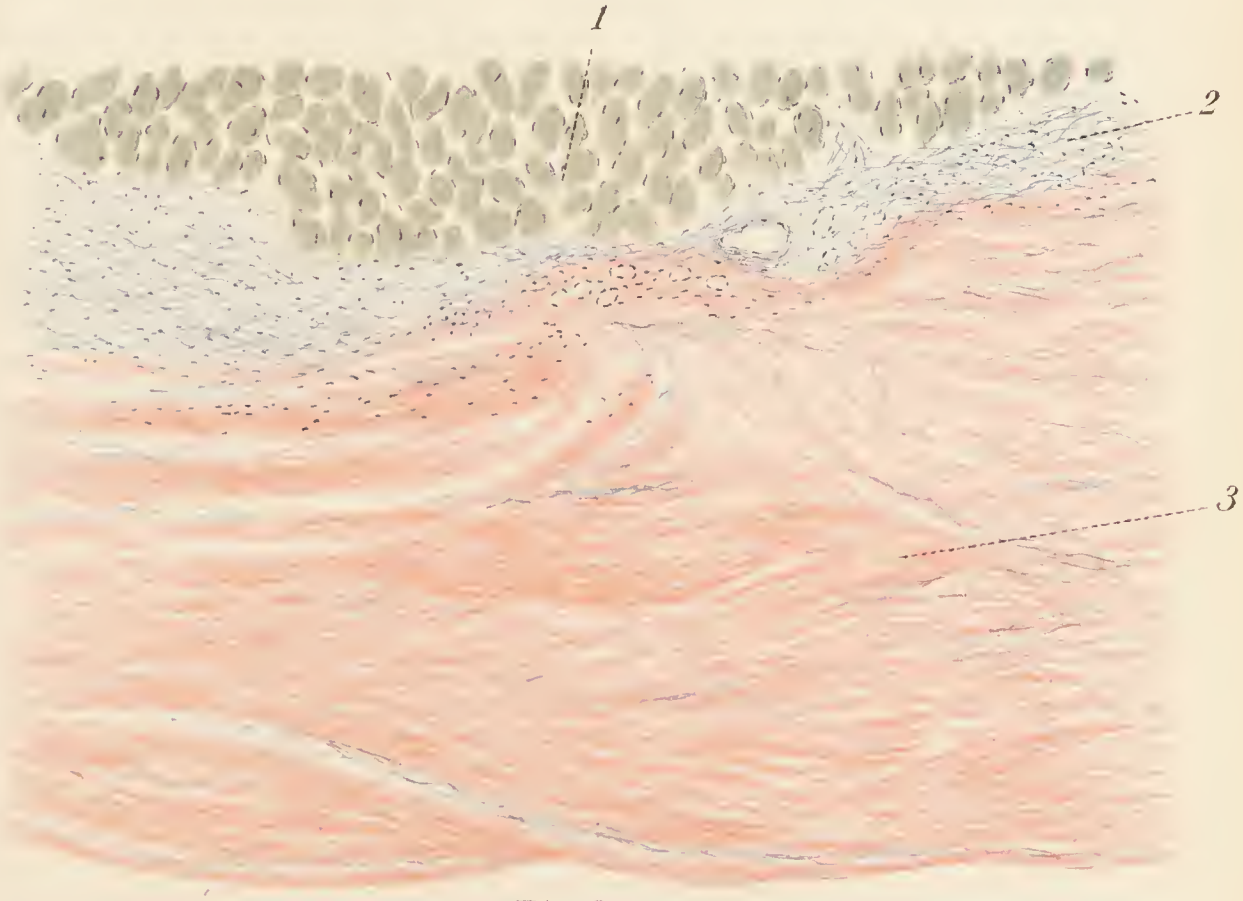


Fig. 2.

Lith. Anst. F. Reichhold, München.

cocyten auf. Später senden die Blutgefässe anfangs solide, später hohlwerdende Epithelsprossen durch die aufgelockerte und zellreiche Bindegewebslage gegen das Fibrin zu, und allmälig wird das letztere von dem so entstehenden Granulationsgewebe durchwachsen und völlig substituiert. Dann bildet sich das Granulationsgewebe unter Schwund seiner Gefässe und Verminderung seiner Zellen langsam in Bindegewebe um, welches anfangs noch sehr reich an Spindelzellen ist, später immer mehr und immer längere Fasern auf Kosten des Zellreichtums erhält.

So wird die fibrinöse Auflagerung allmählig in ein schwieliges Gewebe umgewandelt, welches entweder flächenhafte, sehnig glänzende, undurchsichtige Verdickungen im Epicard hervorbringt (sogen. Sehnenflecken) oder zur Verlötung der Pericardialblätter in Form von Spangen oder auf grössere Strecken hin, manchmal auch zur bindegewebigen Verödung der ganzen Herzbeutelhöhle führen kann. Taf. 8. Fig. II.

Bei der tuberkulösen Pericarditis spielen sich alle im Vorhergehenden beschriebenen Exsudations-, Proliferations- und Organisationsvorgänge in genau der gleichen Weise ab, nur treten dabei in dem Granulationsgewebe, unter der Fibrinschicht, die typischen Tuberkelknötchen auf, welche sich aus meist radiär gestellten epithelioiden Zellen mit Riesenzellen und Rundzellen aufbauen, und deren Centren bald der käsigen Nekrose anheimfallen. Taf. 8. Fig. II

Durch Confluiren der Knötchen und weiterhin ihrer käsig entarteten Centren kommt es zur Ausbildung flächenhaft ausgebreiteter, käsig-nekrotischer Schichten, die beiderseits von Granulations- resp. Bindegewebe begrenzt werden. Indem nun nach einiger Zeit in dem nach aussen gebildeten jungen Bindegewebe neue Knötchen aufschiessen, die wiederum die gleiche Metamorphose durchmachen, während sich über ihnen eine neue Lage von Fibrin- und hierauf Granulationsgewebe ausbildet, kommt es zur Entstehung von oftmals sehr dicken, tortenförmig geschichteten Exsudatsmassen, welche aus

abwechselnden Lagen von Granulationsgewebe und käsig nekrotischem Gewebe bestehen und vielfach übereinander liegen können.

Der Prozess geht gewöhnlich in gleicher Weise von beiden Herzbeutelblättern aus, die natürlich später fest miteinander verwachsen und die Herzbeutelhöhle obliterieren.

## Gefässe.

Die arteriellen Blutgefässe lassen in ihrer Wand drei Schichten erkennen, welche man als tunica intima, media und externa bezeichnet. Die Innenwand ist bei allen Arterien mit platten, polygonalen oder rautenförmigen Epithelzellen ausgekleidet. Die übrigen Wandschichten bestehen aus Bindegewebe, elastischem und Muskelgewebe, welche bei den Arterien verschiedenen Kalibers in verschiedener Dicke entwickelt und in verschiedener Anordnung verteilt sind. Man kann darnach im allgemeinen 3 Gruppen unterscheiden.

Bei den kleinsten und den sogenannten praecapillaren Arterien liegt über der Epithelschicht nur eine dünne, elastische Membran und nach aussen davon eine oftmals nicht kontinuirliche, sondern nur aus einzelnen circulär verlaufenden, glatten Muskelfasern bestehende Media. Die Externa wird durch einige längsverlaufende Bindegewebs- und elastische Fasern repräsentiert.

Die mittleren Arterien zeigen über dem Epithel zunächst noch eine Bindegewebslage, welche aus feinen Fasern und dazwischen eingestreuten, platten, dreieckigen und sternförmigen Zellen besteht. Die so verstärkte Intima wird nach aussen durch die Elastica interna oder Membrana fenestrata, eine von zahlreichen runden Oeffnungen durchsetzte, elastische Haut begrenzt. Die Media setzt sich aus mehrfachen Lagen circulärer Muskelfasern zusammen, zwischen die feine elastische Fasern von wechselnder Zahl eingestreut sind. Auch die Media ist nach aussen abgeschlossen durch eine stärkere elastische Membran, die Elastica externa. Die Adventitia besteht aus teils circulären, teils längsverlaufenden Bindegewebsfasern, dazwischen vereinzelten elastischen Fasern. Bei einigen Arterien finden sich hier auch isolierte Bündel längsgestellter Muskelfasern. Ausserdem ist die Adventitia die Trägerin der feinen vasa vasorum.

In den grossen Arterien (Aorta, pulmonalis, carotis, subclavia) haben alle 3 Wandschichten weitere Verstärkungen erhalten. In der Intima liegen über dem Epithel mehrfache Lagen von Bindegewebe mit den vorher erwähnten, polygonalen, platten Zellen, sowie circulären elastischen Fasern. Die Elastica interna besteht meist aus mehreren Lagen. In der Tunica media sind die elastischen Elemente besonders stark entwickelt, sie bestehen aus stärkeren

gefensterten elastischen Platten, die untereinander durch Faserzüge verbunden sind. Dazwischen liegen die auch hier ausschliesslich circulär verlaufenden Muskelfasern. Die elastische Membran ist nicht so scharf abgegrenzt wie bei den Arterien mittleren Kalibers.

Die Adventitia zeigt dieselbe Beschaffenheit wie bei diesen, nur trägt sie keine Muskelbündel. Die beiden inneren Lagen der Arterienwände enthalten also normaler Weise niemals Gefässe; wo solche angetroffen werden, handelt es sich um pathologisch veränderte Fälle.

Die Venen unterscheiden sich von den Arterien hauptsächlich dadurch, dass in denselben eine bedeutende Reduktion der Tunica media eingetreten ist. Nach aussen von der Epithellage trifft man bei mittleren und grösseren Venen etwas streifiges Bindegewebe, sowie einzelne längsverlaufende Muskelfasern. Die Elastica interna ist deutlich ausgeprägt und besteht oft aus mehreren Faserlagen. Die media besteht meist nur aus wenigen Ringmuskelbündeln dagegen aus elastischen und Bindegewebsfasern, die sich vielfach schräg durchkreuzen, bei einzelnen Venen (z. B. den Meningealvenen und Knochenvenen) fehlt die media vollständig. Die Tunica externa enthält ebenfalls reichliches Bindegewebe sowie viele Bündel längsverlaufender glatter Muskeln, die bei einzelnen Venen zu einer förmlichen zusammenhängenden Längsmuskelhaut ausgebildet sind. Die Venenklappen sind Duplikaturen der Intima.

Die Wand der Capillaren besteht nur aus einer einfachen Lage platter, rautenförmiger Epithelien.

# Arterien.

## Atheromatose und Arteriosklerose.

Unter Atheromatose versteht man eine Erkrankung der Arterienwand, welche sich teils aus chronisch-entzündlichen, teils aus degenerativen Prozessen zusammensetzt. Sie nimmt ihren Ausgang fast immer von der Intima und führt zu einer diffusen oder circumscripten, oft sehr erheblichen Verdickung derselben, erst später erkranken oft auch die äusseren Gefässschichten. Je nachdem eine der drei Gefässlagen ergriffen ist, spricht man von Endarteriitis, Mesarteriitis und Periarteriitis[1]).

[1]) Der Name Atheromatose legt das Hauptgewicht auf die regressiven Vorgänge, er sollte daher auch für diejenigen Formen der Erkrankung reserviert bleiben, in denen durch Erweichung eine „grützbreiähnliche, atheromartige“ Masse zu Stande kommt, während für die übrigen Formen die Bezeichnung Arteriosklerose wohl geeigneter erscheint.

## Tafel 9.

**Fig. I. Arteriosklerose einer Hirnarterie** (arteria pro Fossa Sylvii) Querschnitt, Vergr, 75.
Das Lumen ist exzentrisch verschoben durch ungleichmässige Wandverdickung.

1. Adventitia.
2. Media.
3. Elastica interna, bei 4 sich verlierend.
5. Wenig verdickte Seite der Intima.
6. Kernreichere innere Schicht des neugebildeten von der Interna ausgehenden Bindegewebes.
7. Kernlose, äussere Schicht desselben, von einigen spaltförmigen und rundlichen ehemals von Fett erfüllten Lücken.

**Fig. II. Arteriosklerose einer Coronararterie des Herzens** Querschnitt (Weigerts Elastinfärbung) Vergr. 70.

1. Adventitia.
2. Media.
3. Elastica interna, bei 4 aufgefasert und feine Ausläufer in das neugebildete Bindegewebe hineinsendend (5).

---

Betrachten wir den Verlauf des Prozesses an einer mittleren oder kleineren Arterie etwa vom Caliber der Arteria basilaris cerebri, so erkennen wir auf Querschnitten eines solchen entsprechend veränderten Gefässes bei schwacher Vergrösserung zunächst, dass das Lumen verengt und verschoben ist.

Es hat meist keine kreisrunde Gestalt mehr und liegt nicht mehr inmitten der Gefässwandung, sondern exzentrisch; an einer (oder auch an mehreren) Stellen erscheint die Wand dünner, an anderen beträchtlich dicker, dadurch, dass sich hier buckelförmige oder noch häufiger halbmondförmige Einlagerungen ins Lumen vorwölben. Untersucht man die Präparate genauer, so findet sich, dass der ganze Querschnitt von einer vollständig intacten, gleichmässig dicken Adventitia umzogen ist, auch die Tunica media stellt ein continuirliches, überall gleichbreites Band dar. Dagegen bietet die Intima sehr bemerkenswerte Veränderungen. Während sie an denjenigen Stellen, wo die Gefässwand dünn bezw. von normaler Stärke erscheint, keine Alteration erkennen lässt, sieht man, dass die halbmondförmige Einlagerung durch eine mächtige Volumszunahme der Intima an dieser Stelle entstanden ist.

Taf. 9. Fig. I u. II.




Fig. 1.

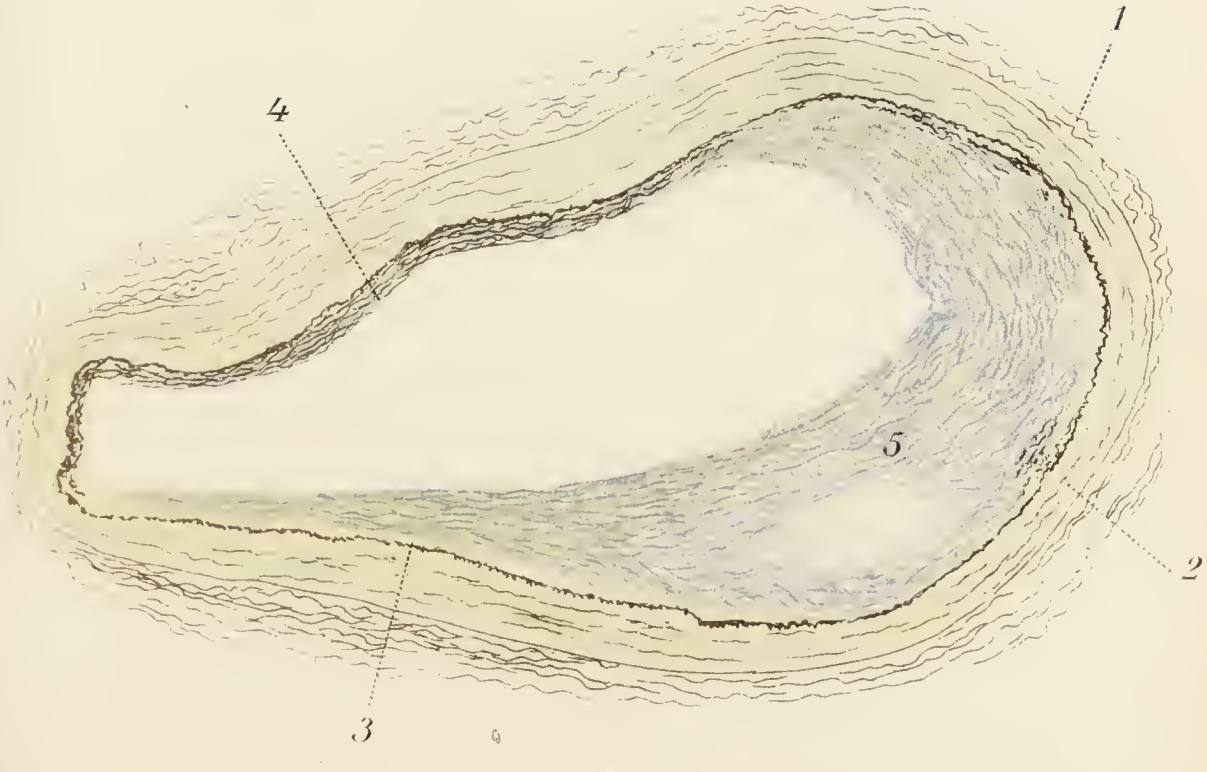


Fig. 2.

Lith. Anst. F. Reichhold, München.

Die Elastica interna und das Epithel sind nur auf der dünnen (normalen) Seite erhalten. Da wo die Verdickung der Intima beginnt, schiebt sich aus der Zone zwischen der elastischen Membran und dem Epithel, aus dem subepithelialen Bindegewebe das neugebildete Gewebe hervor. Die beiden Spitzen des Halbmondes ragen also in diese Zone hinein (Vgl. Fig. I. Taf. 9.). Die Neubildung besteht im Wesentlichen aus Bindegewebe. Die Elastica lässt sich auf beiden Seiten noch eine Strecke weit in dasselbe hinein verfolgen, um sich dann (manchmal mit aufgefaserten Enden) zu verlieren. Die inneren, dem Lumen zunächst liegenden Schichten der bindegewebigen Einlagerungen sind verhältnismässig zellreich, sie lassen zahlreiche, kurze, dunkle, spindelförmige, sowie einige runde Kerne erkennen; nach aussen nimmt der Gehalt an solchen immer mehr ab. Das faserige Gewebe ist hier sehr straff und fast ganz homogen, lässt aber manchmal rundliche oder ovale Lücken erkennen, die im frischen Zustand mit Fett erfüllt waren. In den späteren Stadien verfällt das Gewebe hier zumeist regressiven Prozessen. Durch vollständiges Verschmelzen der Fasern zu gleichmässig glänzenden, dicken Balken nimmt es eine der Knorpelgrundsubstanz ähnliche, hyaline Beschaffenheit an; einzelne Stellen können nekrotisch werden und sich in einen krümmligen Detritus auflösen, in welchem man freies Fett, Fettsäurekrystalle und meist auch Cholestearintafeln findet.

Sehr häufig tritt Verkalkung ein, es lagern sich kleine, rundliche oder kantige Kalkbröckchen ab, zuweilen entstehen auch plattenförmige oder concentrisch geschichtete, rundliche, grössere Kalkschollen, die sich manchmal nach aussen vordrängen und die Muscularis durch Druck an einzelnen Stellen zur Atrophie bringen können. Taf. 10a Fig. I.

Zu einem Durchbruch der degenerierten Herde nach dem Lumen zu kommt es bei den kleineren Arterien nur selten, wohl aber kann der Prozess der Bindegewebsbildung und Verkalkung fortschreitend das Lumen allmählich ganz umgreifen, so dass die Arterienwand

## Tafel 10.

**Fig. I. Atheromatose der Aorta.** (Arteriosklerose.) Vergr. 20.
1. Intima durch sklerotisches, kernarmes Bindegewebe sehr verdickt.
2. Media, ebenfails von bindegewebigen Herden durchsetzt (bei 4).
3. Gefässsprossen mit umgebenden Rundzellen aus der Adventitia durch die Media bis in die Intima vorwachsend.

**Fig. II. Cholestearintafeln und freie Fetttröpfchen aus einem atheromatösen Herd der Aortenwand.** Vergr. 130.
Frisches Präparat.

**Fig. III. Verfettung der Intimazellen bei Atheromatose der Aorta.** Vergr. 300.
Frisches Präparat durch Abziehen einer feinen Lamelle von der verdickten und gelblich verfärbten Aortenintima gewonnen.
Man sieht sehr deutlich die sternförmigen Zellen des (normalerweise vorhandenen) Intimabindegewebes, da dieselben dicht ausgefüllt sind mit massenhaften, verschieden grossen Fetttröpfchen.

---

auf kürzere oder längere Strecken in einen starren Kalkcylinder verwandelt wird.

Etwas abweichend gestaltet sich der Prozess meistens an den grossen und grössten Arterien insofern, als dabei die degenerativen Prozesse in der Intima oft sehr in den Vordergrund treten und auch die übrigen Wandungen Veränderungen wesentlich entzündlicher Natur zeigen.

Primär haben wir auch hier eine Wucherung und Verdickung des schon normaler Weise stärker entwickelten Bindegewebes der Intima. Es entstehen umschriebene Schwielen, die sich bis in die Media hineinfortsetzen und nach innen als beetförmige Erhabenheiten ins Lumen vorragen. Das Epithel geht im Bereich desselben frühzeitig unter, die elastischen Elemente werden auseinandergedrängt und aufgefasert, oft gehen sie auf grosse Strecken zu Grunde, sie zerfallen in kleine, unregelmässige Stücke, manchmal lassen sich inmitten der Bindegewebsherde noch einzelne Fragmente mit spezifischen Färbungsmethoden nachweisen. Sehr häufig sieht man an der dem Lumen zugekehrten Seite der

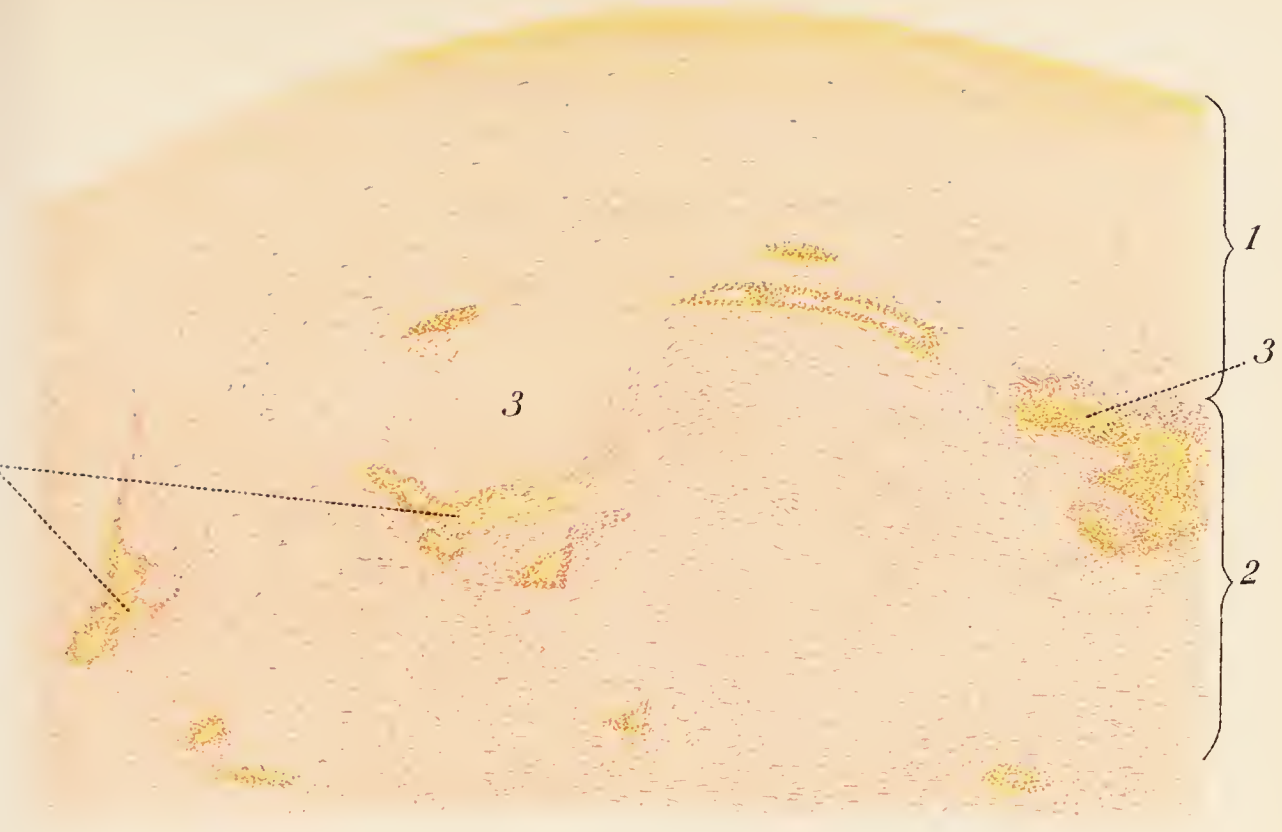


Fig. 1.

Fig. 2.

Fig. 3.

Lith. Anst. F. Reichhold, München.

Bindegewebseinlagerungen eine gelbliche Verfärbung. Es lassen sich an dieser Stelle meist zusammenhängende dünne Lamellen abziehen, welche mikroskopisch frisch untersucht, auf das Schönste die fettige Degeneration der hier vorhandenen, grossen, platten Zellen zeigen. Man findet längliche oder dreieckige und sternförmige Gruppen dicht zusammenliegender, sehr feiner, glänzender Fetttröpfchen, eben jene grossen zelligen Bindegewebselemente, welche durch die Fetteinlagerungen besonders deutlich hervortreten (Taf. 10 Fig. III). Taf. 10. Fig. III.

Ganz gewöhnlich treten in dem schwielig-fibrösen Gewebe ausgedehntere Nekroseherde auf, die anfangs von rundlicher oder ovaler Gestalt, allseitig von Bindegewebe umschlossen sind. Bei ihrer Vergrösserung brechen sie an der inneren Oberfläche durch und stellen nun zackige und buchtige Geschwüre mit unterminierten Rändern dar, in deren Grund die bekannte grützbreiähnliche Masse aus körnigem Detritus, Fettsäurekrystalle und oft grosse Lager von Cholestearintafeln gefunden werden (Taf. 10 Fig. II). Taf. 10. Fig. II.

Bekannt ist das häufige Vorkommen von sehr ausgedehnten Verkalkungen; die Kalkeinlagerungen können in verschiedener Tiefe erfolgen, entweder sie ergreifen nur die innersten Lagen des Bindegewebes, während darunter die Nekrose fortschreitet oder sie reichen selbst bis in die Media hinein und stellen oft sehr breite und dicke Platten und Scherben mit zackigen Vorsprüngen gegen das Lumen zu dar.

Aber auch die äusseren Gefässschichten zeigen ein von der Norm abweichendes Verhalten. Von der Adventitia her sieht man zellreiche Züge und Inseln zwischen die Muskelbündel und elastischen Platten ausstrahlen. Es sind neugebildete Gefässe, welche von den Vasa vasorum herstammen und in verschiedenen Richtungen verlaufend manchmal bis in die Intima vordringen, so dass auf Querschnitten natürlich nur kurze Abschnitte zur Beobachtung kommen. In ihrer Umgebung sieht man grosse, polygonale und spindelförmige Zellelemente, Fibroblasten sowie Lympho- Taf. 10. Fig. I.

## Tafel 10a.

**Fig. I. Atheromatose (Atheriosklerose) der arteria cruralis.** Vergr. 55. Färbung der elast. Fasern nach Weigert.

1. Adventitia.
2. Zusammengedrückte und sehr atropische Media.
3. Stark verdickte Intima, bei 4 sklerotisches, kernloses Bindegewebe, 5 Kalkschollen von Hohlräumen durchsetzt, welche von fetthaltigem Detritus erfüllt waren.

**Fig. II. Wand eines kleinen Aneurysma der Aorta.** Vergr. 20. Färbung der elast. Fasern nach Weigert.

Die Intima ist etwas diffus verdickt und kleidet das Aneurysma vollständig aus (1).

Die Media (mit sehr zahlreichen elastischen Fasern) ist dagegen über dem Aneurysmasack sehr stark geschwunden, nahezu ganz durchgerissen (bei 3).

3. Verdickte und von spindelförmigen Rundzellenanhäufungen durchsetzte Adventitia.

## Tafel 10b.

**Fig. I. Akute Arteriitis bei tuberkulöser Leptomeningitis.** (Aus der Wand einer kleinen meningealen Arterie.) Vergr. 745.

1. Adventitia.
2. Media.
3. Elastica interna.
4. Von der Unterlage abgehobenes Epithel.
5. Auf der Durchwanderung durch die Muscularis begriffene Leukocyten in verschiedenen Stadien von Deformation.
6. Durch die elastica interna bis unter das Epithel durchgetretene Leukocyten.

**Fig. II. Gummöse Arteriitis der Arteria subclavia.*)** Vergr. 16. Weigerts Elastinfärbung.

Das Lumen ist durch die Wucherung der Intima fast ganz verschlossen, die elastischen Fasern derselben sind sehr stark vermehrt. In der Media zahlreiche Gummen mit verkästen Centren (1) und Riesenzellen (2) bis in die Intima hineinreichend. In der Adventitia der vasa vasorum dichte Rundzellenanhäufungen.

---

cyten. Der Zellreichtum dieser Gefässchicht erscheint dadurch sehr vermehrt, vor allem aber finden sich hier mit roten Blutkörperchen gefüllte Gefässe, was normaler Weise niemals vorkommt. Die elastischen Fasern und

---

*) Das Präparat wurde mir freundlichst von Herrn Koll. Dr. Karl Straub überlassen, welchem auch an dieser Stelle hiefür mein Dank ausgesprochen sei.

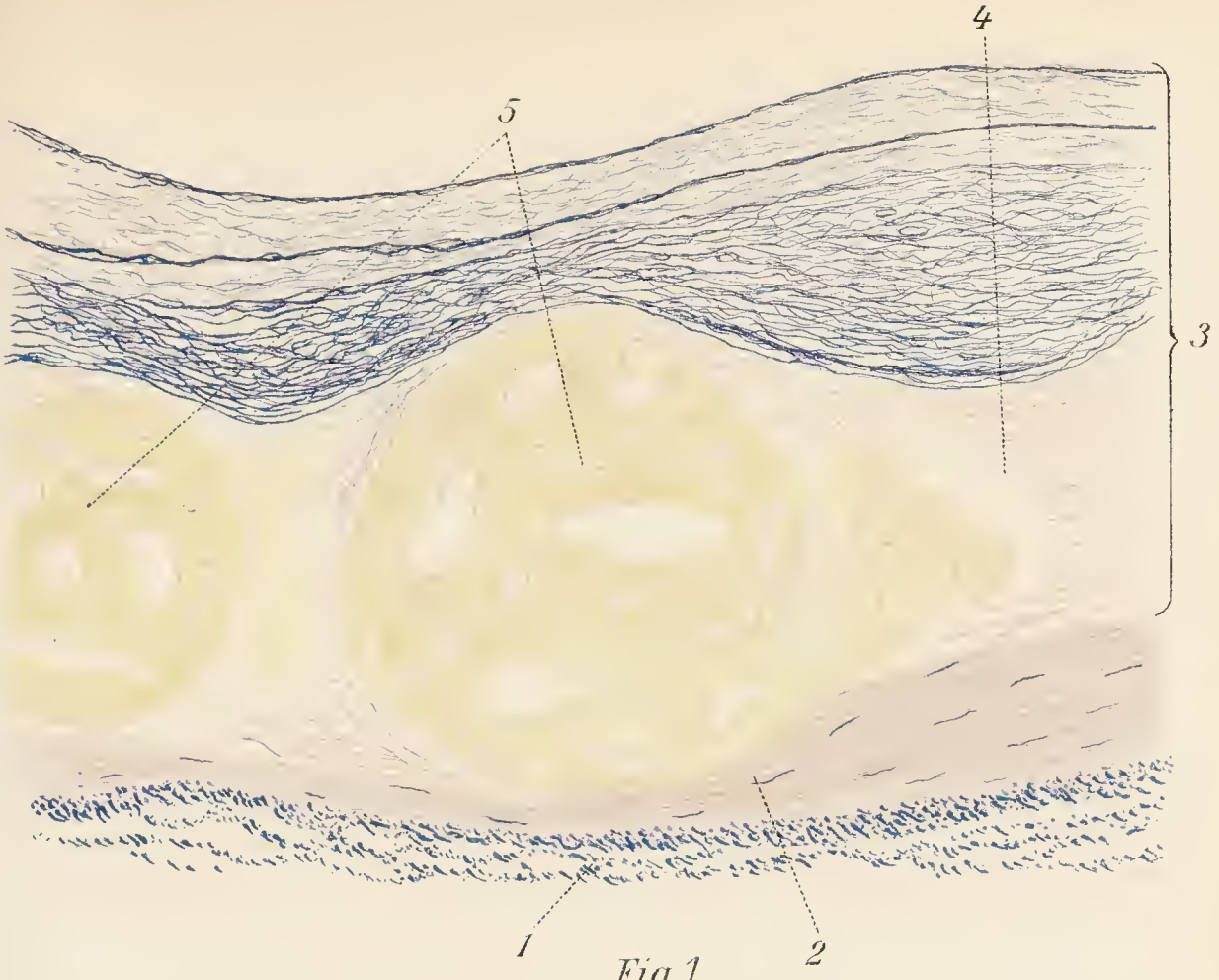


Fig. 1.

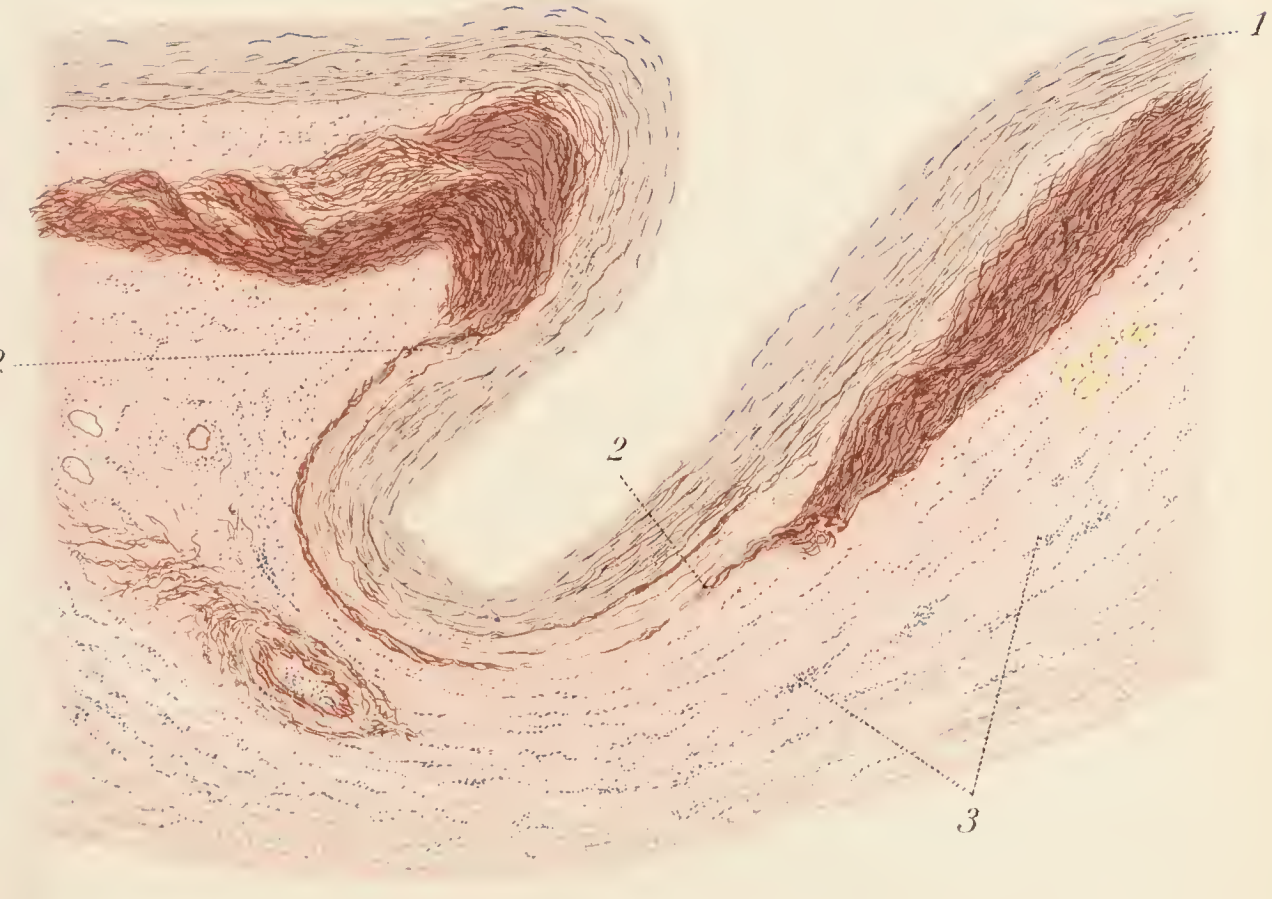


Fig. 2.

Lith. Anst. F. Reichhold, München.

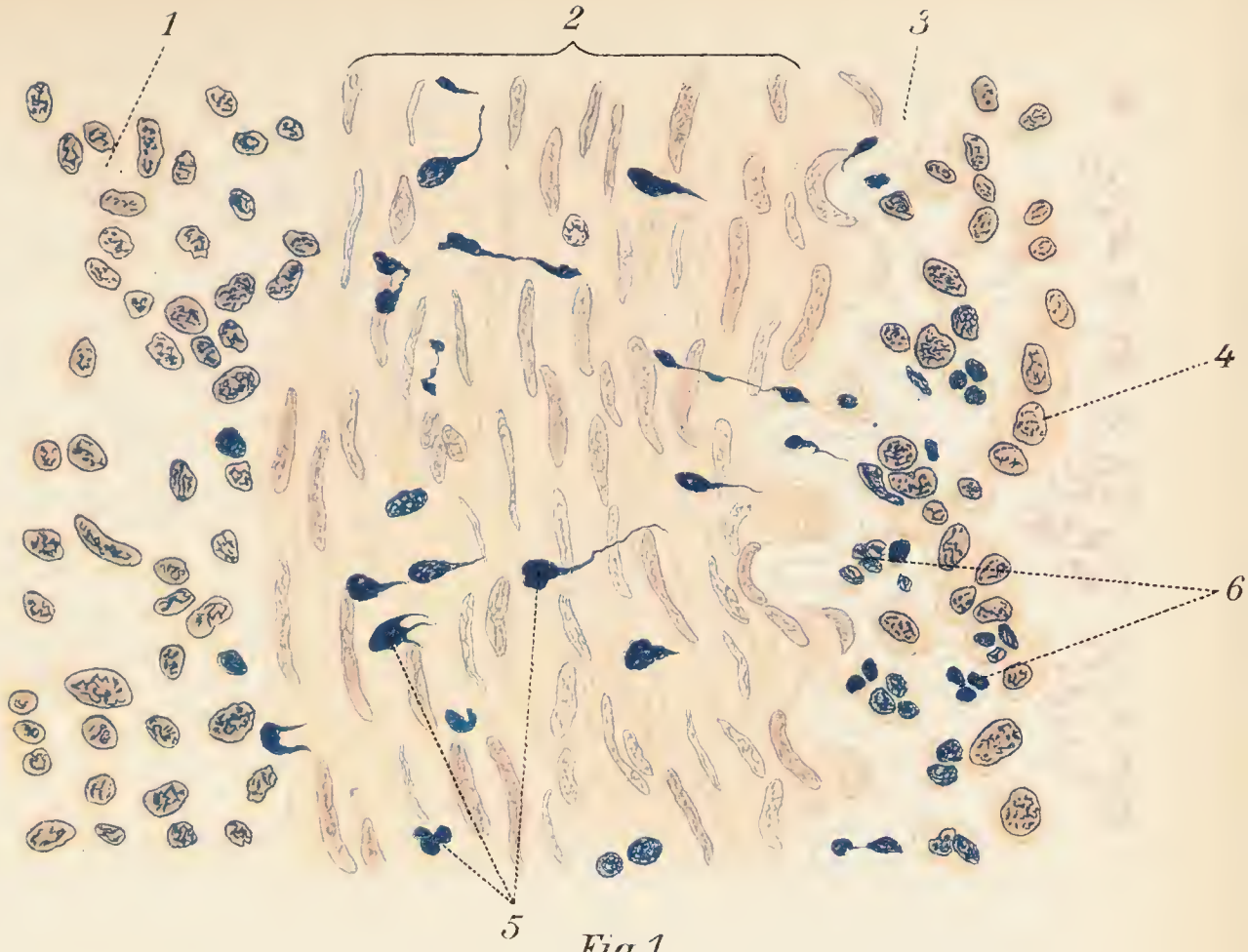


Fig. 1.

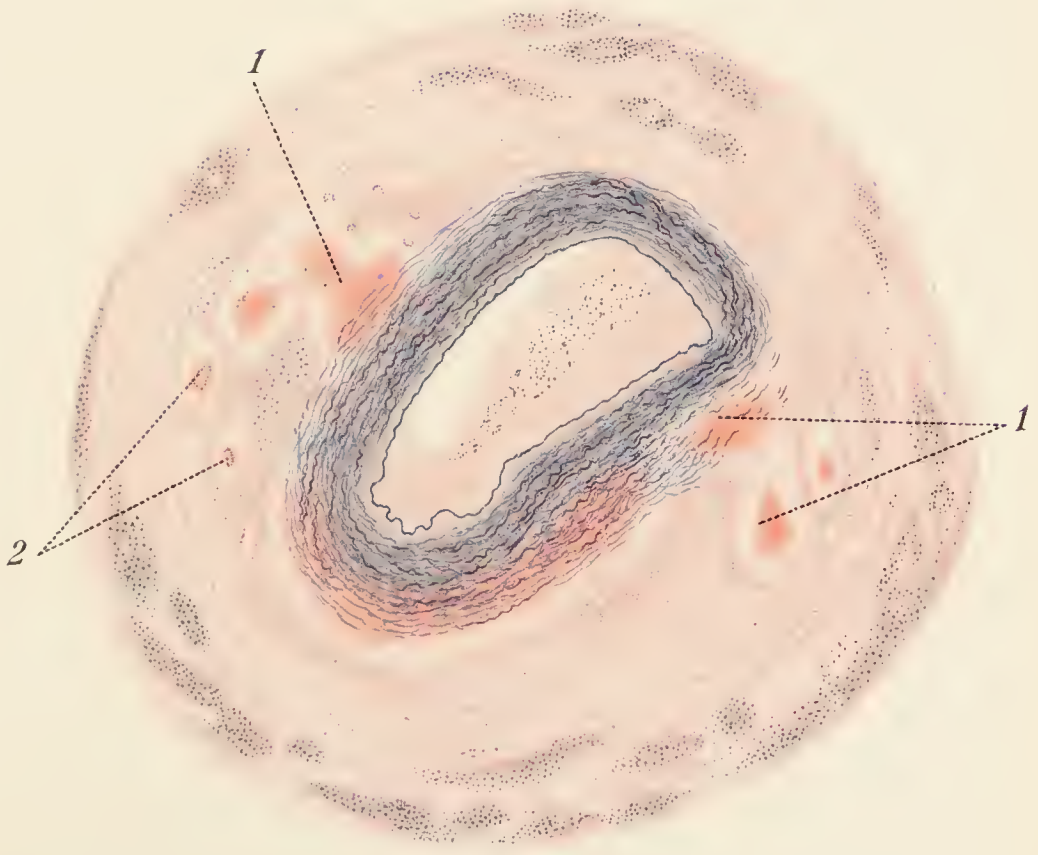


Fig. 2.

Lith. Anst. F. Reichhold, München.

Platten der Media sind durch diese Zellanhäufungen ebenfalls auseinandergedrängt und in ihrer Continuität unterbrochen. Vielfach sieht man auch hier dieselben Zerfallserscheinungen. In der Adventitia findet sich ebenfalls Zellvermehrnng, oft kommen hier follikelähnliche Anhäufungen von Leukocyten vor.

## Arteriitis.

Entzündungen der Arterienwände kommen vor an allen Gefässen, welche in entzündlich verändertem Gewebe liegen, besonders aber sehen wir in tuberkulösem und luetischem Granulationsgewebe eine hervorragende Mitbeteiligung der Arterienwandungen eintreten, jedoch ohne dass die in denselben sich abspielenden Prozesse selbst einen spezifischen Charakter su tragen brauchen. Für die akuten Stadien dieser Vorgänge ist namentlich die tuberkulöse Leptomeningitis eine hervorragende Fundstätte. Im Anfang ist besonders die Adventitia der Gefässe hier sehr dicht von massenhaften Leukocyten durchsetzt, welche breite, dunkle, zellreiche Ringe um die inneren Arterienwände herum bilden. Dann findet allmählich ein Durchtritt der Wanderzellen durch die Muskelschichten der Media statt. Man sieht bei starker Vergrösserung deutlich, wie die Zellen und Kerne sich zwischen den cirkulär verlaufenden Muskelzellen durchwinden, wobei sie sehr stark in die Länge ausgezogen werden; zuerst spitzt sich das eine Ende zu, der Kern bekommt Birnform, dann wird er immer länger, schliesslich fadenförmig, um so durch die feinen Lücken durchtreten zu können. Oft sind beide Enden bisquitförmig angeschwellt, während das Mittelstück in einer sehr engen Passage eingeschnürt ist. Auch die Elastica interna wird wohl in den praeformierten Lücken durchwandert und nun sammeln sich die Leukocyten zunächst in kleinen Häufchen unter dem Epithel an, indem sie dasselbe von seiner Unterlage abheben. Später wird auch dieses stellenweise durchbrochen und dadurch kommen die Leukocyten zum Teil ins Lumen, wo sie sich zu kleinen Gruppen als wandständige Zellthromben zusammenballen.

Taf.10b Fig. I.

## Tafel 11.

**Fig. I. Arteriitis obliterans** (Orceinfärbung). Vergr. 37.

1. Adventitia.
2. Media.
3. An mehreren Stellen aufgefaserte Elastica interna.
4. Neugebildetes, das Lumen fast ausfüllendes Bindegewebe, bei 5 von einigen Gefässen durchsetzt.
6. Uebrig gebliebenes Lumen von einer neugebildeten sehr feinen Elastica begrenzt.

**Fig. II. Arteriitis obliterans** (arteria pro fossa Sylvii) **bei Lues** Verkr. 80.

1. Adventitia.
2. Muscularis.
3. Vollständig erhaltene ehemalige Elastica interna.
4. Gewuchertes Bindegewebe.
5. Neugebildete Tunica elastica, den Bau der alten nachahmend.
6. Nach innen davon von neuem gewuchertes Bindegewebe, welches den vollständigen Verschluss des Lumens herbeigeführt hat.

---

Es findet bei diesem Prozesse also gerade der umgekehrte Vorgang statt wie bei der Emigration der Leukocyten im sogenannten Cohnheimschen Versuch (siehe allg. Teil Entzündung.). Hier haben wir es mit einer Immigration zu thun. Im weiteren Verlauf wird nun die Elastica interna immer weiter von dem abgehobenen Epithel abgedrängt, gewöhnlich ist dies nicht gleichmässig in der ganzen Circumferenz des Gefässlumens der Fall, so dass an einer Seite das Epithel der Elastica sogar noch aufliegen resp. von derselben nur durch das geringe, normale Bindegewebe getrennt sein kann.

Taf. 12. Fig. I. Gewöhnlich geht die Continuität der Elastica dann verloren, an einer Stelle, meist da, wo sie am weitesten vom Lumen abgedrängt ist, verliert sie sich in der Zellanhäufung. Dieser letzteren haben sich inzwischen noch andere zellige Elemente beigemengt; grosse, spindelförmige, ziemlich protoplasmareiche Zellen mit helleren, bläschenförmigen Kernen, offenbar Fibroblasten und Abkömmlinge des normalen, subepithelialen Bindegewebes. Auch die Continuität der Muscularis ist durch die zunehmende Zellinfiltration verloren gegangen, ohne

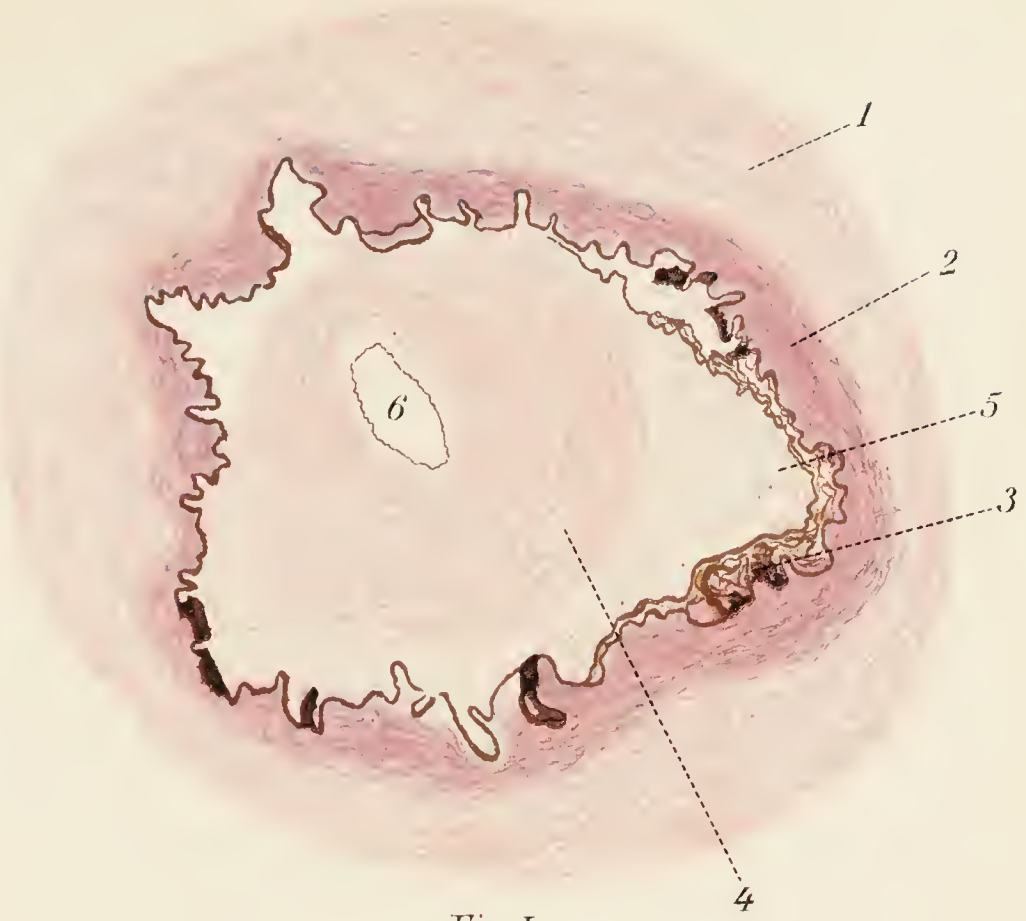


Fig. I.

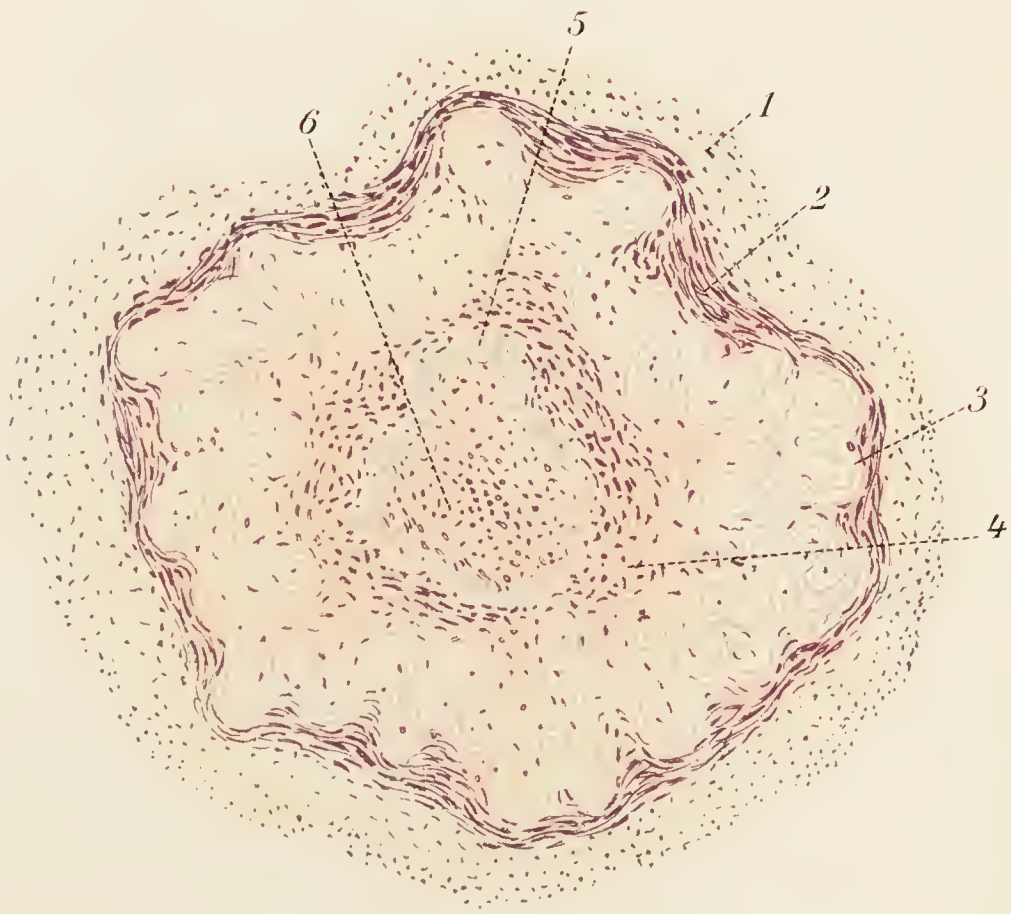


Fig. II.

Lith. Anst. F. Reichhold, München.

dass der tuberkulöse Prozess selbst auf die Gefässwandungen übergegriffen zu haben braucht.

Ganz ähnliche Vorgänge sehen wir auch in tuberkulösem Lungengewebe, namentlich in Cavernen, an den durch die Höhlen strangförmig hindurchziehenden Gefässen. Es wird hiedurch eine manchmal bis zum Verschluss des Lumens führende Verstärkung der Gefässwand herbeigeführt, welche einen Einbruch der Infektionserreger in die Blutbahn verhindert. Unter allmählichem Verschwinden der kleinen Rundzellen und Leukocyten bildet sich aus dem im ehemaligen Lumen des Gefässes liegenden Zellmaterial ein dichtfaseriges Bindegewebe aus, welches nach und nach eine immer derbere Beschaffenheit annimmt. Zuweilen entsteht inmitten dieses Bindegewebes eine neue elastische Membran, erheblich schwächer als die alte elastica interna, deren Verlauf sie im übrigen nachahmt. Sie begrenzt nach innen das neue, hochgradig verengte Lumen des Gefässes. Aber auch dann kommt der Prozess nicht immer zum Stillstand. Nach innen von dieser jungen Elastica kann sich abermals eine Bindegewebsneubildung entwickeln, welche dann zum vollständigen Verschluss des Lumens und zur gänzlichen Unwegsamkeit des Gefässes führt. (Endarteriitis obliterans.) Nicht zu verwechseln mit dieser eigentlichen obliterierenden Endarteriitis sind die Organisationsvorgänge, welche sich an die Verstopfung von Blutgefässen durch Thromben anschliessen und die ebenfalls in ihren Endstadien die Verlegung des Gefässlumens durch neugebildetes Bindegewebe herbeiführen. Sie finden im allgemeinen Teil bei Darstellung der Thrombose Besprechung. Taf. 11 Fig. I u. II.

Neben dieser indifferenten, allerdings hauptsächlich im tuberkulösen und luetischen Granulationsgewebe zu beobachtenden Arteriitis, kommen noch wirkliche spezifische Formen vor, bei welchen wir die syphilitischen bzw. tuberkulösen Knötchen in den Arterienwandungen selbst entstehen sehen. Bei der gummösen Arteriitis ist zumeist die Adventitia Sitz der Granulome, seltener liegen sie in der Media oder dringen selbst bis Taf. 10b Fig. II.

## Tafel 12.

**Fig. I. Tuberkulöse Arteriitis aus einer subakuten tuberkulösen Leptomeningitis.** Vergr. 280.

1. Lumen excentrisch verschoben und sehr verengt.
2. Membrana elastica interna, dieselbe ist bei 3,3 durchbrochen. Zwischen sie und das Epithel ist eine Zellmasse eingewuchert, bestehend aus Leukocyten, Lymphocyten und epithelioiden Zellen.

Die Muscularis der Arterie ist nur links oben noch auf eine kurze Strecke erhalten.

4. Grösserer Tuberkel mit käsigem Centrum bei 5.

**Fig. II. Tuberkel in der Wand eines grösseren Pfortaderstammes.** Einbruch in's Lumen bei subakuter, disseminierter Tuberkulose der Leber. Vergr. 40.

1. Lebergewebe.
2. Central verkäster Tuberkel.
3. Lumen des Pfortaderastes.

Bei 4 ist durch die periphere zellreiche Lage des Tuberkels die Gefässwand durchbrochen; Tuberkel in's Lumen einragend.

---

in die Intima vor, welche durch Neubildung von Bindegewebe und elastischen Fasern verdickt ist. Im Anfange sind es rundliche Anhäufungen von Lymphocyten und epithelioiden Zellen, alsdann verfallen sie im Centrum einer käsigen Nekrose, während ihre Peripherie Neigung zu fibröser Abkapselung zeigt. Unter Umständen können sich auf einem einzigen Querschnitt grösserer Gefässe eine Reihe solcher Knötchen in die Wand eingelagert finden. (vgl. Fig. I. Taf. 10b).

Tuberkel greifen gewöhnlich von der Umgebung her auf die Wandungen der Gefässe über. Namentlich die dünnen Venenwandungen werden nicht selten von tuberkulösen Herden durchsetzt. Brechen solche in das Lumen durch, so wird der Kreislauf mit infektiösem Material überschwemmt und die Folge ist eine multiple, embolische Tuberkulose in dem entsprechenden Capillargebiet, also bei Einbruch in eine Lungenvene im grossen Kreislauf, bei Durchsetzung der Wand einer Vene des übrigen Körpers miliare Ausbreitung in den Lungen und bei Arrosion einer Arterienwand in dem von der betreffenden Arterie abhängigen Capillargebiet.

Taf. 12. Fig. II.

Fig. I.

Fig. II.

Lith. Anst. F. Reichhold, München.

## Aneurysma.

Von histologischem Interesse sind nur diejenigen Aneurysmen, bei welchen die Arterienwandungen als solche erhalten sind. Bei den sogenannten dissecierenden Aneurysmen findet eine einfache Durchreissung der Intima und häufig auch der Media auf dem Grunde eines atheromatösen oder eines sonstigen Defektes statt; die Adventitia wird dann von dem eindringenden Blut stark nach aussen gebuchtet und gedehnt.

Bei dem wahren Aneurysma ist jedoch die Intima stets erhalten und kleidet die Innenfläche des Aneurysmasackes in ganzer Ausdehnung aus. Gewöhnlich zeigt sie Veränderungen wie bei der einfachen Arteriosklerose; ihre elastischen Fasern sind durch schwieliges Bindegewebe auf grössere Strecken substituiert, manchmal von frischeren, auch gefässhaltigen Infiltrationsherden durchsetzt, ihre Dicke ist gewöhnlich vermehrt. Dagegen zeigt konstant die Media charakteristische Veränderungen, welche eben als für die Aneurysmabildung protopathisch angesehen werden müssen. Die Muskel- und elastische Faserlage derselben weist eine hochgradige Verdünnung bis zum vollständigen Schwund im Grunde der Ausbuchtung auf. Besonders deutlich ist dies bei Aneurysmen der Aorta, deren Media ja zum grösseren Teil aus elastischen Fasern besteht, zu sehen. Man sieht das Band derselben am Rande des Aneurysmas fast plötzlich aufhören oder ganz wesentlich dünner werden. Manchmal findet sich schon vor demselben eine Continuitätstrennung der elastischen und Muskelfasern und eine unregelmässige Verschiebung der einzelnen Stücke, so dass dieselben aus ihrer cirkulären Richtung abgewichen erscheinen. Im Grunde der Ausbuchtung pflegt bei grösseren Aneurysmen die Media ganz zu fehlen, so dass hier die Intima unmittelbar an die Adventitia angrenzt; manchmal findet sich hier etwas körniges Blutpigment. Auch die Adventitia weist immer Veränderungen auf, namentlich Verdickung durch Zunahme ihrer Bindegewebsfasern und kleinzellige Infiltration in Form zahlreicher, spindelförmiger Rundzellen-

Taf. 10a Fig. II.

anhäufungen, besonders in der Umgebung der vasa vasorum. Diese zeigen sehr häufig die Erscheinungen der obliterierenden Endarteriitis, oft bis zum völligen Verschluss ihres Lumens.

Die amyloide Degeneration der Arterien ist im allgem. Teil, bei der Lehre von der Amyloidose besprochen.

## Venen.

Entzündungen der Venenwände sind entweder von in der Umgebung sich abspielenden entzündlichen Prozessen, also von aussen her fortgeleitet, wobei dieselben von der Adventitia allmählich durch die Media auf die Intima fortschreitet (Periphlebitis, Mesophlebitis, Endophlebitis [Virchow]) z. B. bei Erysipel der Haut, bei Phlegmonen, oder dieselben entstehen von infektiösen Thromben aus, also von innen her, wobei dann die Intima natürlich zunächst ergriffen wird. Die letztere Form bezeichnet man als Thrombophlebitis. Sie findet genauere Besprechung bei der Lehre von der Thrombose, ebenso wie die an die Organisation von Thromben sich anschliessenden Vorgänge in der Venenwand.

Die rein phlebitischen Prozesse verlaufen ganz analog den bei der akuten Arteriitis beschriebenen. Die vasa vasorum der Adventitia sind stark erweitert und mit Blut gefüllt, aus ihnen und aus der Umgebung erfolgt eine massenhafte Einwanderung von Leukocyten in die inneren Venenwandschichten, bis an das Lumen heran, zuweilen dringen sie in das letztere ein und erzeugen dort sekundäre Thromben, so dass wir es dann auch hier mit einer Thrombophlebitis zu thun haben. Manchmal kommt es, besonders in phlegmonösen Prozessen zu einer förmlichen Vereiterung der Venenwand. Sehr häufig finden sich aber neben den Eiterzellen noch andere, grosse, polygonale u. spindelförmige Zellen mit bläschenförmigen Kernen, Abkömmlinge der zelligen Bindegewebselemente der normalen Venenwand. Die Muscularis wird hiedurch ganz auseinandergedrängt, ihre Fasern verschoben, oft

Taf. 13. Fig. I.

sind die Muskelkerne auf weite Strecken überhaupt nicht mehr erkennbar. Schwere eiterige Formen der Phlebitis meist durch Streptococcen verursacht, führen in den meisten Fällen durch multiple eitrige Metastasen unter dem Bild der Pyämie zum Tode.

Durch chronisch entzündliche Zustände der Venenwände tritt eine Schwächung ihrer Elastizität ein und es kommt dann zur Erweiterung des Lumens, welches eine sehr unregelmässige Gestalt annehmen kann. (Varix, Phlebectasie.) Die Intima besteht in älteren Varicen meist nur aus derbem, kernarmem, streifigem Bindegewebe, welches sehr verschiedene Dicke an verschiedenen Wandstellen aufweist und manchmal buckelförmig ins Lumen vorragt. Die muskulären Elemente der Tunica media sind gewöhlich völlig zu Grunde gegangen, wogegen die elastischen Fasern im allgemeinen besser erhalten sind. Auch die Adventitia ist gewöhnlich stark verdickt und geht ohne scharfe Grenze in das umgebende Bindegewebe über, welches namentlich in den subkutan gelegenen Varicen ebenfalls gewöhnlich diffuse Hyperplasie zeigt. Taf. 13. Fig. 11.

Gelegentlich kommen auch Verkalkungen in den Venenwandungen vor; nehmen dieselben grösseren Umfang an, so werden sie als Phlebolithen bezeichnet.

Das Vorkommen von tuberkulösen (und luetischen) Granulomen, welche von der Umgebung her auf die Venenwandungen übergreifen, wurde bereits oben erwähnt.

## Lymphdrüsen.

Die Lymphdrüsen sind in das System der Lymphgefässe eingeschaltete Bildungsstätten von Lymphocyten. Sie bestehen aus einem bindegewebigen Stützgewebe und den darin zu bestimmten Gruppen angehäuften lymphatischen Zellen. Das Bindegewebe bildet eine die ganze, meist nierenförmig gestaltete Lymphdrüse umhüllende Kapsel, mit einer mehrfachen Lage von Fibrillen, denen auch glatte Muskelfasern beigemischt sind. Von dieser Kapsel strahlen septenförmig in das Innere gegen den Hilus konvergierend die (ebenfalls bindegewebigen) Trabekel, und diese hinwiederum hängen mit einem ausserordentlich feinen retikulären Gewebe zusammen, welches sich gleichmässig in den Räumen

## Tafel 13.

**Fig. I. Akute eitrige Phlebitis in phlegmonös entzündetem Unterhautzellgewebe.** Vergr. 40.

Das Venenlumen ist bis auf einen feinen Spalt (1), in welchem wolkige Kokkenhaufen liegen, verschlossen. Alle Venenwandungen sind durch Leukocyten sehr dicht infiltriert, kaum noch erkennbar.

Die Gefässe der Adventitia stark erweitert und mit Blut gefüllt (2), einzelne Sprossen derselben gegen das Lumen zu vorgewuchert (3). Bei 4 Reste der Tunica media.

**Fig. II. Varix vom Unterschenkel.** Vergr. 26. Elastin.

1. Epidermis.
2. Cutis.
3. Schweissdrüsen.

Die Adventitia der erweiterten Vene mit zahlreichen elastischen Fasern ist von dem umgebenden Bindegewebe nicht zu trennen. Die Media geschwunden.

4. Verdickte Intima.

Infolge der starken unregelmässigen Schlängelung ist das Lumen mehrfach getroffen.

---

zwischen den Septen ausspannt. An den Kreuzungspunkten der feinen Bindegewebsfasern liegen ganz platte Zellen mit dunklen kleinen, runden Kernen. In dem Reticulum sind die Lymphzellenanhäufungen in der Weise angeordnet, dass rundliche knötchenförmige Gruppen derselben die Peripherie entlang der Convexität einnehmen. Diese heissen Sekundärknötchen oder Follikel. Sie liegen zwischen den Trabekeln und lassen eine dichtere und dunklere, koncentrisch geschichtete Aussenzone und ein helleres Centrum, die eigentliche Bildungsstätte der Lymphocyten, oder das Keimcentrum erkennen, in welchem man normaler Weise viele Mitosen findet. Die Zone, in welcher die Follikel liegen, bezeichnet man als Rindensubstanz der Lymphdrüse. Von den Follikeln gehen strangförmige Anhäufungen von Lymphocyten, welche vielfach unter einander anastomosieren nach den centralen Partien der Drüse. Sie bilden die Marksubstanz oder die Follikularstränge. Zwischen den Sekundärknötchen untereinander, zwischen ihnen und der Kapsel sowie den Trabekeln, weiter zwischen den Follikularsträngen untereinander liegen spaltförmige Hohlräume, die von dem Reticulum durchsetzt sind Diese Räume werden als Lymphsinus bezeichnet. Sie stehen in direkter Communication mit den Lymphgefässen, welche an der Convexität als vasa afferentia ein- und am Hilus als vasa efferentia austreten. Diejenigen Sinus, welche zwischen der Rindensubstanz und der Kapsel liegen, heissen Randsinus, diejenigen, die nahe dem Hilus liegen und in die austretenden Gefässe kontinuierlich übergehen, Termimalsinus. Alle Sinusräume sind von platten, rautenförmigen Epithelien ausgekleidet, ebenso sind die sie durch-

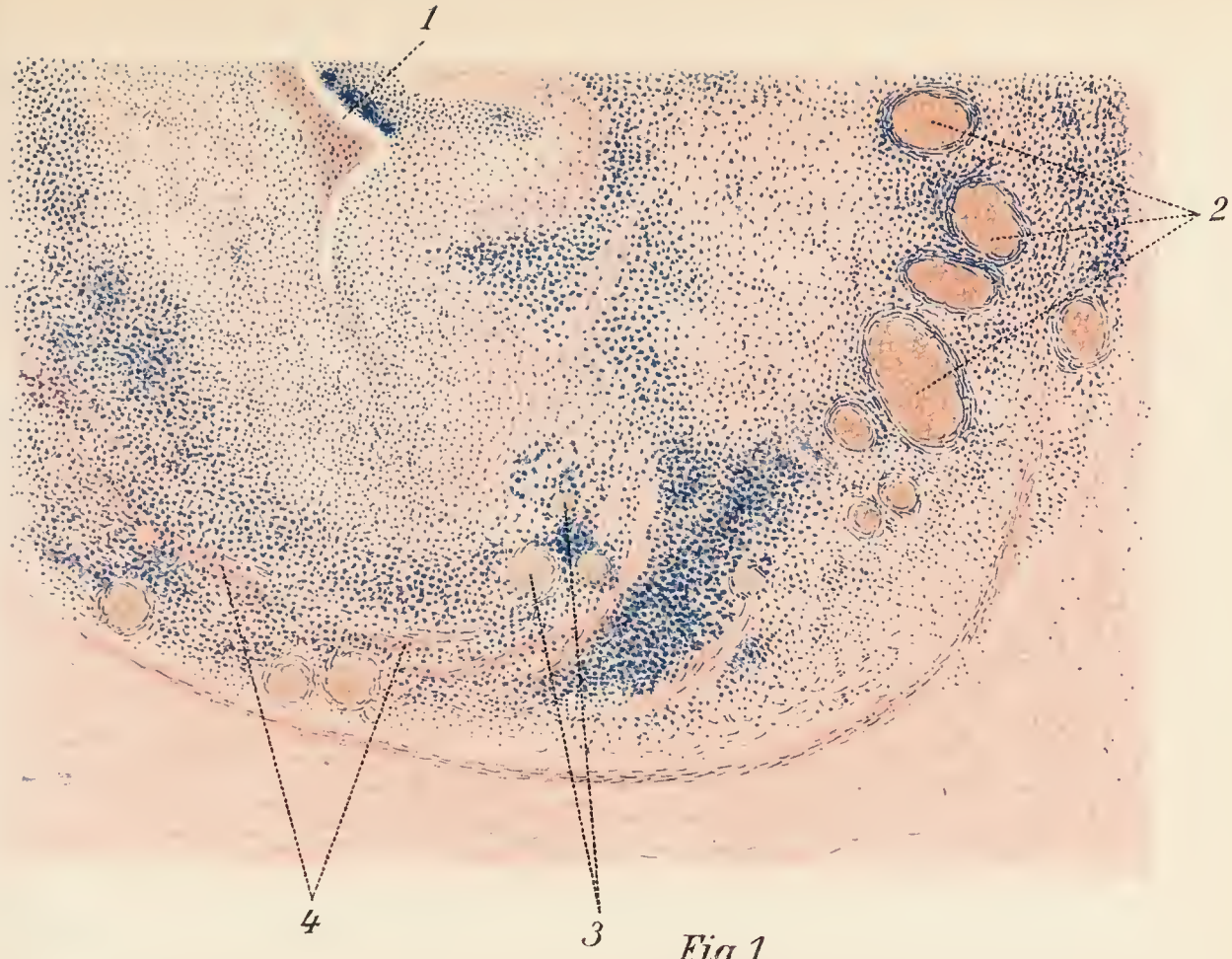


Fig. 1.

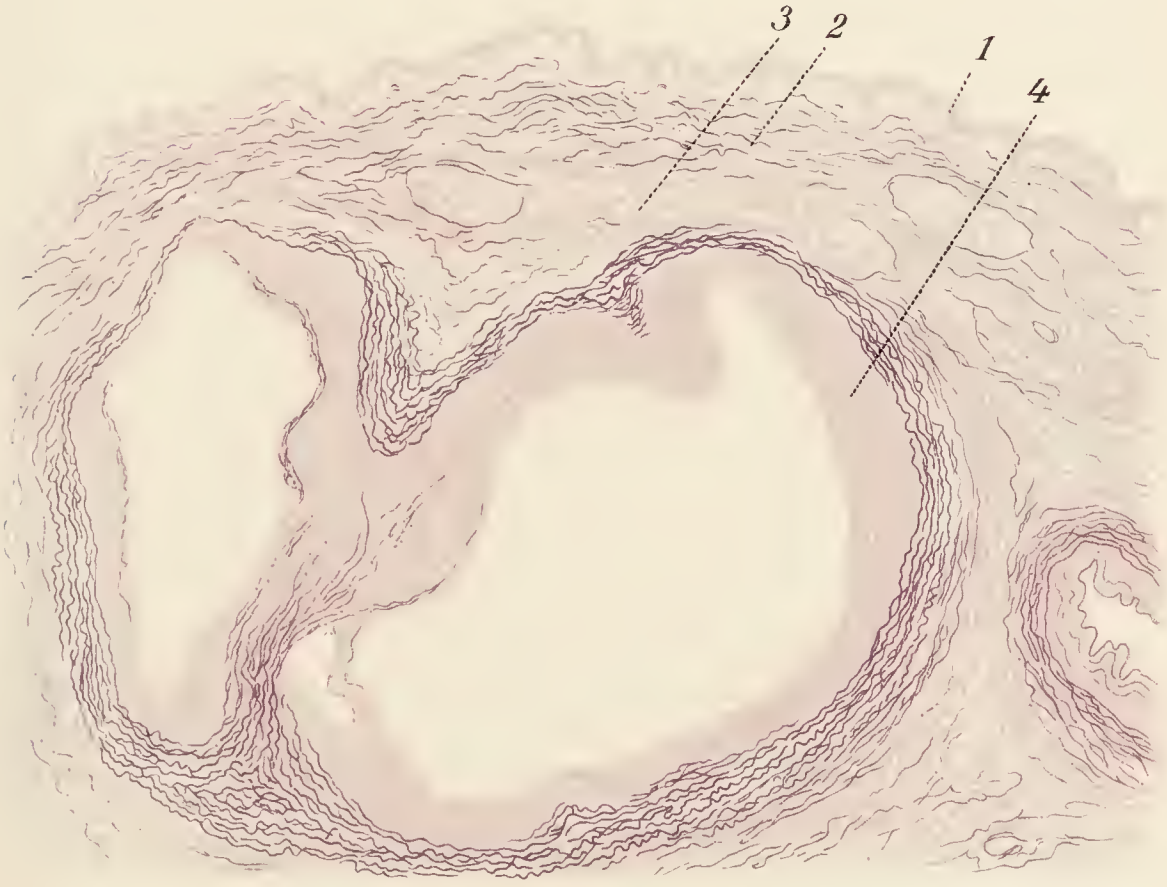


Fig. 2.

Lith. Anst. F. Reichhold, München.

setzenden Renticulumfasern mit solchen bedeckt. Die Lymphe durchströmt die Sinus und erhält hier aus den Keimcentren stammende Zellen beigemengt. Deshalb treffen wir in ihnen stets eine wechselnde Menge von Leucocyten. Die grossen Blutgefässe verlaufen zumeist innerhalb der Trabekel.

Vermöge ihres eigentümlichen Baues und ihrer Lagerung als Zwischenstationen des Lymphstromes sind die Lymphdrüsen befähigt, chemische Stoffe und corpusculäre Elemente aller Art in sich aufzunehmen, welche ihnen von der Peripherie her zugetragen werden. Hiedurch sind sie bei den meisten Entzündungsprozessen mitbeteiligt, welche sich in ihrem Wurzelgebiete abspielen. Doch nicht nur entzündungserregende, sondern auch an sich indifferente Substanzen können den Lymphdrüsen zugeführt und in ihnen deponiert werden. So sehen wir z. B. Blut in die Lymphdrüsen transportiert werden bei Extravasationen in dem entsprechenden Wurzelgebiete, welche mit Eröffnung oder Zerreissung von Lymphbahnen verbunden sind. Die roten Blutkörperchen gelangen teils frei, teils in Zellen eingeschlossen in die Drüsen und werden hier weiter zu Pigmentschollen umgewandelt. (vgl. allg. T. Pigment.) Auch körniges und scholliges Blutpigment kann nachträglich durch die Lymphocyten in die Sinus eingeschwemmt werden.

Bekanntlich treffen wir die peribronchialen und die übrigen intrathoracischen Lymphdrüsen in hervorragender Weise bei den pneumonokoniotischen Vorgängen der Lunge beteiligt, auch andere exogene Pigmente werden in den regionären Lymphdrüsen angetroffen, so z. B. bei Tätowierung der Haut die Ultramarin-, Zinnober- oder Tuschkörperchen. Taf. 14 Fig. I.

Die Verteilung dieser korpuskulären Elemente in den Lymphdrüsen ist keine regellose, sondern erfolgt mit einer durch die physikalischen Verhältnisse bedingten Gesetzmässigkeit. Die staubförmigen Partikel dringen zuerst mit dem Lymphstrom durch die vasa afferentia in die Lymphsinus und werden nun in den Lymphräumen an der Aussenseite der Follikel entweder frei, seltener in grösseren Rundzellen eingelagert deponiert. Aus dem

## Tafel 14.

**Fig. I. Pigmentablagerung in einer axillaren Lymphdrüse bei Tättowierung des Vorderarmes.** Vergr. 300.
Die Lymphsinus und die peripheren Teile der Follikel sind erfüllt von grossen, dunklen, teils intracellulär liegenden Pigmentschollen.

**Fig. II. Mesenteriallymphdrüse bei Abdominaltyphus.** Vergr. 360.
1. Kleine Arterie mit z. T. abgeschupptem Epithel. In den angrenzenden Lymphsinus zahlreiche grosse, rundliche Zellen z. T. mit zwei Kernen. Ihr Protoplasmaleib von Fettvacuolen durchsetzt (2). Daneben Lymphocyten (3), rote Blutkörperchen und eine feingranulierte Detritusmasse.
4 Häufchen von Typhusbacillen.

---

Umstande, dass man die Körnchen in den früheren Stadien der Ablagerung grösstenteils frei, später jedoch zumeist in Zellen eingeschlossen findet, geht hervor, dass die Aufnahme in solche für gewöhnlich erst innerhalb der Lymphdrüsen erfolgt. Aus den perifollikulären Lymphräumen dringen die Staubmassen in die Follikel und in die Follikularstränge vor. In den ersteren werden sie, wenigstens in den früheren Perioden nur in der Peripherie abgelagert, während die Keimcentren frei bleiben; anfänglich sind die Körnchen gewöhnlich an kleine Rundzellen gebunden, später trifft man sie auch in spindel- und sternförmigen, wahrscheinlich dem Reticulum angehörenden Zellen sowie in den platten, den Trabekeln aufliegenden Epithelien. Zuweilen sind die Kerne dieser Zellen neben den Staubpartikelchen noch erkennbar, bei dichten Ansammlungen werden auch diese überdeckt, und man kann dann nur aus den regelmässig geformten Häufchen auf die intracelluläre Lagerung derselben schliessen.

Bis zu diesem Stadium handelt es sich also um eine einfache Ablagerung der Staubteilchen in den Drüsen, weiterhin aber kommt es zu einer Atrophie der Follikel und der Follikularstränge bei gleichzeitiger Hyperplasie des Bindegewebes und dadurch hervorgerufener Verödung der Lymphräume. Zunächst sieht man, dass sich die Kapsel beträchtlich verdickt, von dieser aus ragen

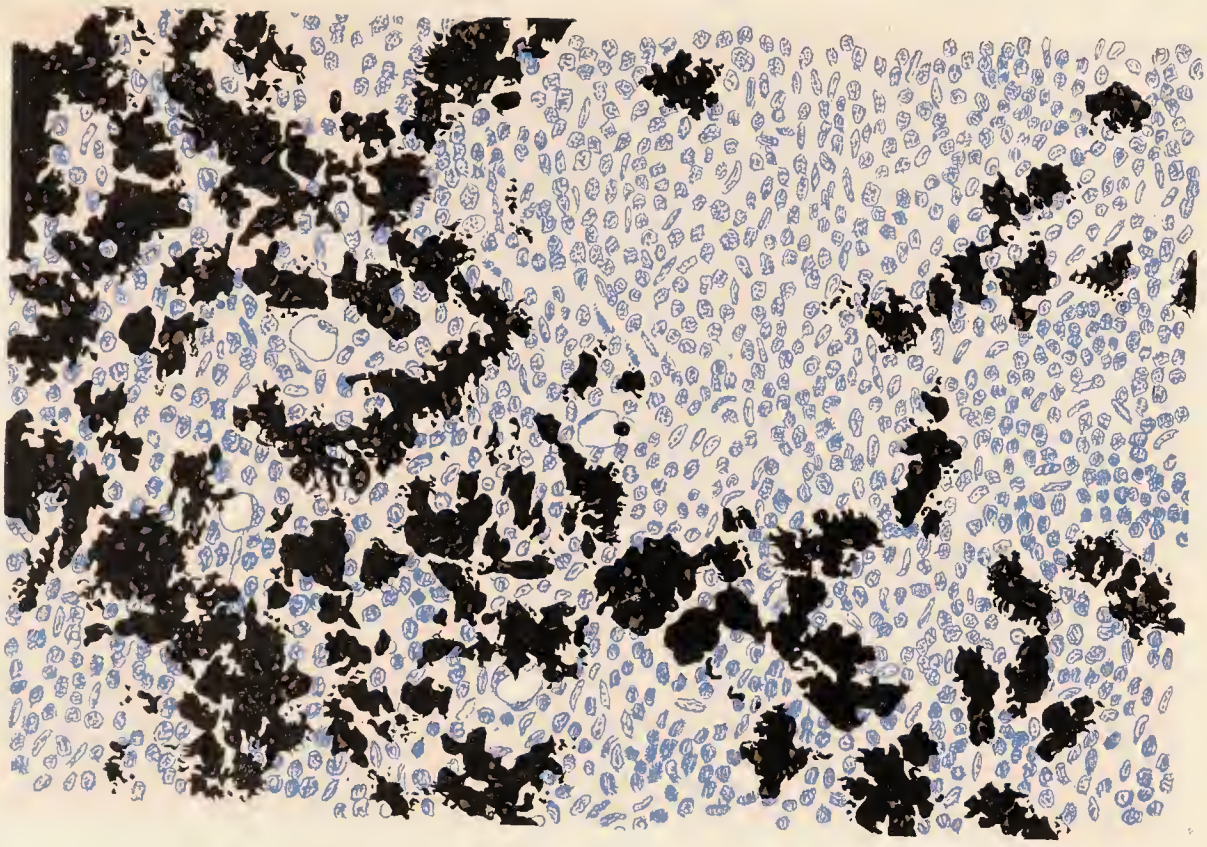

Fig. 1.




Fig. 2.

Lith. Anst. F. Reichhold, München.

die verbreiterten Trabekel als starke Bindegewebszüge in das Innere der Drüse, und auch das Reticulum, welches durch die Sinus und die Follikel hindurchreicht, erfährt die gleiche Verdickung unter Zunahme der spindelförmigen und verästigten und Abnahme der lymphoiden Zellen, zuletzt nimmt das retikuläre Gewebe immer mehr eine fibröse Beschaffenheit und eine wellig fibrilläre Struktur an. Im Laufe der Zeit erleiden die so entstandenen Bindegewebszüge regelmässig eine Umwandlung in breite, schollige, glänzende, kernlose, hyaline Balken, wie wir dies auch noch bei anderen, chronisch-entzündlichen Zuständen der Lymphdrüsen sehen werden. Sicher beteiligen sich an diesen hyalinen Umwandlungen auch die Wandungen der feineren Blutgefässe, deren Epithelien in den durch die Degeneration entstehenden dickwandigen Hohlcylindern noch eine Zeit lang erhalten sein können. Taf. 16. Fig. I.

Gelegentlich kann auch von den staubüberladenen Lymphdrüsen ein Uebergang der Pigmentmasse in die Blutbahn stattfinden, namentlich dadurch, dass von den bindegewebig indurierten und vergrösserten Drüsen, Wandungen von anliegenden Blutgefässen direkt arrodiert werden.

Auch pathologisch gebildete, z. B. in der Haut entstandene Pigmente können in die Lymphdrüsen geschleppt werden, ebenso wie eine Pigmentierung derselben stattfindet, wenn normaler Weise in der Haut vorhandenes Pigment unter pathologischen Einflüssen verschwindet (z. B. bei der syphilitischen Leukodermie).

Werden den Lymphdrüsen aus ihrem Wurzelgebiete akut entzündungserregende Substanzen, namentlich Bakterien zugeführt, so finden auch hier entzündliche Prozesse statt. Der Verlauf ist ein verschiedener, je nach der Art und der spezifischen Wirkungsweise der in Betracht kommenden Mikroorganismen. So finden wir z. B. bei eitrigen Entzündungen der Peripherie, bei Erysipel der Haut, bei Phlegmonen in den regionären Lymphdrüsen, ferner meist auch bei pneumonischer Entzündung, in den Bronchiallymphdrüsen Entzündungsformen, in

## Tafel 15.

**Fig. I. Akute Lymphadenitis. Randsinus einer peribronchialen Lymphdrüse bei croupöser Pneumonie.** Vergr. 385.

1. Aufgelockerte Kapsel der Lymphdrüse.
2. Randsinusraum, in demselben:
3. Lymphocyten.
4. Leucocyten.
5. Vergrösserte vermehrte Epithelien.
6. Ausgelaugte rote Blutkörperchen.
7. Krümlige Detritusmassen.

**Fig. II. Grosszellige Hyperplasie in einer Lymphdrüse bei akuter perniciöser Anämie.** Vergr. 745.

Die Lymphsinus sind gröstenteils mit sehr grossen, länglichen, geschwänzten z. T. auch runden Zellen ausgefüllt, welche in der Mehrzahl als Abkömmlinge des Reticulumepithels zu betrachten sind. Dazwischen (1) vereinzelte Lymphocyten.

---

denen das Bild der Eiterung vorherrscht. Die Kapsel ist aufgelockert, sehr zellreich, die in derselben liegenden Lymphgefässe meist strotzend mit Leukocyten gefüllt, auch die grösseren Trabekel können eine Durchsetzung mit solchen zeigen. Die Blutgefässe sind sehr stark injiciert, vor allem aber erscheinen die Lymphsinus auf Kosten der Follikel und der Markstränge verbreitert. Auch sie enthalten massenhafte Leukocyten mit fragmentirten Kernen, daneben rote Blutkörperchen in wechselnder Zahl und eine feine, krümlige, molekuläre Masse, welche aus dem von der Peripherie her eingeschleppten Detritus besteht. An den fixen Gewebszellen des Reticulums, sowie den Epithelien der Lymphdrüsen hat stets bei derartigen Prozessen eine lebhafte Proliferation statt. Ist die Zufuhr von Eitermikrobien eine sehr beträchtliche, so kommt es bisweilen zu einer förmlichen eitrigen Einschmelzung, zu einer Abscedierung der Lymphdrüsen, nachdem auch die Follikel und die Marksubstanz von den Leukocyten durchsetzt und die Lymphocyten teilweise verdrängt wurden.

Taf. 15. Fig. I.

Bei croupösen und diphtheritischen Schleimhautentzündungen spielen sich in den regionären Lymphdrüsen ebenfalls exsudative Vorgänge ab, indem in den Sinus und in der Peripherie der Follikel dichte Balken und

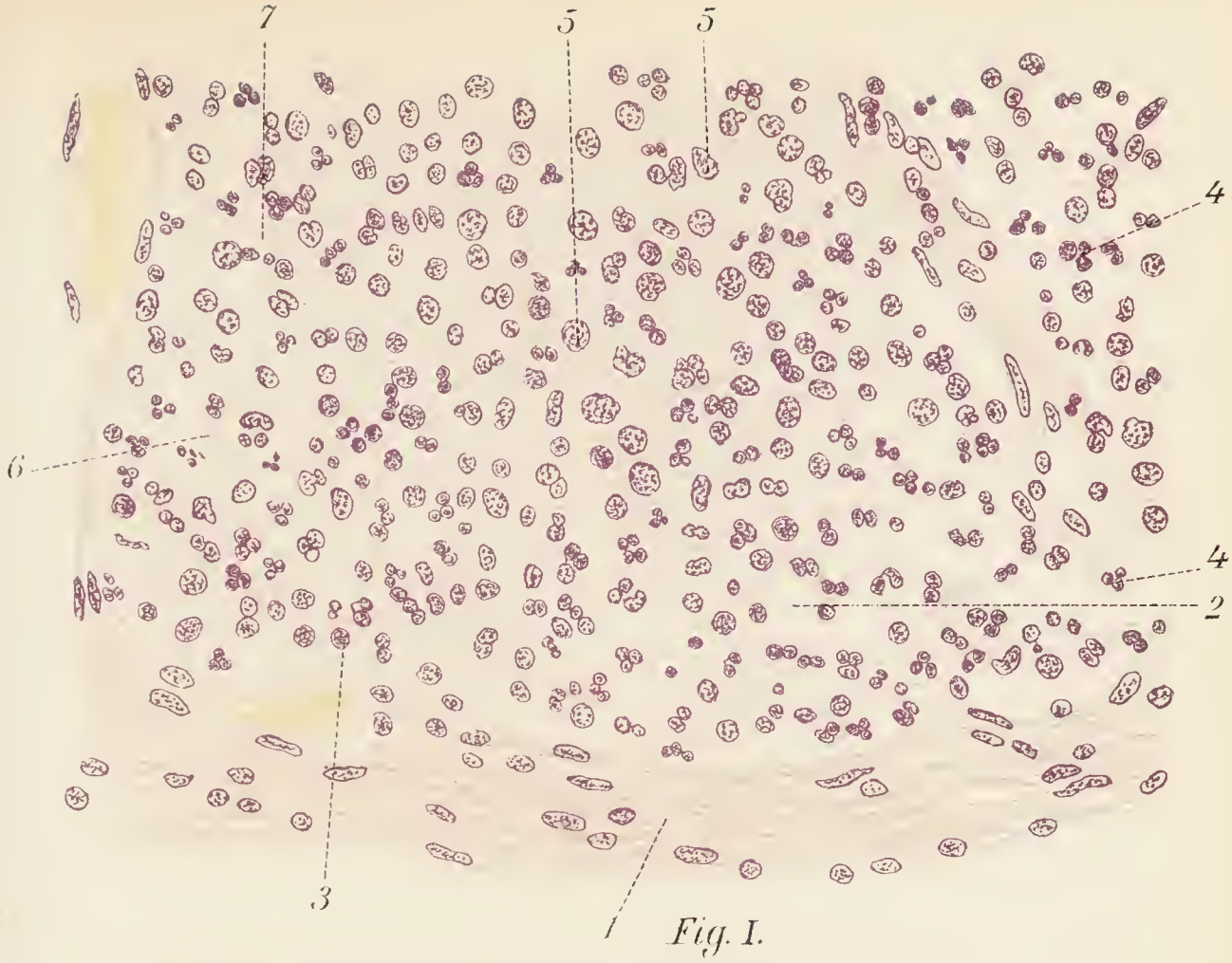


Fig. I.

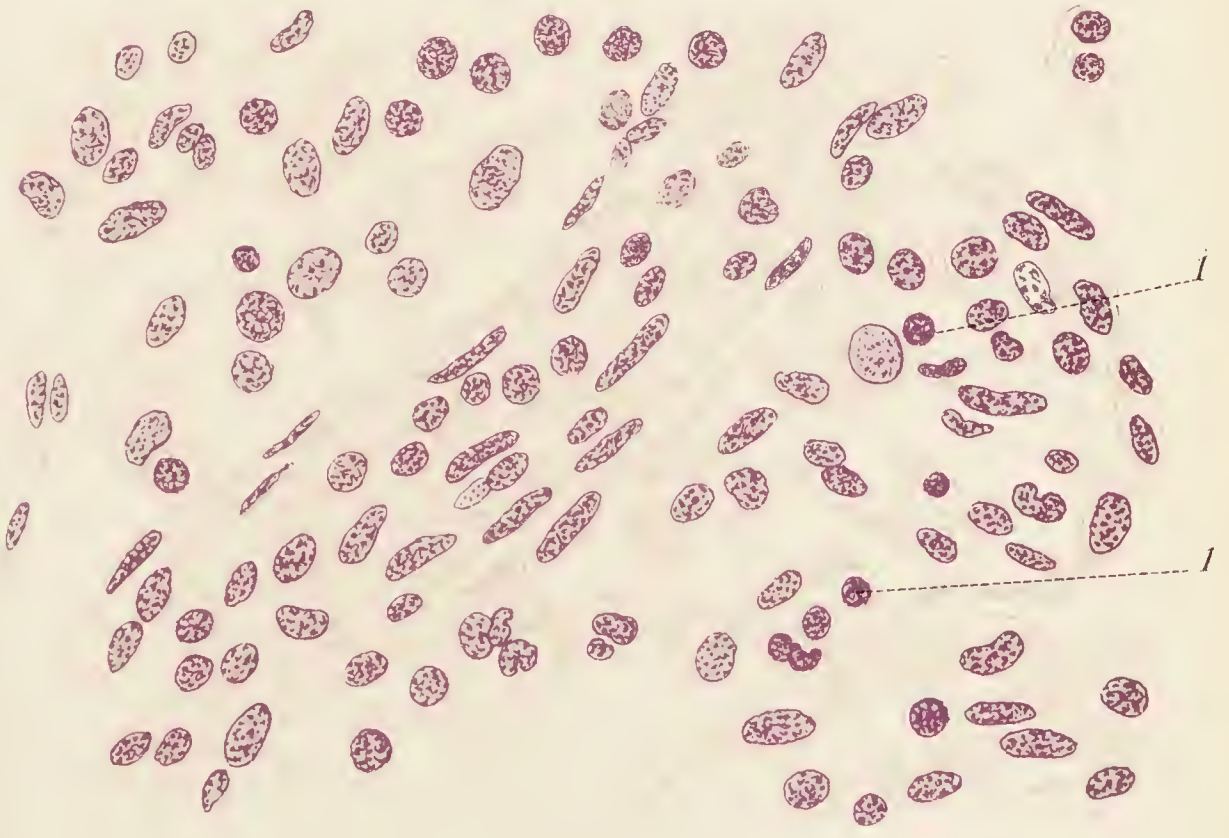


Fig. II.

Lith. Anst F. Reichhold, München.

Netzwerke von Fibrin abgeschieden werden. Auch die Blutgefässe der Drüsen können durch Fibrinthromben verlegt sein.

In charakteristischer Weise pflegen bei der typhösen Darmerkrankung die mesenterialen und retroperitonealen Lymphdrüsen mitbeteiligt zu sein. Man findet die spezifischen Bacillen in Form von ziemlich grossen, sehr dicht liegenden Haufen in den mächtig geschwellten und sehr stark erweichten Drüsen (markige Schwellung). Die Blutgefässe sind ad maximum dilatiert und mit roten und weissen Blutkörperchen gefüllt, die Lymphsinus sind um ein vielfaches verbreitert, die Follikel ganz klein zusammengedrückt, oft kaum abgrenzbar. In den Sinus finden sich massenhafte, sehr grosse, protoplasmareiche, rundliche Zellen, die sich durch ihre dichte Lagerung oftmals gegenseitig abplatten. Ihre Kerne sind dunkel und granuliert, wie diejenigen der Lymphoccyten; oft sind in einer Zelle 2, auch 3 oder mehr Kerne vorhanden. In den Protoplasmaleibern finden sich im gefärbten Schnitt zahlreiche Fettvakuolen. Diese Zellen scheinen nicht aus den fixen Elementen hervorzugehen, sondern von den Lymphocyten selbst abzustammen, deren Protoplasmagehalt unter dem Einfluss der Infektion stark anschwillt. In den späteren Stadien sieht man dann sehr ausgedehnte, aber immer herdförmig bleibende Nekrosen an diesen Zellanhäufungen eintreten. Zuerst werden ihre Kerne blasser, schwerer färbbar, allmählich verschwinden sie ganz; die Zellleiber zerfallen zu einer krümligen Masse, in der sich oft die Typhusbacillenhäufchen noch lange Zeit nachweisen lassen. Taf. 14. Fig. II.

Zuweilen kommt es bei der akuten Lymphdrüsenentzündung z. B. bei akuter perniciöser Anämie zu einer grosszelligen Hyperplasie. Die Sinus sind verbreitert und ausgefüllt von sehr grossen polygonalen spindelförmigen oder geschwänzten Zellen epithelioiden Charakters mit bläschenförmigen (oft mehreren) Kernen. Sie stammen offenbar hauptsächlich von den epithelialen Elementen der Lymphdrüsen, z. T. auch wohl von den verästigten, fixen, platten Zellen des Reticulums ab. Taf. 15 Fig. II.

## Tafel 16.

**Fig. I. Hyaline Degeneration des Reticulums in einer Lymphdrüse bei Tuberkulose.** Vergr. 280.
Man sieht zwischen den Lymphocyten einzelne Reticulumfasern sehr stark verdickt und in schollige, glänzende, vollständig kernlose Balken verwandelt (1).

**Fig. II. Chronische indurative Lymphadenitis mit Verödung der Lymphsinus und der Follikel bei Leukämie.** Vergr. 180.
1. Verdickte Kapsel.
2. Lymphdrüsengewebe durch kurzfasriges, welliges Bindegewebe fast vollständig verdrängt.

## Tafel 17.

**Fig. I. Chronische indurative Lymphadenitis mit Verödung derselben durch Zunahme des Reticulums bei Leukämie.** Vergr. 460. (Detail aus dem vorhergehenden Bild.)
Die Lymphocyten (1) sind sehr stark vermindert auf Kosten des mächtig verdickten Reticulums, ebenso die Epithelien.

**Fig. II. Subakute Tuberkulose einer Lymphdrüse.** Vergr. 70.
1. Verdickte Kapsel.
2. Käsige Centren der Tuberkel.
In der Peripherie sind die Tuberkel noch einzelstehend, dazwischen etwas erhaltenes Lymphdrüsengewebe. In den centralen Partien sind die Knötchen zu grösseren käsigen Herden confluiert. Sehr zahlreiche Riesenzellen.

---

Die meisten dieser Entzündungsformen können in ein chronisches Stadium übergehen, wie wir auch von vornherein interstitiell verlaufende Entzündungen in den Lymphdrüsen beobachten. Es findet dabei hauptsächlich eine bindegewebige Hyperplasie des Reticulums auf Kosten der Lymphbahnen und der Follikel und Marksubstanz statt. An Stelle des ausserordentlich feinen Fasernetzes finden sich dicke, unter einander anastomierende Balken von fibrillärer Struktur, deren Maschen immer enger werden und schliesslich die Lymphräume gänzlich zur Verödung bringen. Die epithelioiden Zellen wandeln sich in kleine, spindelförmige Zellen mit langen Fasern um.

Taf. 16. Fig. II. Taf. 17. Fig. I.

Am längsten pflegen die Follikel bei dieser diffusen Bindegewebszunahme erhalten zu sein. Schliesslich werden sie immer kleiner und zellärmer und sind zuletzt in dem dichten Fasergewebe kaum noch nachzuweisen. Nachträglich findet dann oft eine hyaline Degeneration des




Fig. I.




Fig. II.

Lith. Anst. F. Reichhold, München.

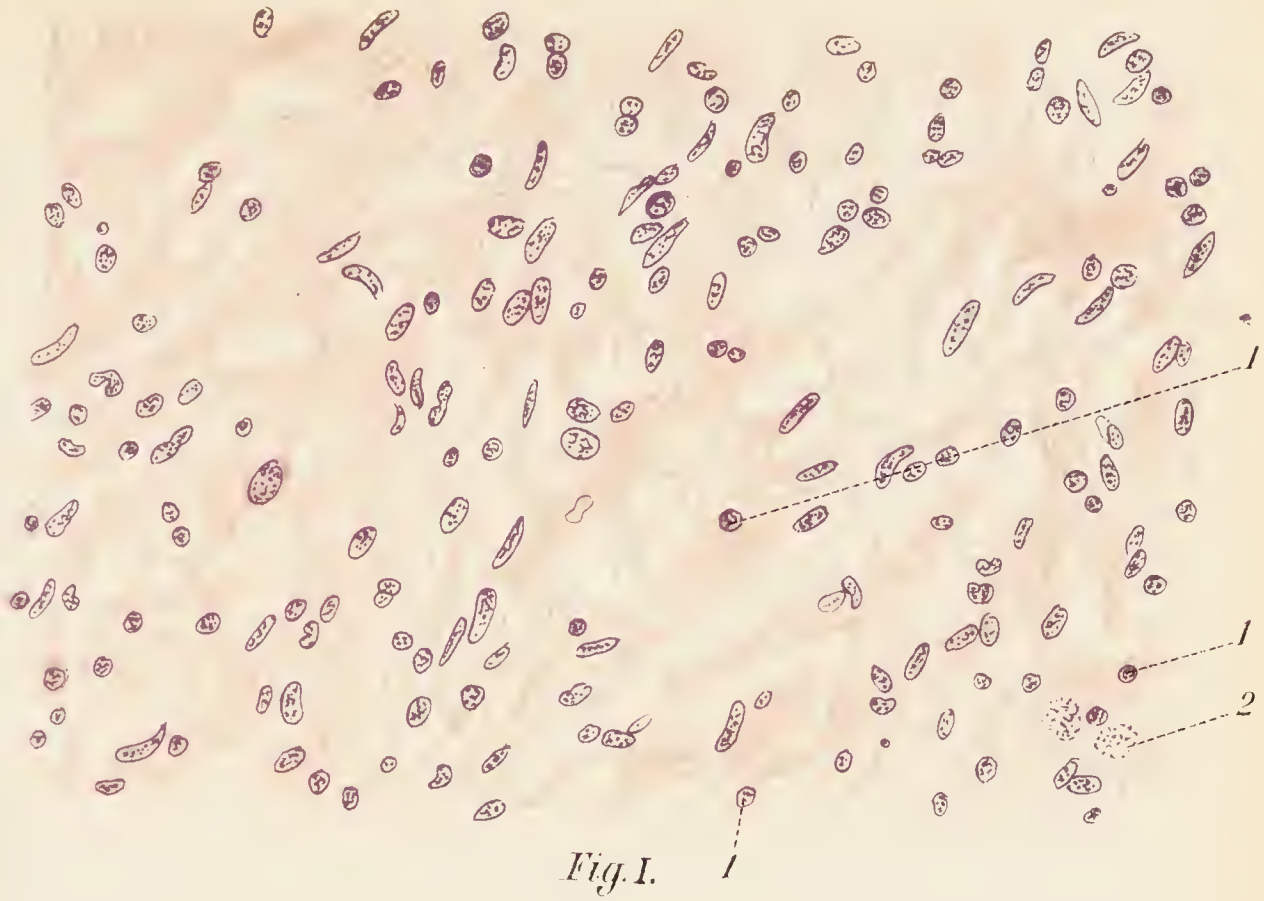


Fig. I.

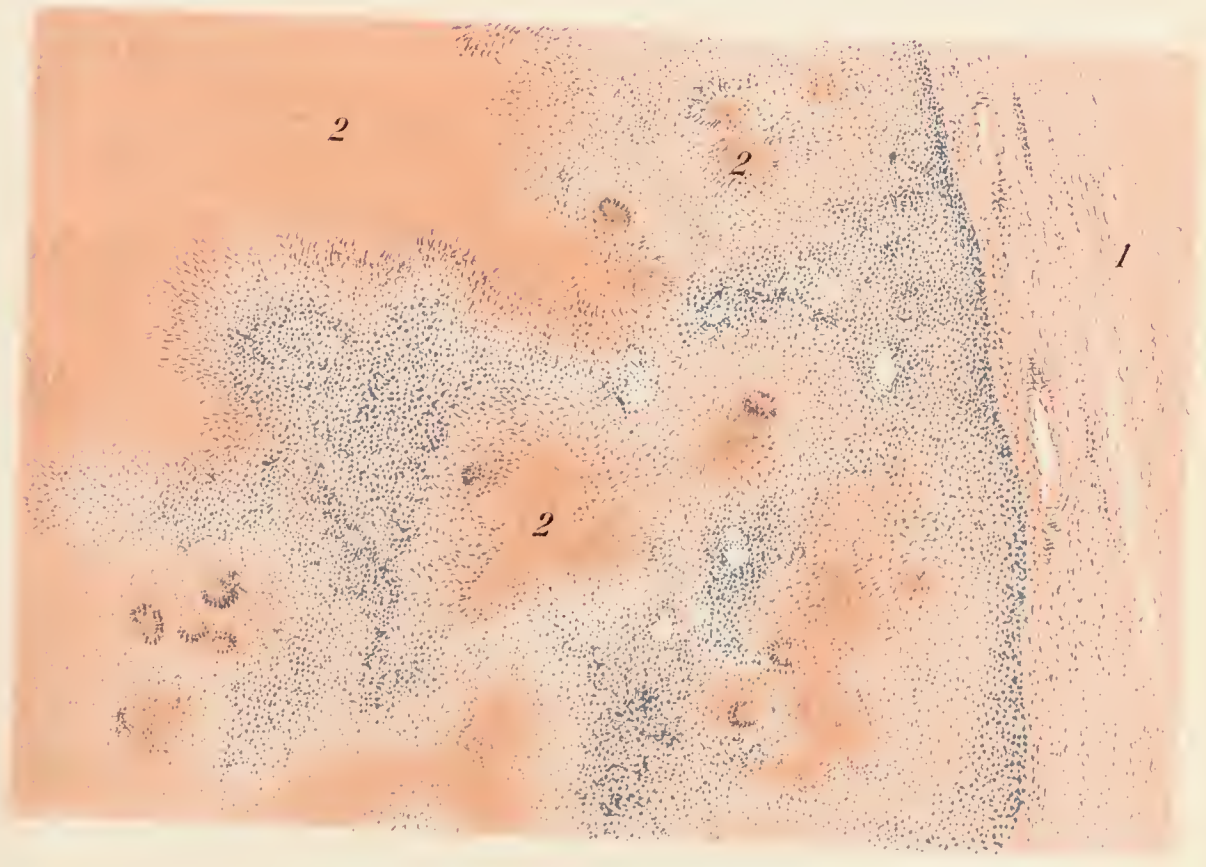


Fig. II.

Lith. Anst F. Reichhold, München.

verdickten Reticulums statt, wodurch die glasartig hellen, kernlosen Schollen entstehen, wie wir sie auch bei den koniotischen Erkrankungen der Lymphdrüsen sahen.

Die ungemein häufige Tuberkulose der Lymphdrüsen nimmt ihren Ausgang fast stets von den Follikeln; hier entwickeln sich die charakteristischen Knötchen, in welchen die Abkömmlinge der Reticulumbindegewebselemente, epithelioide Zellen und weiterhin Riesenzellen bilden. Dann kommt es zu stärkerer Leukocytenanhäufung in der Umgebung (Baumgarten). Es tritt hierauf käsige Nekrose im Centrum der Knötchen ein und durch Confluieren solcher entsteht ausgedehnte oft ganze Drüsen oder Drüsenpackete einnehmende Verkäsung. [„Skrophulose“ (weil diese Erkrankung beim Schwein [skropha] so häufig angetroffen wird.)] In der Umgebung der Knötchen sieht man gewöhnlich proliferative Prozesse an den Sinusepithelien mit Verbreiterung der Lymphräume, zuweilen greift die Verkäsung plötzlich auf solche Zonen mit gewucherten Zellen über, ohne dass erst Knötchenbildung in ihnen auftritt. Auch die Kapsel wird oft in die käsige Nekrose einbezogen und dann breitet sich dieselbe rapide in der Nachbarschaft aus, wobei es zu einem Durchbruch in anliegende Hohlorgane (Trachea, Bronchien, Gefässe) kommen kann. Taf. 17. Fig. II.

## Milz.

Der histologische Bau der Milz zeigt gewisse Aehnlichkeiten mit dem Bau der Lymphdrüsen. Die Kapsel ist aussen mit dem Peritoneum verschmolzen. Sie setzt sich aus straffen Bindegewebsfasern zusammen, welchen glatte Muskel- und elastische Fasern beigemengt sind. Von hier ragen dicke Bindegewebsbalken, die Milztrabekel septenartig ins Innere, ebenfalls von muskulären und elastischen Elementen begleitet. Auch an der Milz geht von den Trabekeln ein ungemein zartes, gitterartiges, retikuläres Bindegewebe aus, welches in den intertrabekulären Räumen ausgespannt ist und die Stützsubstanz des eigentlichen Milzgewebes darstellt. Trabekel und Reticulum sind mit eigentümlich gestalteten, grossen, platten, halbmond- und sichelförmigen, geschwänzten Epithelien bekleidet. Die Milzarterie tritt an dem eingezogenen Hilus ein und teilt sich in Zweige, deren adventitiale Scheide in bestimmten Abschnitten von rundlichen knötchenförmigen Ansammlungen von Lymphocyten umgeben ist. Dieselben

## Tafel 18.

**Fig. I. Stauungsmilz.** Vergr. 360.
Pulparäume mit roten Blutkörperchen sehr stark überfüllt (1). Die Capillaren ebenfalls sehr erweitert (2), ihre Wandungen nur auf ganz kurze Strecken verfolgbar.

**Fig. II. Senile Atrophie der Milz.** Vergr. 80.
Die Pulpa ist durchsetzt von zahlreichen braunen Blutpigmentschollen und von vereinzelten Zügen spindelförmiger Zellen. Die Trabekel sind erheblich verdickt.

---

heissen Milzfollikel oder Malpighische Körperchen. Sie sind genau nach dem Typus der Lymphfollikel gebaut und besitzen ebenfalls ein Keimcentrum, wo fortwährend lymphoide Zellen gebildet werden.

Die Arterien lösen sich weiterhin rasch in büschelförmig angeordnete arterielle Capillaren auf (Penicilli, art. penicillatae), welche aber nicht in wie in anderen Organen gestaltete venöse Capillaren übergehen, sondern in sogenannte intermediäre Lakunen, die hier deren Stelle vertreten und weite von siebförmig durchbrochenen, dünnen Wandungen begrenzte Bluträume darstellen. Diese erst sammeln sich zu den Venen.

Alle übrig bleibenden Räume der Drüse werden von der sogenannten Milzpulpa eingenommen. Sie ist sowohl Bildungs- als auch Untergangsstätte von roten Blutkörperchen. Man trifft daher in ihr neben ausgebildeten Erythrocyten kernhaltige rote Blutkörperchen, d. h. mit Haemoglobien erfüllte Scheiben, welche einen dunklen Kern aufweisen, blutkörperchenhaltige Zellen, d. h. Lymphocyten in deren Protoplasmaleib rote Blutkörperchen eingeschlossen sind und endlich Zellen mit den verschiedensten Stadien von zu Pigmentschollen veränderten Blutfarbstoffkörnchen, sowie wechselnde Mengen von freiem, körnigem Blutpigment, daneben natürlich auch Lymphocyten und Leucocyten und die oben erwähnten dem Gerüst anliegenden Epithelien.

Schwankungen im Blutgehalt der Milz sind ausserordentlich häufig und liegen bis zu einem gewissen Grad im Bereich des Physiologischen. Wird der Blutrückfluss aus der venösen Bahn der Milz dauernd erschwert durch Stromhindernisse im Pfortaderkreislauf, so bildet sich das Bild der Stauungsmilz aus.

Es ist bei dem eigentümlichen Bau der venösen Milzcapillaren (sogenannten intermediären Lakunen s. o.) und bei den innigen Beziehungen derselben zu den Milzpulparäumen verständlich, dass jede beträchtlichere Hyperämie der Milzgefässe zu einem Austritt von zelligen Blutbestandteilen in das Pulpagewebe führen muss. So

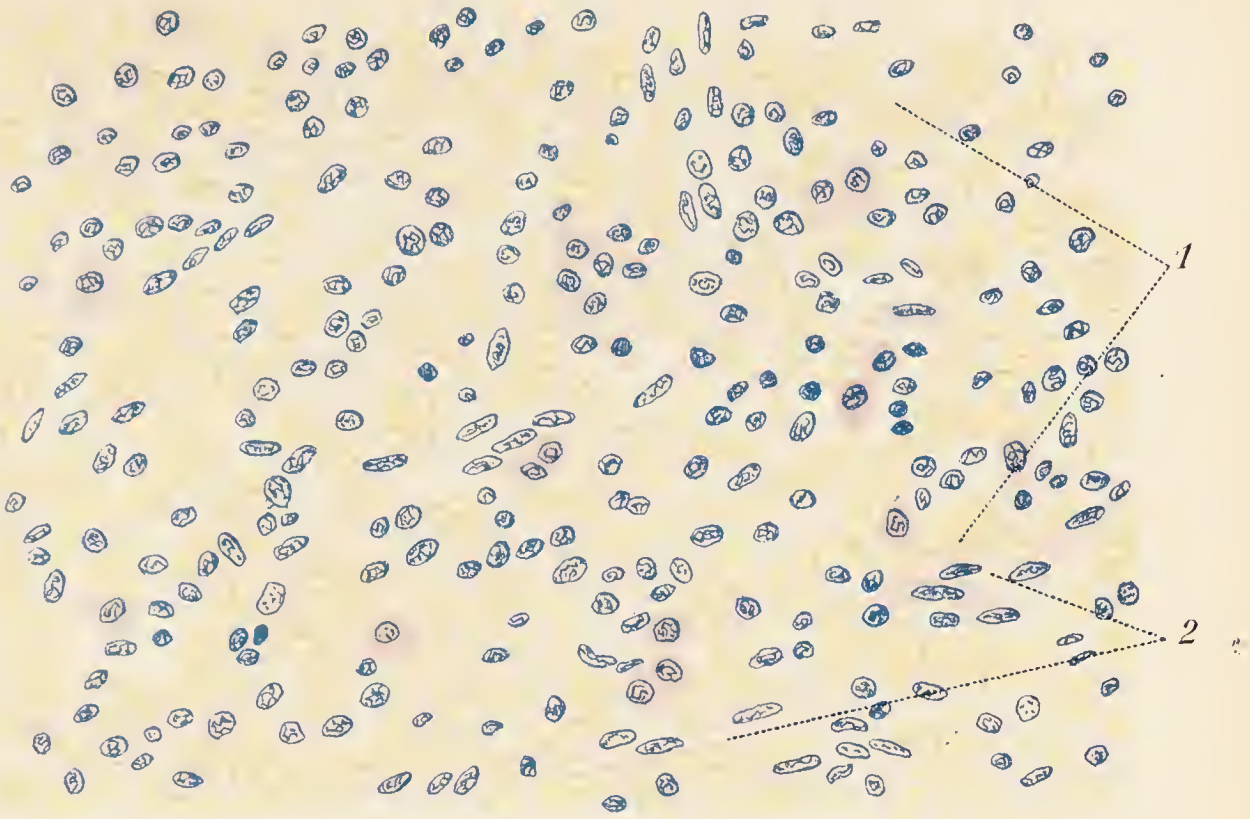


Fig. 1.

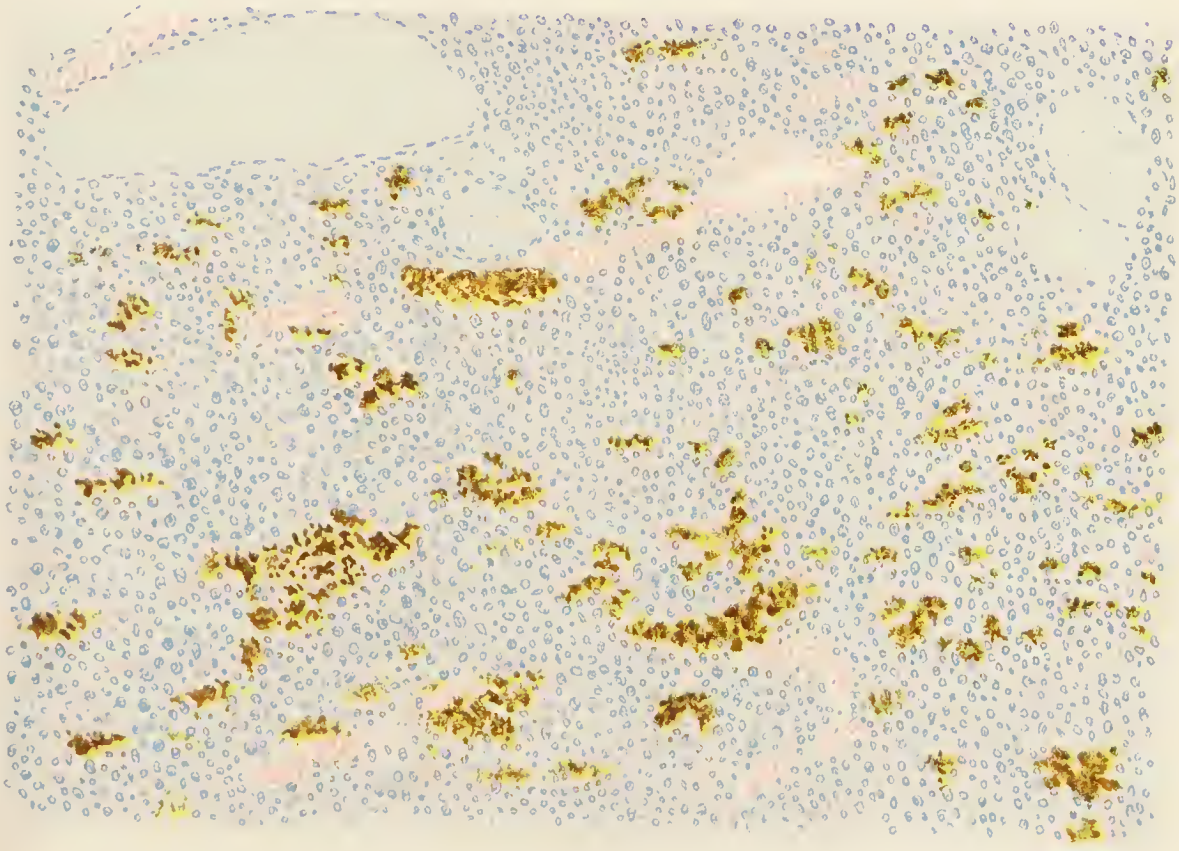

Fig. 2.

Lith. Anst. F. Reichhold, München.

sehen wir denn bei der akuten Stauungshyperämie nicht nur die Capillaren erweitert und mit roten Blutkörperchen stark gefüllt, sondern wir finden namentlich auch die Pulpa mit solchen überschwemmt, die kernhaltigen Pulpaelemente dadurch auseinandergedrängt und scheinbar verringert. Auch die Follikel sind in ihrer äusseren Lage von Blutkörperchen durchsetzt, kaum abgrenzbar. Die Trabekel sind ebenfalls zusammengedrückt. Häufig ist es ungemein schwierig, die Wandungen der feineren Blutgefässe überhaupt noch zu erkennen. Makroskopisch muss eine solche Milz also vergrössert und sehr weich sein, auf der Schnittfläche die Pulpa dunkelrot und vorquellend, Gerüst und Follikel sind verdeckt. Besteht die Stauungshyperämie längere Zeit, so machen sich Reaktionserscheinungen von seiten der Gefässwandungen und der Gerüstsubstanz geltend. Die Trabekel sind verdickt und namentlich die adventitialen Lagen der in denselben verlaufenden arteriellen Gefässe verbreitert, auch die Wandungen der feineren Gefässe treten deutlicher hervor; häufig sind ihre Epithelien geschwellt, rundlich oder fast kubisch ins Lumen vorspringend. Das Reticulum erscheint vermehrt, durch fibrilläres Gewebe verstärkt. Regelmässig findet sich dabei eine Ablagerung von Blutpigment in Form von braunroten, scholligen, spindelförmigen Häufchen zwischen den Bindegewebsfasern; auch in den grossen, rundlichen Pulpazellen sind Pigmentkörnchen eingeschlossen. Taf. 18. Fig. I.

Blutpigmentablagerung finden wir auch bei der im höheren Alter sowie im Verlauf von schweren Kachexien (namentlich bei Carcinom) zuweilen eintretenden Atrophie der Milz. Das Reticulum ist vermehrt und verdickt, die bindegewebigen Zellelemente herrschen vor. Dabei findet sich zuerst in der Adventitialscheide der Gefässe, weiterhin auch in den Pulpasträngen reichlich bräunliches (immer amorphes) körniges Pigment in Form von grösseren und kleineren Schollen, anfangs meist in Zellen eingeschlossen, später fast ausschliesslich frei. Besonders starke Pigmentierung der Milz findet sich bei chronischer Malaria, wobei ein reichlicher Taf. 18. Fig. II.

## Tafel 19.

**Fig. I. Anämischer Infarkt der Milz.** Vergr. 22.

1. Milzkapsel.
2. Vollständig nekrotisches und kernloses Centrum des auf dem Durchschnitt dreieckigen infarcierten Herdes.
3. Dunklere periphere Zone, bei starker Vergrösserung zahlreiche kleine Kerntrümmer zeigend.

Der Infarkt ist bereits etwas unter das Niveau der Umgebung eingesunken und wird durch faseriges Bindegewebe (4) abgekapselt.

**Fig. II. Haemorrhagischer Infarkt der Milz.**

1. Normale Zone.
2. Infarcierte Zone; im Bereich derselben das Milzgewebe nekrotisch, seine Kerne nicht mehr färbbar. Das Gesichtsfeld aber hier dicht erfüllt von roten Blutkörperchen.
3. Querschnitte von Gefässen mit gleichfalls nekrotischen Wandungen.

---

Zerfall von roten Blutkörperchen mit Umwandlung des Hämoglobins in einen schwarzen Farbstoff (Melanin) stattfindet. Die Milz ist dabei manchmal sehr dicht von den braunschwarzen bis schwarzen Körperchen überschwemmt, während sie im übrigen die Merkmale der chronischen Entzündung zeigt (s. u.).

Exogene Pigmente kommen in der Milz ebenfalls vor; es gibt eine ächte Anthracose der Milz (namentlich bei Bergleuten, Kohlenarbeitern etc.), die entweder durch langsames Eindringen von russhaltigen Zellen in die Blutbahn oder durch Einbruch vergrösserter anthracotischer Lymphdrüsen in das Lumen eines (venösen) Gefässes zu stande kommt.

**Infarct.** Durch embolische Verlegung von arteriellen Gefässstämmen mit losgerissenen Thrombusstückchen, endocarditischen Excreszenzen etc. kommt es häufig zur Infarctbildung in der Milz. Da die Milzarterien Endarterien im Sinne Cohnheim's sind, d. h. untereinander nicht anastomosieren, so ist die häufigste Form der weisse, anämische Infarct. Durch retrograde Blutbewegung in den Venen oder noch öfter durch Blutaustritte im Bereich der weiten Capillaren entsteht jedoch in vielen Fällen eine fast

Fig. I.

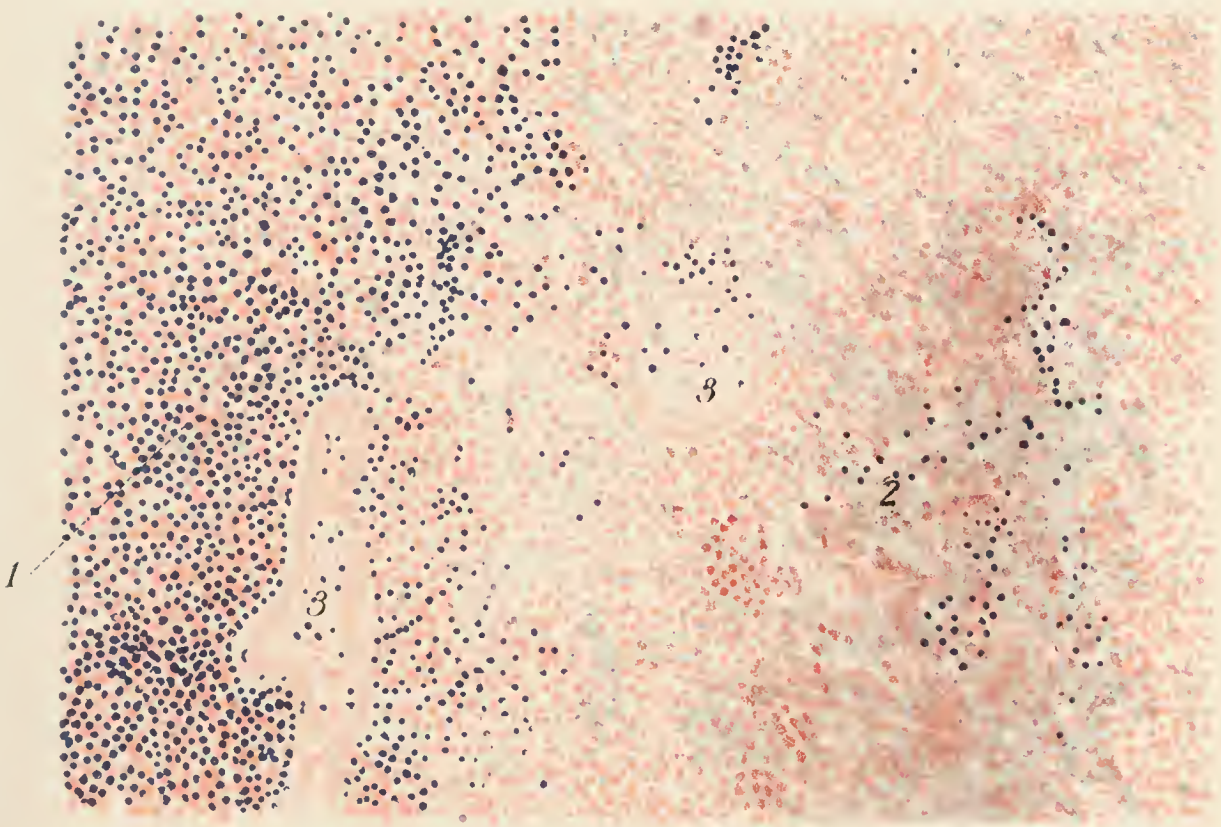


Fig. II.

Lith. Anst. F. Reichhold, München.

gleichmässige, frühzeitige Durchsetzung des infarcierten Gebietes mit roten Blutkörperchen und somit das Bild des roten, haemorrhagischen Infarctes. Ein fast regelmässiger Befund ist auch bei dem anämischen Infarct in den späteren Stadien, eine haemorrhagische Randzone durch nachträglich entstehende Blutungen in der Umgebung.

Der infarcierte Herd weist gerade in der Milz stets eine deutlich keilförmige oder pyramidale Gestalt auf, wobei die Basis des Keiles gegen die Kapsel, seine Spitze gegen den Hilus gekehrt ist. Der frische anämische Infarct grenzt sich als gelblichweisser, an der Oberfläche etwas überstehender Herd von der Umgebung ab, von der er sich auch durch seine vermehrte Consistenz sehr scharf abhebt. Mikroscopisch findet man auf diesem Stadium eine fast linear begrenzte totale Nekrose des Milzgewebes mit vollständiger Aufhebung der Kernfärbung in diesem Gebiet. Die Stellen, wo die Follikel lagen, heben sich oftmals noch etwas dunkler ab, ohne dass aber hier die Kerne selbst erhalten wären. Bald aber ändert sich dieses einfache Bild. Durch Wasserverlust schrumpft der anämisch-nekrotische Bezirk und sinkt dann gegen die Umgebung etwas ein, gleichzeitig wandern von der letzteren zahlreiche Leukocyten gegen den Nekroseherd vor und umgeben denselben allseitig, um späterhin in das infarcierte Gebiet selbst einzudringen, wo sie im gefärbten Präparat sich schon bei ganz schwacher Vergrösserung als dunkelgefärbtes Band deutlich abheben (Taf. 19 Fig. I.). In der weiteren Umgebung entsteht unterdessen durch Wucherung des praeexistenten Bindegewebs eine Kapsel, welche den Keil allseitig fest umschliesst und einscheidet. Die Bindegewebsfasern sind anfänglich kurz, von grossen, spindelförmigen und rundlichen Zellen durchsetzt, verlaufen parallel zu den Rändern der nekrotischen Zone und schliessen noch lange, zeilenförmige Reihen von Lymphocyten ein; häufig findet sich hier auch Pigment durch Umwandlung der in der Peripherie entstandenen Blutungen. Während die Bindegewebs-

Taf. 19. Fig. I.

## Tafel 20.

**Fig. I. Akuter hyperplastischer Milztumor.** Frisches Zupfpräparat. Vergr. 300.
Man sieht zahlreiche halbmond- und sichelförmige doppeltgeschwänzte Zellen (Epithelien), zuweilen solche mit 2 Kerne (1), daneben Lymphocyten (2), Leukocyten (3) und rote Blutkörperchen (4).

**Fig. II. Akuter hyperplastischer Milztumor bei Sepsis (Infektiöser Milztumor).** Schnittpräparat. Vergr. 300.
Man sieht die gleichen Elemente wie im vorigen Bild. Die Epithelien erscheinen jetzt als lange Spindelzellen (1) oder in kürzeren (schrägen) Durchschnitten (2).

**Fig. III. Chronischer Milztumor mit Ausgang in Induration; aus einer leukämischen Milz bei chronischer Leukämie.** Vergrösserung 250.
Reticulum hochgradig vermehrt; an Stelle des zellreichen Pulpagewebes ist faseriges kernarmes Bindegewebe getreten, in dessen Maschen die Reste der Pulpa, Epithelien, Lymphocyten, rote Blutkörperchen.
Bei 1 Ablagerung von amorphem, scholligem Blutpigment.

---

bildung immer mehr an Mächtigkeit zunimmt unter Vermehrung der Fasern und allmähligem Zurücktreten der Kerne wird der nekrotische Teil immer kleiner durch zunehmende Schrumpfung unter Einwachsen von Bindegewebssprossen in denselben. Schliesslich bleibt nur noch eine nabelförmige, eingezogene, derbe Narbe zurück, in deren Centrum oft als Residuum des nekrotischen Milzgewebes käsig-kreidige oder fest verkalkte Bröckel vorhanden sind. Manchmal sind solche embolische Narben multipel vorhanden. Der haemorrhagische Infarct bietet histologisch nur insofern Unterschiede, als das nekrotische Gewebe dicht von roten Blutkörperchen durchsetzt ist, welche später der Pigmentmetamorphose verfallen und als Pigmenthäufchen noch lange Zeit in der hier in gleicher Weise sich ausbildendenden Bindegewebsnarbe sichtbar sind. Auch hier sind die Follikel im Anfangsstadium noch deutlich erkennbar, während das umgebende Pulpagewebe schon völlig nekrotisch ist.

Taf. 19. Fig. II.

Gelangen Mikroorganismen in grösserer Menge in den Kreislauf, wie z. B. bei der malignen, mycotischen Endocarditis, so werden sie gerade in der Milz vorzugsweise abfiltriert und es kommt nicht selten dabei zur

Fig. 1.

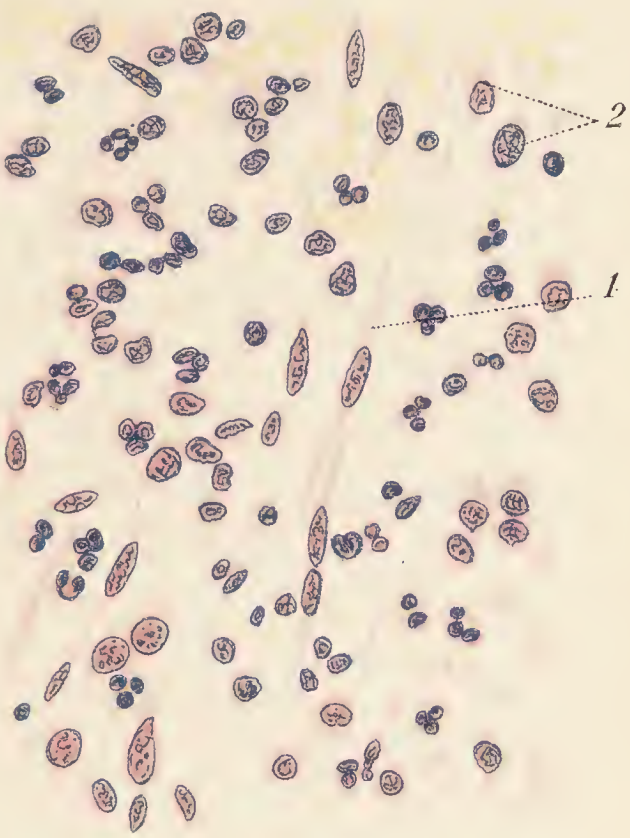


Fig. 2.

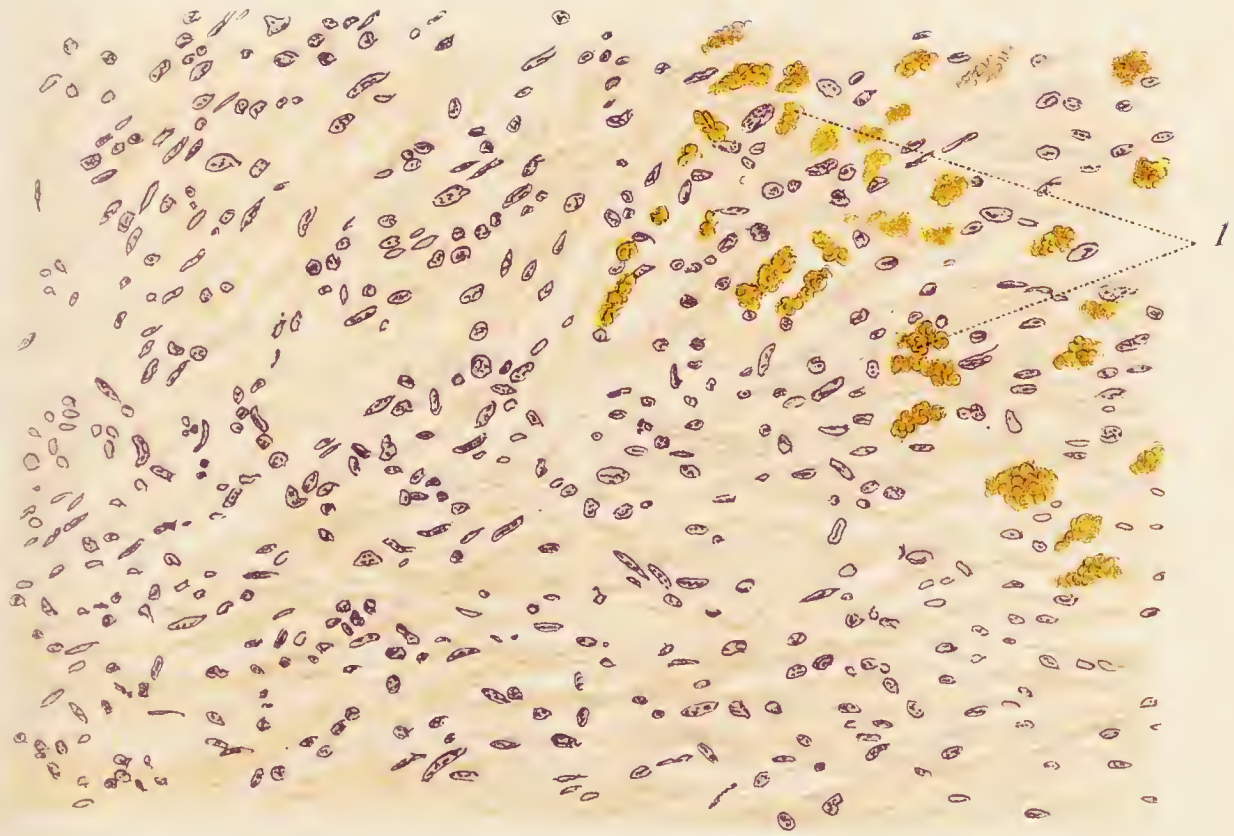


Fig. 3.

Lith. Anst. F. Reichhold, München.

Verlegung von Milzgefässstämmen durch sogen. Kokkenemboli, dicht zusammengeballte Haufen von Mikrobien. Die Wirkung ist hier eine doppelte, eine mechanische und entzündliche. Durch die Arterienverlegung bildet sich ein Infarct ans, während die Kokken rasch in ganzen Schwärmen die Arterienwand durchwandern und so zu einer circumscripten eitrigen Entzündung, zur Entstehung eines embolischen Abcesses Veranlassung geben. Manchmal können so grössere Milzgebiete eitrig eingeschmolzen werden, zuweilen kommt es durch Fortleitung der Entzündung von der Kapsel auf das Peritoneum oder durch Durchbruch der Abscesse in die Bauchhöhle zu einer akuten eitrigen Peritonitis. Taf. 23. Fig. II.

## Der akute Milztumor.

Da die Milz vermöge ihrer eigentümlich angeordneten, weiten Bluträume ein schwammartiges Filter darstellt, sehen wir das Organ bei allen Entzündungsprozessen in hervorragender Weise mitbeteiligt, bei welchen Mikroorganismen oder Stoffwechselprodukte von solchen ins Blut gelangen, ebenso wie die Lymphdrüsen einen Filtrierapparat für den Lymphstrom darstellen. Die Vergrösserung der Milz rührt in diesen Fällen her von vermehrter Blutfüllung der Capillaren (besonders der venösen), reichlichem Austritt von roten Blutkörperchen in die Pulparäume, von einer Schwellung und Vermehrung der zelligen Pulpaelemente und von einem Import neuer Zellen. (Akuter hyperplastischer Milztumor.) Besonders septische Allgemeinprozesse pflegen eine bedeutende Volumszunahme des Organs zu veranlassen. Fertigt man ein frisches Ausstrichpräparat von der weichen, vorquellenden Pulpa eines solchen Milztumors, so erkennt man in demselben massenhafte, rote Blutkörperchen, daneben grosse, runde, granulierte, einkernige Zellen; manchmal enthalten diese Erythrocyten oder Fragmente von solchen; weiterhin finden sich polynucleäre Leukocyten mit kleeblatt- oder hufeisenförmigen Kernen, vor allem aber fallen sehr zahlreiche grosse, doppelt geschwänzte, sichel- oder halbmondförmig gebogene Taf. 20. Fig. I u. II.

Zellen auf. An der Stelle, wo ihr Kern liegt, ist der Protoplasmaleib aufgetrieben, manchmal sind auch zwei Kerne in einer solchen Zelle sichtbar. Diese Elemente entsprechen offenbar den auch normaler Weise vorhandenen platten Epithelien, welche das Milzstroma bekleiden, wahrscheinlich sind auch die Capillarepithelien bei ihrer Entstehung beteiligt. Jedenfalls sind diese fixen Zellen gegenüber der Norm sehr stark vermehrt. Im Schnittpräparat ist ihre gekrümmte Gestalt natürlich nur ausnahmsweise gut sichtbar, manchmal kann man sie noch in kurzen, reihenförmigen Verbänden sehen, ausserdem zeigen sie sich hier in mannigfacher Richtung durchschnitten. Zuweilen kommt es auch zu einem Zerfall von Zellen und Kernen innerhalb der Milzpulpa wie auch grosse, plasmareiche, mononukleäre lymphatische Zellen mit Fettröpfchen oder körnigem Zelldetritus beladen sein können (Phagocyten); manchmal erscheinen grössere Strecken nekrotisch und unfärbbar. Häufig sind die Mikroorganismen in der Milz mikroskopisch nachweisbar, namentlich die Typhusbacillen liegen hier in in den gleichen charakteristischen Häufchen wie in den Lymphdrüsen. (Taf. 14. Fig. II.)

Bisweilen kommt es durch Ansammlung von pyogenen Bakterien zu circumscripten Vereiterungen, zu Milzabscessen. In manchen Fällen von Infektionskrankheiten sind auch die Follikel in bestimmter Weise mitbeteiligt. Man findet dieselben dann namentlich bei Kindern nach Diphtherie, Scharlach, auch bei Masern sehr vergrössert, sternförmig, oftmals unter einander confluierend. Mikroskopisch sieht man in ihnen zahlreiche, sehr grosse, polygonale mit Fortsätzen versehene Zellen, mit hellen bläschenförmigen, oft eigentümlich deformierten Kernen, daneben Fettvacuolen. Viele dieser Zellen sind mit kleinen, dunklen Kerntrümmern dicht ausgefüllt, auch freie Chromatinklümpchen liegen zwischen ihnen. Diese Erscheinungen sind offenbar der Ausdruck degenerativer mit Kernzerfall einhergehender Vorgänge.

Taf. 24. Fig. II.

## Chronischer Milztumor.

Chronische Infektionskrankheiten, namentlich Malaria und Syphilis, bisweilen auch chronische Tuberkulose führen zu Formen von Milzschwellungen, welche von dem oben beschriebenen Bilde weit abweichen. Es treten dabei namentlich indurative Erscheinungen in den Vordergrund. Das Reticulum nimmt ungemein stark an Bindegewebsfasern zu, aus dem reticulären wird in den höchsten Stadien ein dichtes fibrilläres Gewebe mit dunklen, spindelförmigen Kernen, welches von den Trabekeln kaum abgrenzbar ist. Die lymphatischen Zellelemente werden verdrängt, die Capillarräume sind ganz eng zusammengedrückt und enthalten nur sehr wenige Blutkörperchen. Die Follikel sind sehr klein, weit auseinanderliegend und nur aus wenigen Lymphocyten gebildet. Dagegen findet sich zwischen den Bindegewebsfasern fast regelmässig scholliges, bräunliches Blutpigment eingelagert. Derartige Milzen sind natürlich derb und zähe, sehr blass, trocken; bei reichlicher Pigmentablagerung manchmal bräunlich verfärbt.

## Degeneration.

Häufig findet sich in der Milz amyloide Degeneration meist in Verbindung mit Amyloidose anderer Organe, Niere, Leber, Darm, weit seltener isoliert. Wie überall ist auch hier der Ausgangspunkt stets in den Wandungen der feinen arteriellen Gefässe zu suchen. Erst später werden die Capillarwände und sekundär erst das übrige Gewebe ergriffen. Eigentümlicherweise treten in der Milz zwei makroskopisch sehr von einander verschiedene Formen von Amyloiddegeneration auf, je nach der Lokalisation der Entartung. Entweder die Amyloidose ist diffus über das Gewebe ausgebreitet und führt dann zu einer gleichmässigen Volums- und Consistenzzunahme des Organs mit der charakteristischen, speckig glänzenden Beschaffenheit (Speckmilz, Schinkenmilz) oder sie bleibt beschränkt auf die Malpighischen Körperchen, die stark vergrössert, glänzend und halbdurchscheinend auf der Schnittfläche wie gequollene Sagokörner vorspringen (Sagomilz). Taf. 21. Fig. I u. II.

## Tafel 21.

**Fig. I. Diffuse Amyloidentartung der Milz (Speckmilz).** Vergr. 250. Der Prozess ist noch nicht sehr weit vorgeschritten. Die Die Wandungen aller Gefässe sind gleichmässig bandartig verdickt, Capillar- und Pulparäume verengt.

1. Querschnitt einer kleinen Arterie mit stark verdickter und amyloid entarteter Wand, in der Peripherie noch einige Muskelkerne.
2. Schiefschnitt durch eine ebensolche.
3. Längsschnitt einer kleinen Arterie.
4. Capillaren.

**Fig. II. Vorgeschrittene diffuse amyloide Entartung der Milz (Speckmilz.)** [Spontane Amyloidose W. 80 J.] Vergr. 70. Fast vollständige Verödung des Milzparenchyms. Die (rotgefärbten) amyloiden Bänder (1) sind nun nicht mehr auf die Gefässe beschränkt, das Reticulum ist überall gleichmässig mitergriffen. Die Pulpazellen grösstenteils zu Grunde gegangen. Die übriggebliebenen Zellen sind Epithelien der Capillaren und sehr spärliche Lymphocyten.

Bei 2. Reste eines sehr verkleinerten Malpighischen Körperchens.

## Tafel 22.

**Fig. I. Amyloiddegeneration der Milz, Sagomilz.** Vergr. 24.

1. Amyloid degenerierte Follikel, in denselben nur noch ganz vereinzelte Kerne erkennbar und die Querschnitte von gleichfalls amyloid entarteten Gefässen.
2. Zusammengedrückte Pulparäume.
3. Trabekel.

**Fig. II. Amyloiddegeneration der Milz, Sagomilz.** Vergr. 260.

1. Follikel, amyloid degeneriert, nur noch einzelne Inseln von erhaltenen Zellen einschliessend.
2. Querschnitte von Gefässen mit breiten bandförmigen, glänzenden (amyloid entarteten) Wandungen.
3. Erhaltenes Pulpagewebe.

---

Im ersteren Falle ergeben namentlich die Anfangsstadien typische Bilder. Die Wände der kleineren Arterien sind stark verdickt und stellen homogene, glänzende Ringe dar, welchen aussen noch einige adventitiale Zellen anliegen. Schiefe Abschnitte solcher verdickter Gefässwände repräsentieren sich als solide Schollen. Die Capillarwände sind in solchen Fällen ausserordentlich deutlich, scharf contouriert, bei Anwendung von diffus färbenden Anilinfarbstoffen breite, gleichmässig tingierte

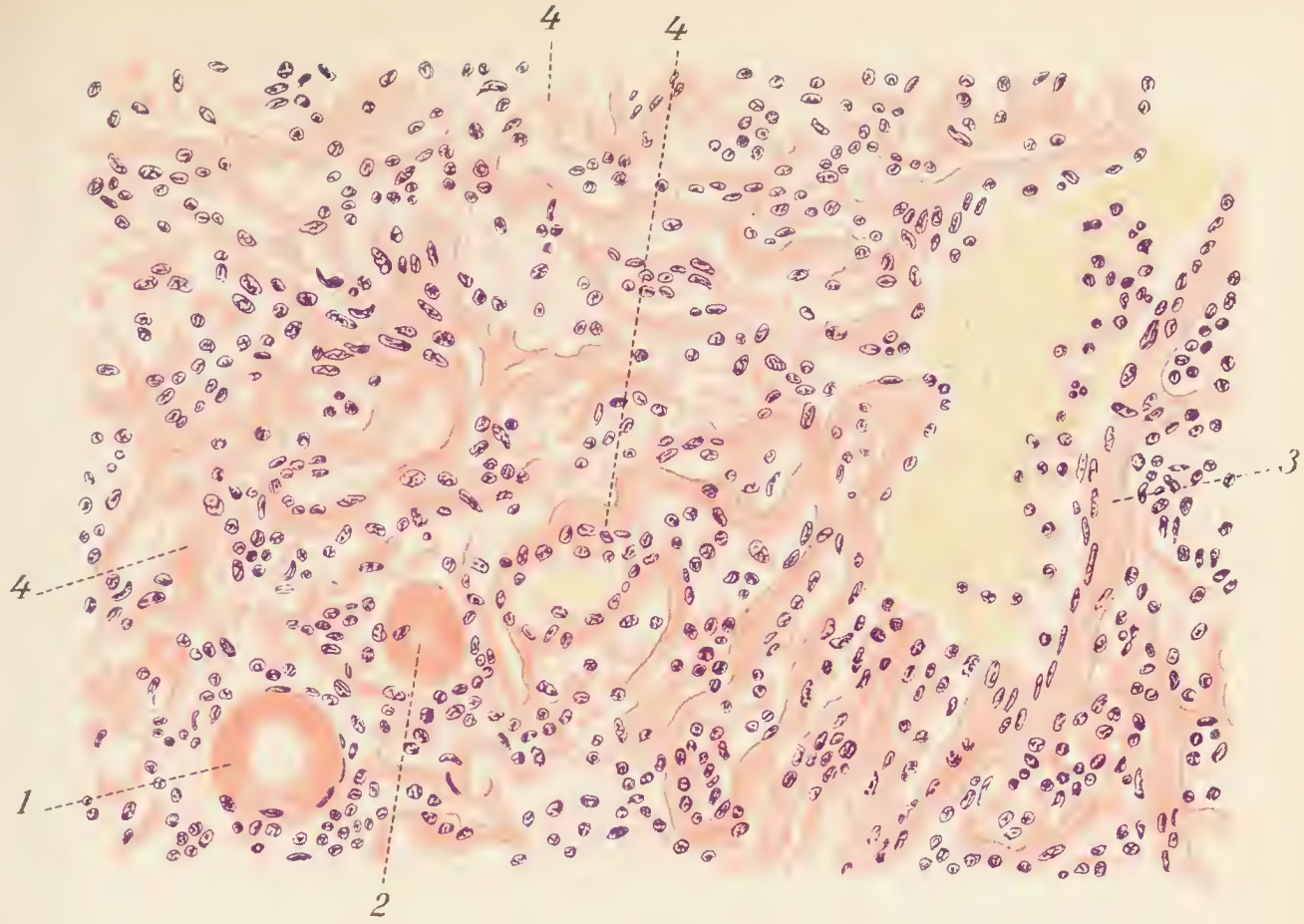


Fig. 1.




Fig. 2.

Lith. Anst. F. Reichhold, München.

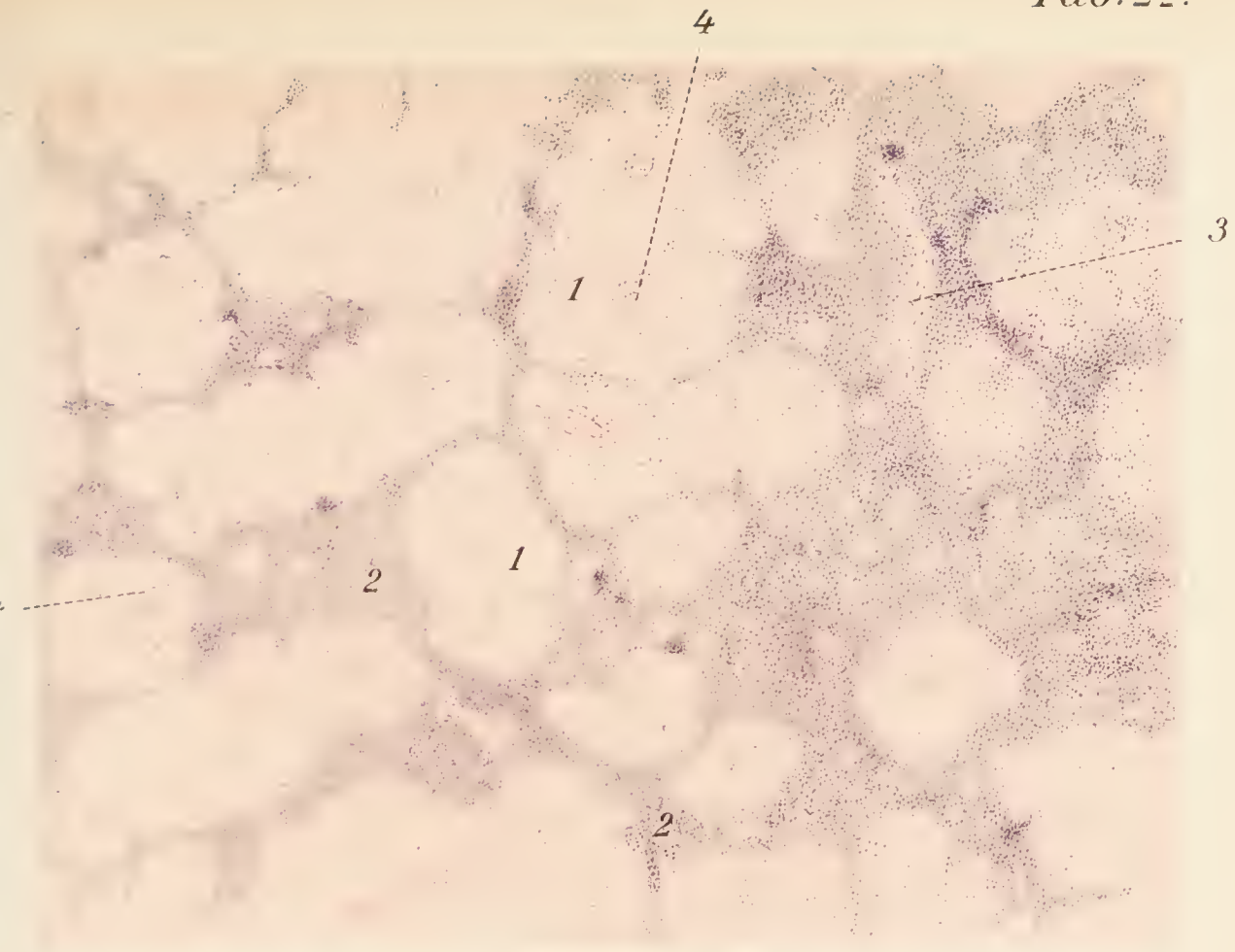


Fig. 1.




Fig. 2.

Lith. Anst F. Reichhold, München.

Bänder bildend. Ihr Epithel ist im Anfang noch gut erhalten, später geht dasselbe streckenweise verloren. Die Pulparäume sind verschmälert, ihr Zellmaterial reduciert. Weiterhin greift dann die Degeneration auf das Reticulum über, die Bänder werden immer breiter und fliessen auch wohl teilweise zusammen. Die von ihnen freigelassenen Lücken werden von flachen und spindelförmigen Zellen ausgekleidet, der Blutgehalt wird immer geringer. Die Follikel werden verkleinert, doch sind Reste derselben meist bis in die spätesten Stadien erkennbar.

Anders bei der Sagomilz; hier geht die Degeneration von den die Follikel durchbohrenden Arterienstämmchen (sogenannte Art. penicillatae) aus, deren Wand verbreitert und deren Media zuerst in ein glänzendes homogenes Band verwandelt wird. Dann greift die Amyloidentartung auf die Umgebung über, beschränkt sich aber zunächst auf den Follikel, dessen lymphoide Zellen rasch verschwinden und einer scholligen, homogenen Masse Platz machen, die offenbar vom Follikelreticulum her entsteht. Bei stärkerer Vergrösserung nimmt man in den so veränderten Follikeln einzelne in einander übergehende Wülste wahr, die noch wenige spindelförmige oder kleine Häufchen lymphatischer Zellen einschliessen und die degenerierten Gefässwandungen deutlich abgegrenzt erkennen lassen. Allmählich schwellen die amyloiden Follikel immer mehr an und verdrängen das dazwischenliegende Pulpagewebe und die Capillarräume, aber bei den reinen Formen der Sagomilz kommt es niemals zu jener gleichmässig glänzenden Beschaffenheit wie bei der Speckmilz. Bisweilen allerdings treten die beiden Formen kombiniert auf, indem sowohl innerhalb der Follikel als in den Pulpacapillaren die Amyloiddegeneration Platz greift. Taf. 22. Fig. I u. II.

Charakteristisch sind die Veränderungen, welche in dem histologischen Gefüge der Milz bei der Leukämie und der Pseudoleukämie vor sich gehen. Bekanntlich unterscheiden sich die beiden Erkrankungen dadurch, dass bei der akuten Leukämie das Verhältnis der weissen

## Tafel 23.

**Fig. I. Milz bei akuter Leukämie.** Vergr. 300.
Die Pulpa ist überladen mit einkernigen teils ganz kleinen Rundzellen (Lymphocyten), teils grösseren (Myelocyten).
1. Capillarepithelien.

**Fig. II. Staphylococcenembolien in der Milz bei Pyämie.** Vergr. 70.
Man sieht im Gesichtsfeld zwei Follikel und in demselben Querschnitte der Arterien (art. penicillatae) gänzlich erfüllt von zusammengeballten (nach Gram blau gefärbten) Kokkenhaufen (1). Zwischen den Follikeln die Pulpa (4). In der nächsten Umgebung der Gefässquerschnitte (hellere Zone bei 2). Das Follikelgewebe, hauptsächlich aus Lymphocyten bestehend. Die dichtere, dunklere, entferntere Zone entsteht dadurch, dass hier schon sehr viele Leukocyten (Eiterkörperchen) beigemischt sind. (Vorstadium des embol. Abscesses).

---

Blutkörperchen zu den roten ein verändertes ist und das Blut mit Leukocyten überschwemmt erscheint, während bei der Pseudoleukämie dieselben keine Vermehrung aufweisen, die Schwellung der lymphatischen Organe aber die gleiche ist wie bei der Leukämie. Das Volumen der Milz pflegt bei beiden Krankheiten um ein vielfaches vermehrt zu sein. Es lässt sich ein akutes und ein chronisches Stadium unterscheiden. In dem ersteren sehen wir die Pulparäume und die Capillaren verbreitert, beide mit mononukleären Lymphocyten stark angefüllt, während die roten Blutelemente zurücktreten und die Epithelien nur vereinzelt sichtbar sind. Die Malpighischen Körperchen sind hochgradig hyperplastisch, aber ihre Abgrenzung von dem übrigen Gewebe ist schwierig. Bisweilen sind die Follikel allein vergrössert und heben sich dann makroskopisch als grauweisse Knötchen von der dunkleren Pulpa scharf ab. Bei der rein lienalen Form der Leukämie herrschen hauptsächlich die kleinen, protoplasmaarmen mononukleären Lymphocyten vor. Gelegentlich werden daneben grosszellige, farblose Elemente mit ovalen oder rundlichen Kernen und stark granulierten, mit Eosin lebhaft tingierbaren Zellleibern angetroffen, besonders häufig sind dieselben bei der sogenannten myelogenen Leukämie.

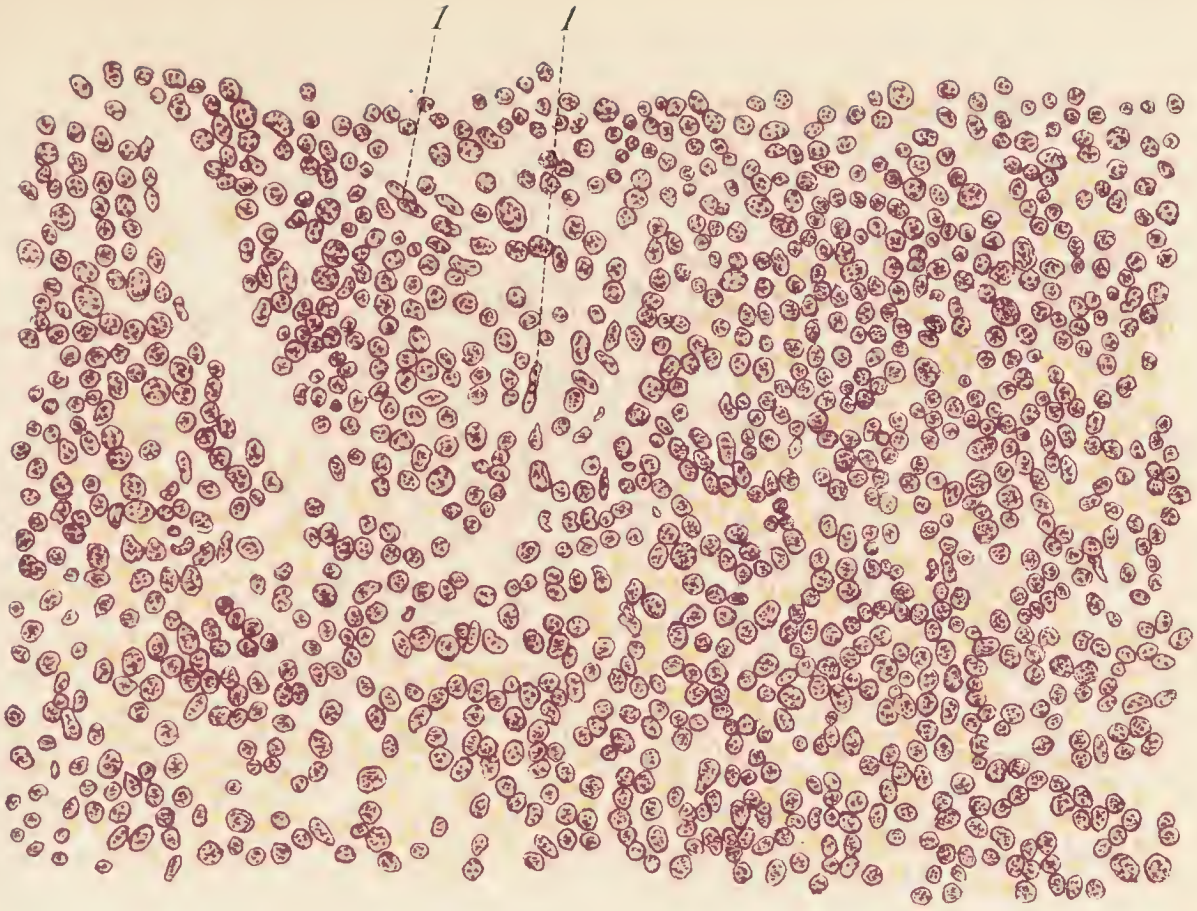


Fig. I.

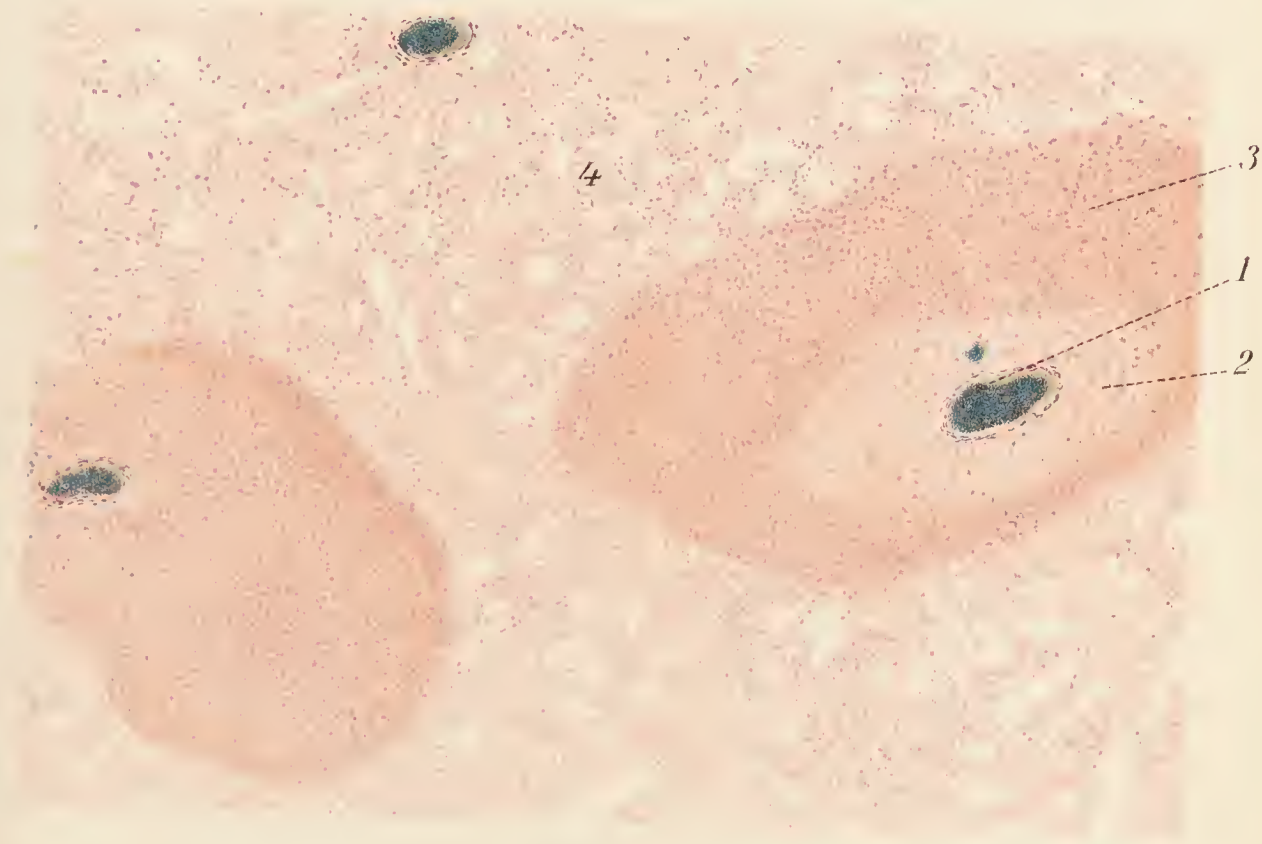


Fig. II.

Lith. Anst. F. Reichhold, München.

Späterhin geht diese lymphatische Hyperplasie in der Milz wieder unter, manchmal sieht man grössere Strecken einer gleichmässigen Nekrose verfallen, wie wir es beim Infarkt gesehen haben. An Stelle derselben tritt verdichtetes Stroma, das Reticulum erfährt eine fibrilläre Zunahme, die Trabekel sind verdickt, ähnlich wie beim chronischen, infectiösen Milztumor; in der Umgebung der Follikel sammelt sich bräunliches, scholliges Blutpigment an. Zuletzt können die Pulparäume fast ganz unter der Bindegewebszunahme verschwinden und nur die verengten Capillarräume bleiben dazwischen übrig. Die Consistenz des Organs wird dadurch sehr vermehrt, zäh, oft nahezu holzartig.

Tuberkel der Milz sind sehr häufig als Teilerscheinung allgemeiner Miliartuberkulose. Die Knötchen sind dabei vor allem dicht subcapsulär in den Fächern zwischen den Trabekeln im Pulpagewebe; die Follikel bleiben meist daneben erhalten. Grössere Conglomerattuberkel sind namentlich bei Kindern häufig, sowie bei manchen Tieren, besonders Schweinen, Meerschweinchen und Affen. Der histologische Bau der Tuberkel weicht nicht von den in anderen Organen beschriebenen ab.

## Knochenmark.

Das Knochenmark ist beim erwachsenen Menschen die hauptsächlichste Bildungsstätte der roten Blutkörperchen. Die Diaphysen und die distalen Epiphysen der langen Röhrenknochen enthalten das gelbe, fetthaltige Mark, alle übrigen Knochen und Knochenteile das rote Mark. Dasselbe besteht aus einem äusserst zarten bindegewebigen Reticulum, in welchem die zelligen Bestandteile und die Gefässe suspendiert sind. Man findet hier vor allem die sogenannten Markzellen d. h. amoeboid bewegliche Rundzellen vom Typus der Lymphocyten, aber mit grösseren und chromatinärmeren Kernen; daneben finden sich Lymphocyten, wie wir sie im strömenden Blute sehen, Riesenzellen d. h. protoplasmareiche Elemente mit regelmässig fragmentierten, gelappten oder in Mehrzahl vorhandenen Kernen (Myeloplaxen), kernhaltige rote Blutkörperchen, die Mutterzellen der Erythrocyten, rundliche Zellgebilde mit hämoglobinhaltigem Protoplasma und kleinen, dunklen Kernen, endlich eosinophile Zellen, d. h. Zellen mit feinen durch Eosin intensiv tingierbaren granulis beladen und gewöhnliche rote Blutkörperchen.

## Tafel 24.

**Fig. I. Tuberkulose der Milz.** Vergr. 92.

Zwei subkapsuläre Tuberkel.

1. Verdickte fibröse Kapsel.
2. Trabekel.
3. Käsige Centren der Tuberkel.
4. Riesenzellen.

**Fig. II. Aus dem Centrum eines Milzfollikels bei Diphtherie.** Vergr. 745.

Man sieht zahlreiche sehr grosse, polygonale Zellen mit blasig verquollenen z. T. deformierten Kernen (1).

Einige sind dicht mit kleinen dunklen Kerntrümmern angefüllt (2). Daneben auch frei Chromatinkörper (3).

## Tafel 25.

**Fig. I. Knochenmark bei perniciöser Anämie aus der Diaphyse des Humerus.** Vergr. 520.

Der normale Fettgehalt des Markes ist hier nahezu vollständig verschwunden. Man sieht nur noch ganz spärliche Fettzellen (bezw. Fettvacuolen) bei 1. Dagegen ist der Zellgehalt des Markes sehr stark vermehrt,

2. weisse Markzellen, Myelocyten,
3. solche mit mehreren Kernen,
4. kernhaltige rote Blutkörperchen,
5. rote Blutkörperchen-haltige Zellen,
6. eosinophile Zellen.

Dazwischen das feinfaserige Reticulum.

**Fig. II. Knochenmark bei akuter Leukämie.** Diaphyse des Femur. Vergr. 640.

Auch hier ist der Fettgehalt des Markes geschwunden.

1. Erythrocyten.
2. Myelocyten, an Zahl sehr stark vermehrt.
3. Lymphocyten.

Dazwischen das Reticulum.

---

Die venösen Capillaren des Knochenmarks sind weit und haben ähnlich wie die venösen Milzcapillaren siebförmig durchbrochene Wandungen.

Das gelbe Knochenmark besteht nur aus Bindegewebe und Fett; es entsteht im postfoetalen Leben aus dem roten Mark, durch Verfettung seiner Elemente.

Das sogenannte gelatinöse Mark entsteht bei stark abgemagerten und kachectischen Individuen durch Verlust des Fettes.

Herdförmige Nekroseherde im Knochenmark werden bei gewissen Infektionskrankheiten, namentlich bei Variola vera und bei Typhus recurrens und Typhus abdominalis angetroffen.

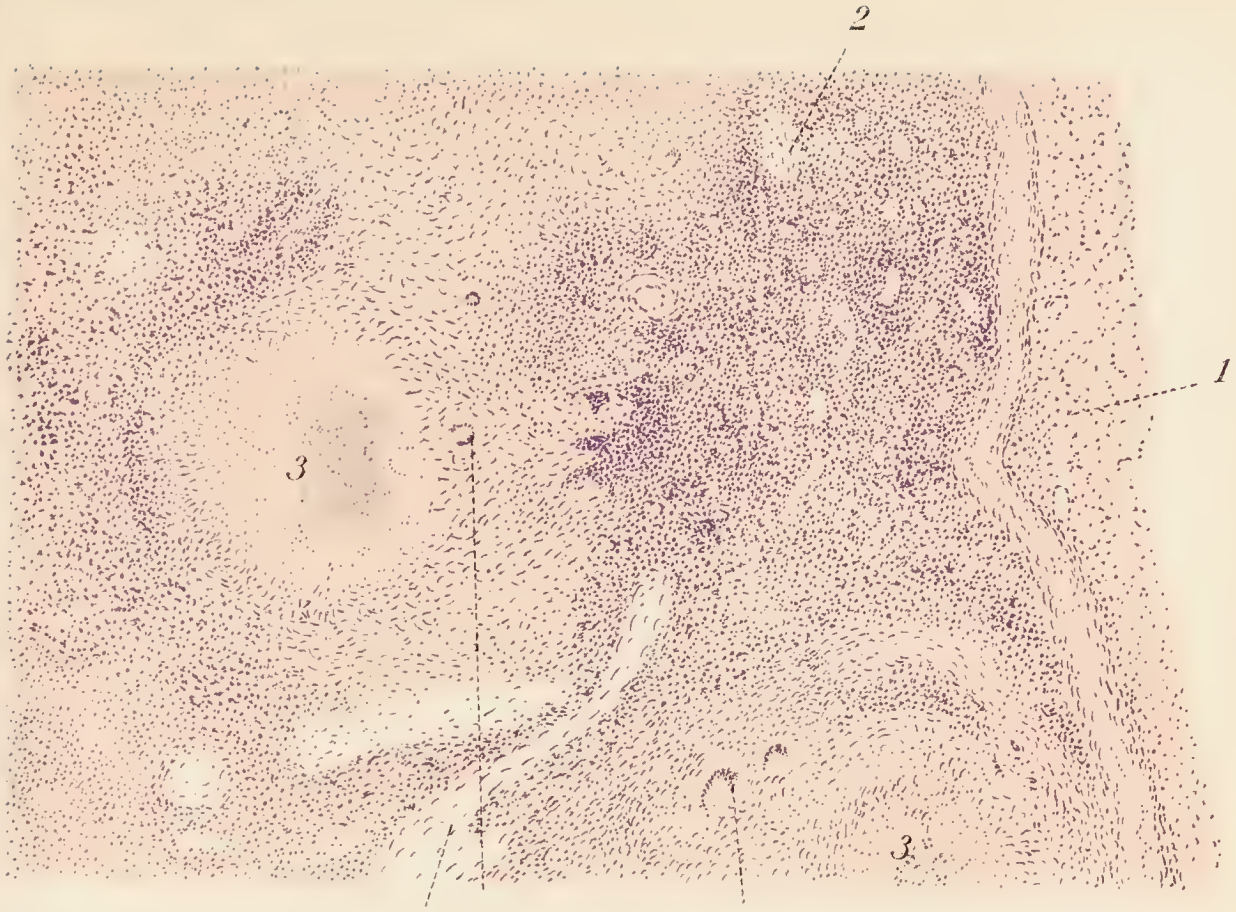


Fig. 1.

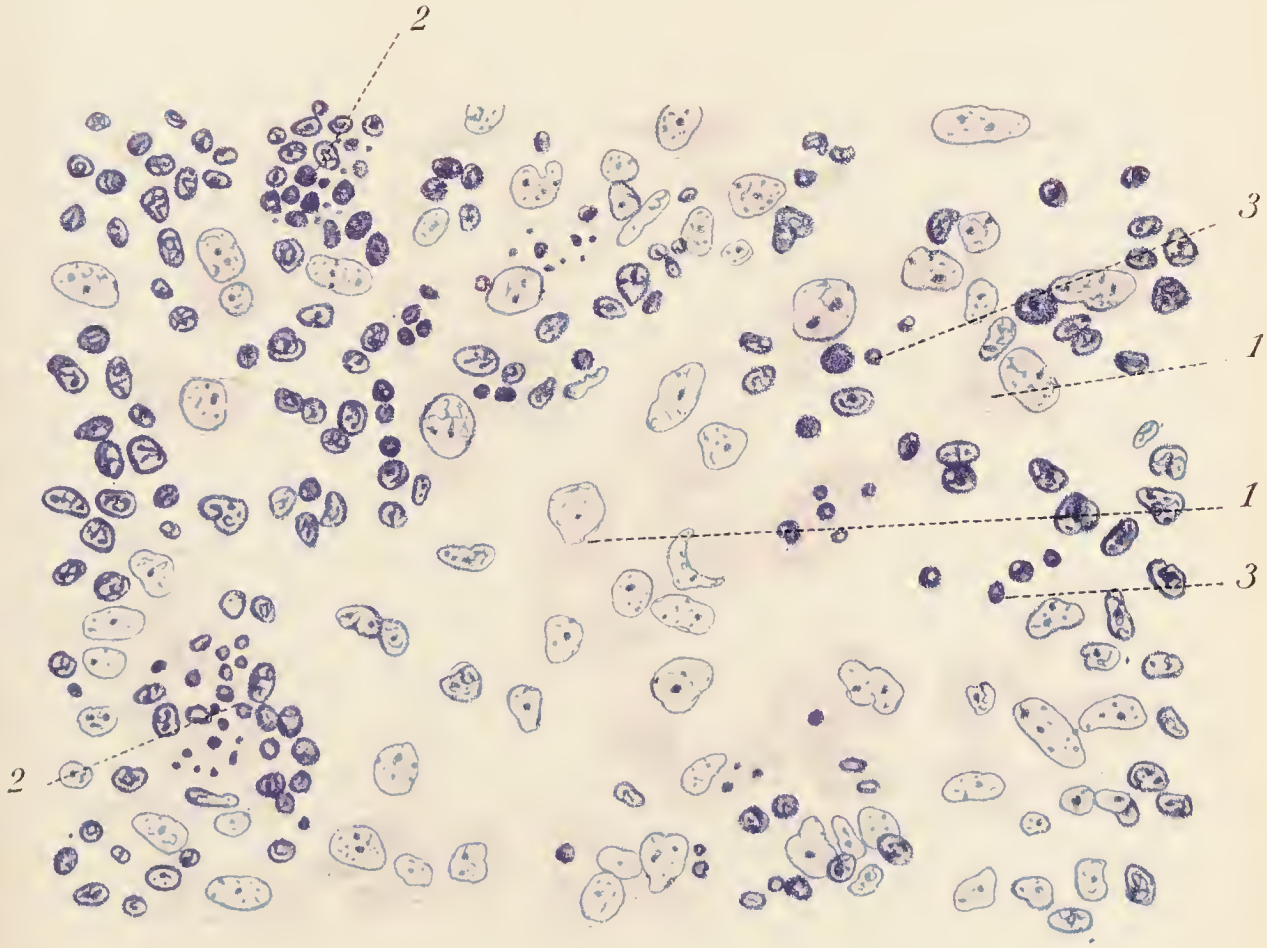


Fig. 2.

Lith. Anst F. Reichhold, München.

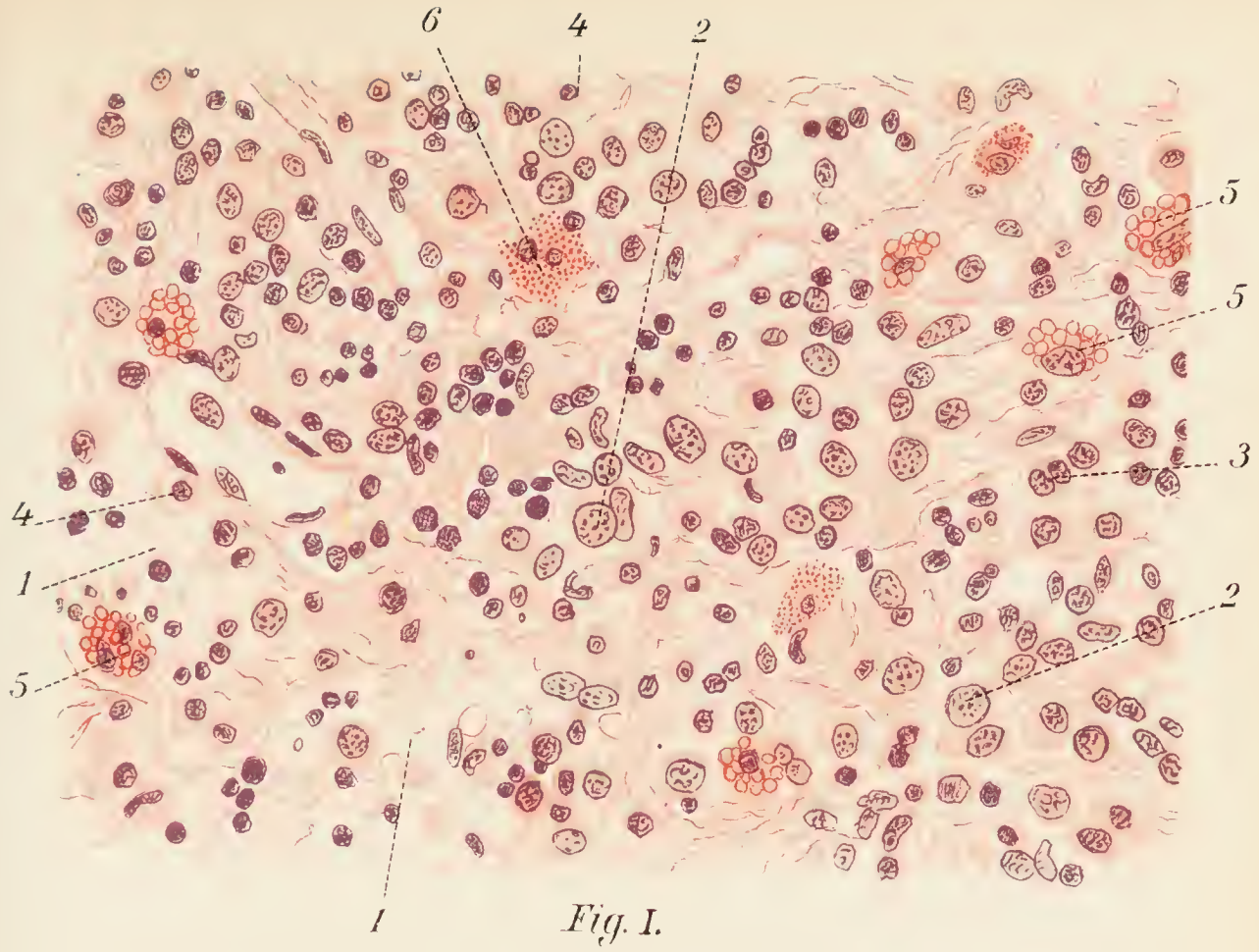


Fig. I.

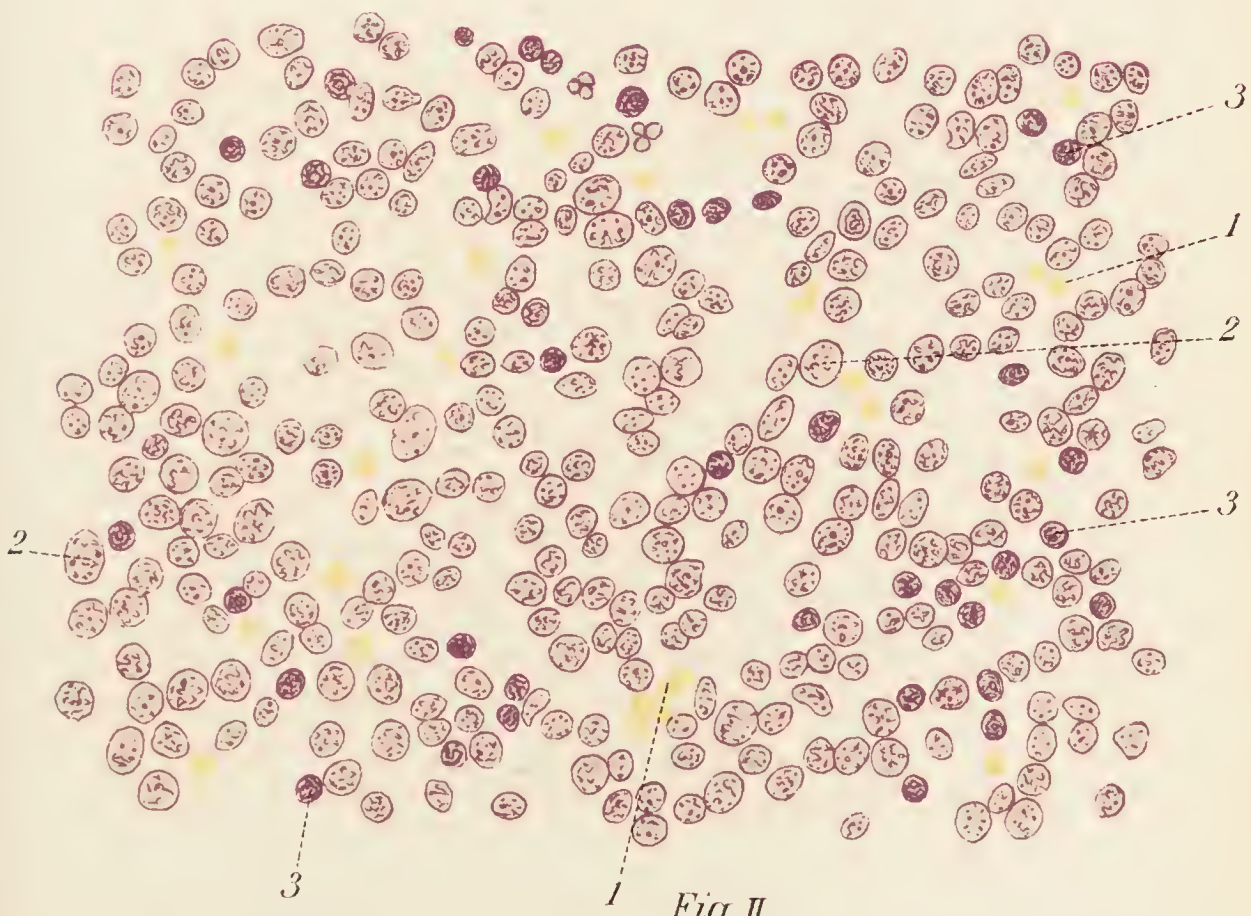


Fig. II.

Lith. Anst F. Reichhold, München.

Einen sehr charakteristischen Befund zeigt das Knochenmark bei denjenigen Krankheiten, welche mit einer Entmischung des Blutes und Veränderung seiner zelligen Bestandteile einhergehen. In erster Linie gehören hieher die perniciöse Anämie und die Leukämie. Bei der perniciösen Anämie wandelt sich das gelbe Fettmark der Röhrenknochendiaphysen wieder in rotes Knochenmark um, und wir finden in demselben alle jene Bestandteile in vermehrter Zahl, welche dem normalen, roten Mark eigentümlich sind; also Markzellen, Riesenzellen, eosinophile Zellen und kernhaltige, rote Blutkörperchen. Letztere sowohl, wie die kernlosen roten Blutkörperchen treten nicht selten in ganz besonders grossen Exemplaren auf („Makro-Erythrocyten" Ehrlich); gelegentlich sieht man solche mit zwei und mehr kleinen, dunklen Kernen. Daneben finden sich gewöhnlich reichliche, blutkörperchenhaltige Zellen, ursprünglich wohl Markzellen, deren geschwellter Leib mit roten Blutkörperchen förmlich ausgestopft erscheint. Es handelt sich wohl um zu Grunde gegangene Erythrocyten, welche von den phagocytär wirkenden Markzellen aufgenommen werden. Das Fettgewebe pflegt dabei auf ein Minimum reduciert zu sein.

Auch bei der Leukämie wandelt sich das gelbe Fettmark in graurötliches oder rotes, in den höchsten Stadien sogar in sogenanntes puriformes, eiterähnliches Mark um, besonders ist die als myelogene Leukämie bezeichnete Form durch diese Markveränderung charakteristisch, welche dabei als protopathisch angesehen wird.

In dem Reticulum finden sich massenhafte Markzellen, jene grossen, runden Zellen mit schmalem Protoplasmasaum und grossen, ziemlich hellen, rundlichen oder ovalen Kernen, von denen sich die kleineren und dunkleren Kerne der Lymphocyten scharf abheben. Auch das Blut pflegt bei dieser Form von den Markzellen überschwemmt zu sein. Das Fettgewebe kann auch hiebei vollständig verdrängt sein.

Die infectiösen Prozesse des Knochenmarkes bei eitriger und tuberkulöser Osteomyelitis werden bei den Krankheiten der Knochen Besprechung finden.

# II. Respirations-Organe.

## 1. Nase.

Die Nase ist mit einer Schleimhaut ausgekleidet, welche mit Ausnahme des noch mit geschichteten Plattenepithel bedeckten sogenannten Vorhofes ein einschichtiges, mehrzeiliges Flimmerepithel trägt. Unter demselben liegt ein schon normaler Weise gewöhnlich von reichlichen Leukocyten durchsetztes Stratum proprium. Das Epithel der regio olfactoria trägt die spezifischen Riechzellen, in eigentümlicher Weise umgebildeten Ganglienzellen, welche durch eine von ihrer Basis auslaufende Nervenfaser mit dem lobus olfactorius in Zusammenhang stehen. Im Stratum proprium liegen die alveolär gebauten Drüsen. Das submucöse lockere Bindegewebe enthält sehr reichlich entwickelte venöse Gefässplexus.

Eine der häufigsten pathologischen Erscheinungen, welche sich an der Nasenschleimhaut abspielt, ist der sogenannte Katarrh, coryza. Histologisch finden wir denselben charakterisiert durch starke Hyperämie, oedematöse Durchtränkung und durch eine vermehrte Sekretion der Drüsen, die sich durch massenhafte Umwandlung ihrer Epithelien zu Becherzellen kundgibt. (Auch in dem bedeckenden Flimmerepithel werden solche Becherzellen gebildet.) Auch finden wir die Leukocyten im Stratum proprium vermehrt. Sie durchsetzen auch das Epithel und wandern durch dasselbe hindurch, um dem Secret beigemischt zu werden. Je reichlicher dies der Fall ist, um so mehr zeigt dasselbe einen eitrigen Charakter. Auch losgestossene Epithelien werden dem Sekret gewöhnlich in grosser Menge beigemischt, ausserdem finden sich Bakterien, unter denen Diplococcen, sowie der Friedländer'sche Pneumobacillus vorherrschen, gelegentlich können auch Staphylococcen angetroffen werden.

Wird der Katarrh unter dem Einfluss fortdauernd wirkender Schädlichkeiten chronisch, so tritt allmählich eine Verdickung der Schleimhaut durch mächtige Entwicklung der (venösen) Gefässe und durch eine Gewebsvermehrung im Bereich des Stratum proprium ein. Das Stützgewebe der Schleimhaut ist dann von jugendlichem Bindegewebe und reichlichen Rundzellenanhäufungen durchsetzt, die Drüsen pflegen in diesen Fällen vergrössert und stark gewunden zu sein. Häufig aber tritt in den späteren Stadien des chronischen Katarrh's eine Atrophie der ganzen Schleimhaut ein. Die Drüsen veröden und gehen zu Grunde, an den Gefässen sieht man beträchtliche Verdickung der Wände mit Verengerung ihres Lumens bis zum vollständigen Verschluss desselben; dadurch wird die Schleimhaut trocken, das Epithel stösst sich ab oder ist stark atrophisch, der Zellreichtum des Stratum proprium und der Submucosa nimmt ab und macht einer dünnen Lage straffen Bindegewebes Platz. Sehr gewöhnlich sehen wir eine solche Atrophie bei denjenigen Prozessen, welche als Ozaena bezeichnet werden, bei denen dann gelegentlich noch Ulcerationen in der so veränderten Schleimhaut vorkommen.

Häufig entwickeln sich bei chronischem Katarrh der Nasenschleimhaut an einzelnen Stellen cirkumscripte Geschwülste, welche in das Lumen der Nasenhöhle gestielt hineinragen und dementsprechend als Polypen bezeichnet werden. Histologisch bestehen dieselben meist nur aus Elementen, die wir schon normaler Weise in der Nasenschleimhaut vorfinden, ihr Grundgewebe ist langfaseriges Bindegewebe, welches indessen durch Aufnahme von Oedemflüssigkeit in seine Maschen gewöhnlich mehr oder minder verquollen ist, und bisweilen einen rein myxomatösen Charakter zeigt, besonders wenn die Flüssigkeit reichlich schleimige Substanzen enthält. Die Kerne dieses Bindegewebes sind von spindelförmiger Gestalt; wenn es gelingt, ihre Protoplasmaleiber zur Ansicht zu bringen, so nimmt man an denselben oft strahlenförmige Ausläufer und mehrfache Fortsätze wahr.

Ausserdem finden sich in den Maschenräumen des Bindegewebes regelmässig zahlreiche Rundzellen vom Charakter der Lymphocyten, die besonders in der Nachbarschaft der Gefässe in dichteren Haufen angeordnet sind, sowie vereinzelte Leukocyten mit gelappten Kernen. Auch die in der normalen Schleimhaut vorhandenen Drüsen finden wir in der polypösen Geschwulst wieder. Nicht selten zeigen dieselben hier sogar eine besonders mächtige Entwicklung. Werden bei dem weiteren Wachstum der Geschwulst ihre Ausführungsgänge verlegt oder verengt, so bilden sich aus ihnen oft cystenartige Erweiterungen, die so gross und so zahlreich werden können, dass sie die Hauptmasse des Polypen ausmachen (Cystenpolyp). Die Oberfläche dieser Neubildungen ist wenigstens in den früheren Stadien ihres Bestehens stets mit dem gleichen flimmernden Cylinderepithel überzogen, wie die normale Schleimhaut. Späterhin wird dasselbe oft sehr verdünnt oder geht selbst ganz zu Grunde. Im Grossen und Ganzen sind diese Polypen demnach in die Kategorie der Fibrome zu zählen und können sich bei reichlicher Flüssigkeitsaufnahme dem Typus des Myxoms nähern.[1])

Von infectiösen Granulomen treffen wir in der Nasenschleimhaut die Produkte von Tuberkulose, Syphilis und Rotz. Die tuberkulösen und luetischen Granulome unterscheiden sich hier durch nichts von solchen, wie sie auch auf anderen Schleimhäuten angetroffen werden. Die Knötchen, welche sich bei der Rotzerkrankung des Menschen und der Tiere mit Vorliebe auf der Nasenschleimhaut etablieren, setzen sich ähnlich wie das Syphilom und der Tuberkel aus epithelioiden Zellen, d. h. Abkömmlingen der fixen Zell-Elemente und hinzutretenden Lymphocyten und Leuko-

[1]) Der Ausdruck Polyp bezeichnet niemals den histologischen Charakter einer Geschwulst, sondern nur seine grob-anatomische Form, d. h. wir verstehen unter einem Polypen eine gestielt auf dem Mutterboden aufsitzende Neubildung, mag dieselbe histologisch nun ein Fibrom oder Sarkom oder Epitheliom oder eine sonstige Geschwulst sein.

cyten zusammen. Auch hier sehen wir die knötchenförmige Neubildung sehr bald einer vom Centrum ausgehenden Nekrose anheimfallen, welche bei einem Teil zum Durchbruch nach der Oberfläche führen, wodurch buchtige Geschwüre zu stande kommen.

Die in der Nase häufig vorkommende Diphtherie bietet histologisch keine Besonderheiten und ist diesbezüglich auf das über die Diphtherieerkrankung des Kehlkopfes, der Trachea und des Rachens Gesagte zu verweisen.

## Larynx, Trachea und Bronchien.

Kehlkopf, Trachea und Bronchien sind von einer Schleimhaut bedeckt, welche ein einschichtiges, mehrzeiliges, flimmerndes Cylinderepithel trägt, d. h. jede dieser Zellen ragt durch die ganze Dicke des Epithelüberzuges, aber die einzelnen sind von sehr verschiedener, teils konischer, teils spindelförmiger Gestalt unregelmässig zwischen einander eingeschoben. Die Kerne liegen nun stets an der breitesten Stelle der Zellen und kommen dadurch auf sehr verschiedene Höhe zu stehen, so dass für den ersten Anblick der Eindruck einer mehrschichtigen Zellenlage erweckt wird. Die fadenförmigen basalen Fortsätze der einzelnen Zellen münden in einer ziemlich starken homogenen Membran, der Basalmembran. Schon normaler Weise finden wir in diesem Epithel eine grosse Anzahl von Becherzellen, deren Protoplasma in schleimiger Umwandlung begriffen ist. Nur im Kehlkopf sind die den meisten Bewegungen und somit auch den meisten Insulten exponierten Partien mit einer besser schützenden Decke, mit geschichtetem Plattenepithel bekleidet, welches über einer cylindrischen Basalschicht ein stratum Malpighii mit den bekannten Stachel- oder Riffzellen trägt. Es sind dies der freie Rand der Epiglottis, ein Teil von deren oberer und unterer Fläche, die zwischen den Arytaenoidknorpeln gelegenen Schleimhautregion und die wahren Stimmbänder. Unterhalb der Basalmembran schliesst sich ein stratum proprium an, welches aus lockerem fibrillärem Bindegewebe mit zahlreichen, eingeschlossenen Lymphocyten u. aus elastischen Fasern sowie Blutgefässen zusammengesetzt ist. An einigen Stellen des Kehlkopfes und in der Trachea ist die Lymphzellenanhäufung eine dichtere, so dass wir hier ein wahres lymphadenoides Gewebe, ja stellenweise förmliche Lymphfollikel vor uns haben. (Hintere Epiglottisfläche, Taschenbänder.) In den wahren Stimmbändern besteht das stratum proprium zum grössten Teil aus straffen, longitudinal parallel verlaufenden elastischen Fasern. Die in der Submucosa, d. h. in der tieferen Schicht des stratum proprium liegenden und zu grösseren Gruppen vereinigten Drüsen gehören in die Kategorie der zusammengesetzt

## Tafel 26.

**Fig. I. Diphtherie der Trachea.** (Uebersichtsbild.) Vergr. 18.

1. Trachealknorpel.
2. Schleimdrüsen.
3. Infiltrierte Submucosa.
4. Aus Fibrin und nekrotischer Masse bestehende Pseudomembran an Stelle der Schleimhaut liegend.

**Fig. II. Diphtherie der Trachea.** Vergr. 130.
Weigertsche Fibrinfärbung.

1. Infiltriertes Gewebe der Tunica propria.
2. Fibrinschicht, in die grösstenteils nekrotische Schleimhaut eingelagert; bei 3. Reste des Epithels.
4. Periphere Schicht der diphtherit. Pseudomembran aus Kerntrümmern und Leukocyten bestehend.
5. Kernlose nekrotische Massen.

## Tafel 27.

**Fig. I. Geschwür im Larynx bei Typhus abdominalis.** Vergr. 35.

1. Erhaltenes Epithel (geschichtetes Plattenepithel, Stimmband!) am Geschwürsrand.
2. Abfall nach dem Geschwürsgrund, in dessen Bereich das Epithel vollständig nekrotisch ist.
3. Wolkenförmige Bakterienhaufen.
4. Von Leukocyten infiltrierte Tunica propria der Mucosa.
5. Gefässdurchschnitte.
6. Schleimdrüsen.
7. Quergetroffene, quergestreifte Muskelfasern.

**Fig. II. Pachydermia laryngis.** Vergr. 60.

1. Cylinderepithel.
2. Uebergangsstelle in
3. mehrschichtiges Plattenepithel.
4. Papillarkörper.
5. Dilatierte Gefässe der Tunica propria.
6. Schleimdrüsen.

---

alveolär gebauten Schleimdrüsen. Ihre, das schleimige Sekret produzierenden Zellen sind kubisch oder von becherförmiger oder ballonähnlicher Gestalt. Die an der Schleimhautoberfläche mündenden Drüsenausführungsgänge tragen ein cylindrisches Epithel, der Cilienbesatz folgt mitunter eine Strecke weit in dieselben hinein. Auf den wahren Stimmbändern fehlen Drüsen vollständig. Gegen die Knorpel zu ist die Submucosa im Larynx durch die muskulären Einlagerungen, in der Trachea und den grossen Bronchien durch eine geringe Menge von Fettgewebe und eine dünne Lage streifigen Bindegewebes, das Perichondrium internum getrennt. Die Knorpel sind hyalin mit Ausnahme der Epiglottis, der Santorinischen und der Wrisbergischen Knorpel, welche aus elastischem oder Netzknorpel bestehen. An der Aussenseite aller Knorpel findet sich wieder ein bindegewebiges Perichondrium externum.

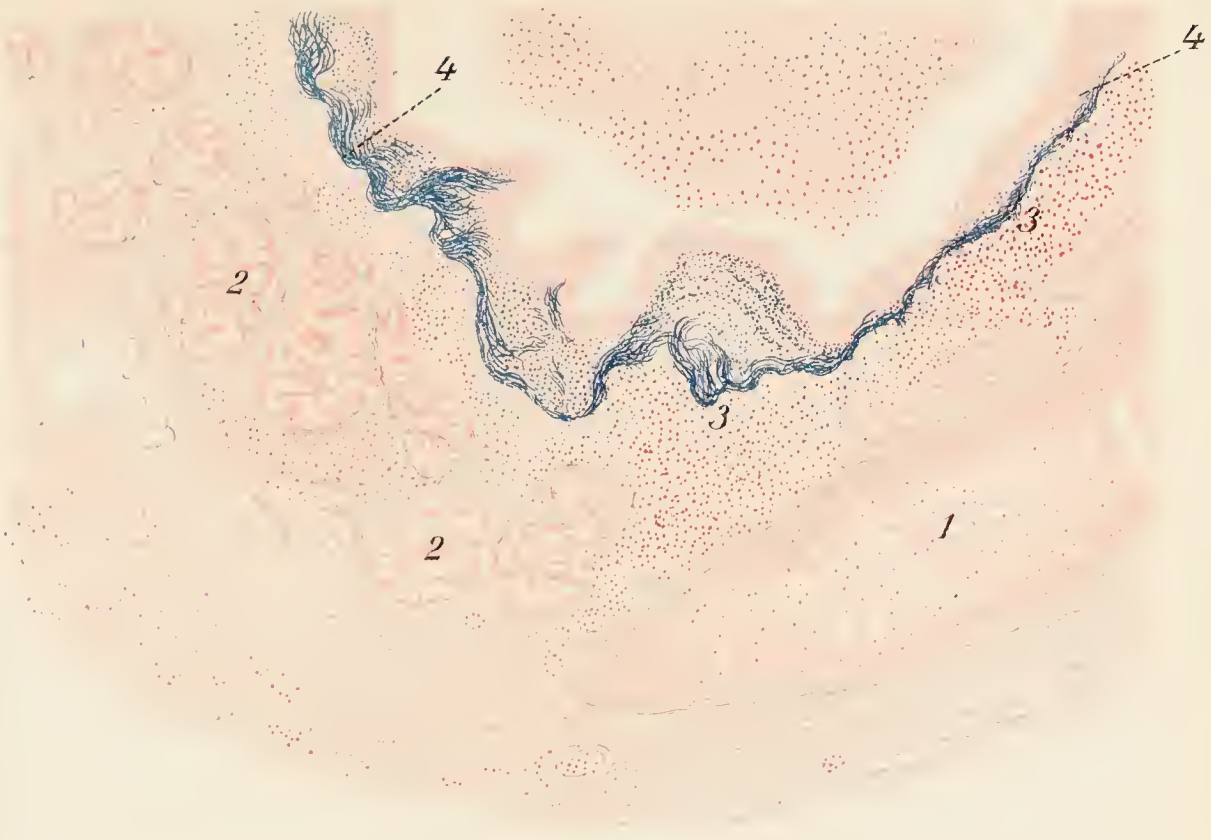


Fig. I.

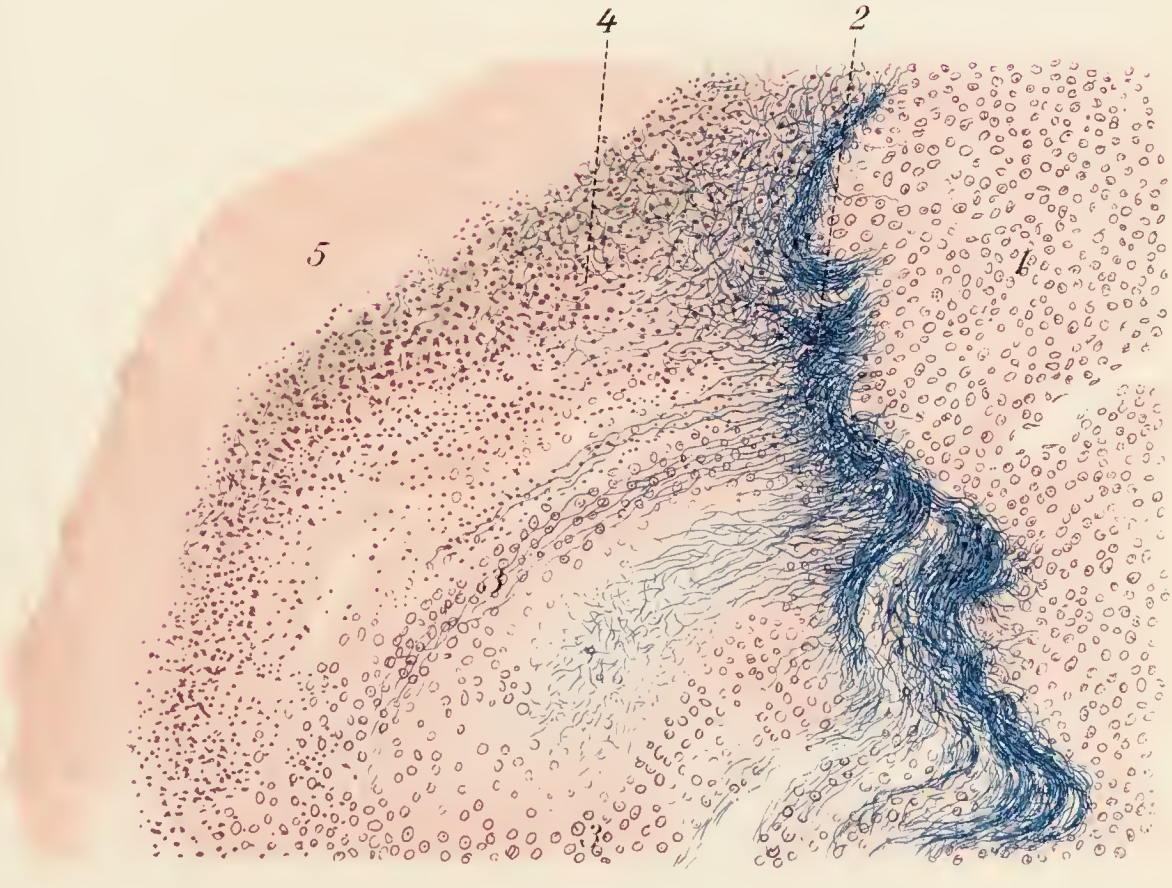


Fig. II.

Lith. Anst. F. Reichhold, München.

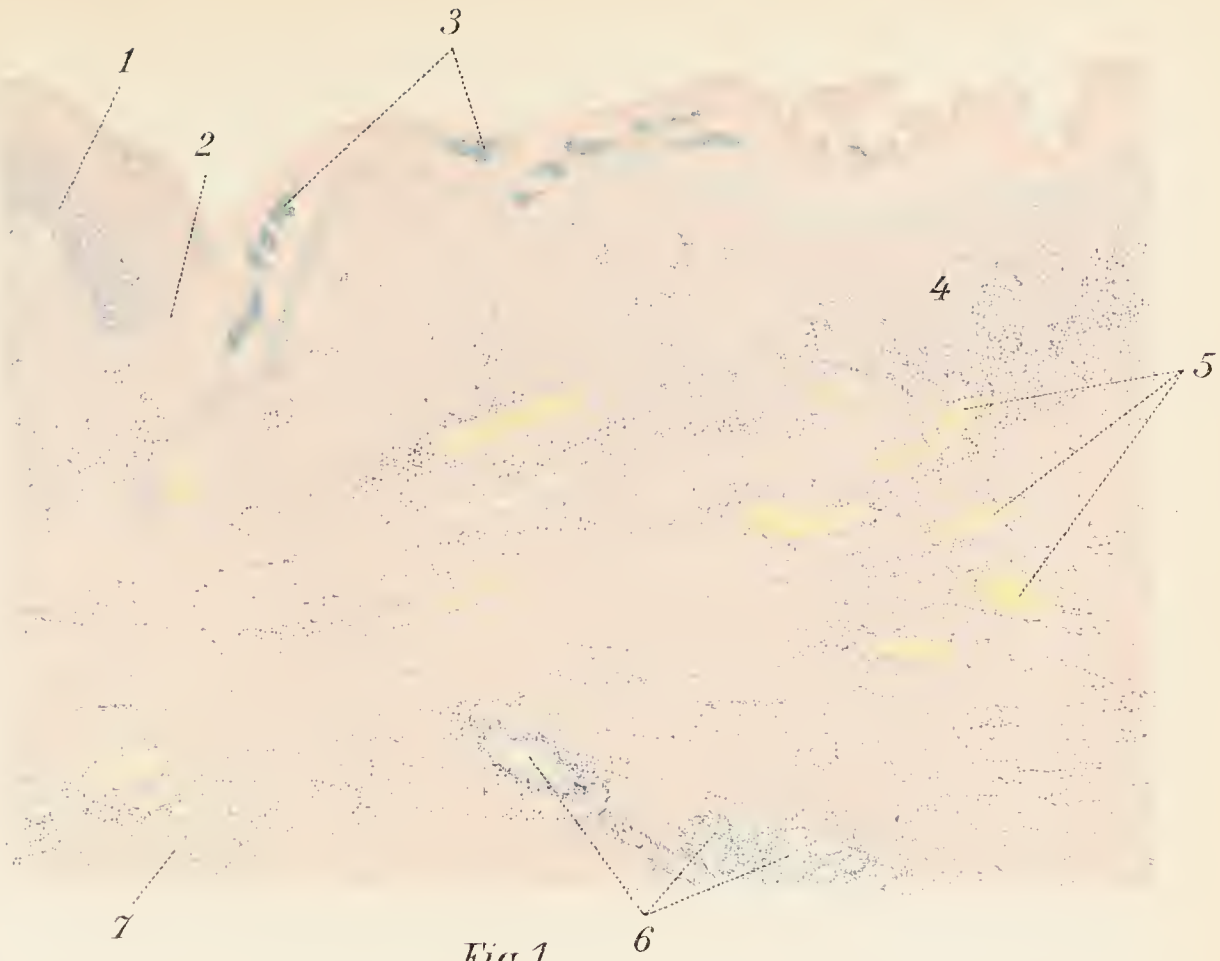


Fig. 1.

Fig. 2.

Lith. Anst. F. Reichhold, München.

Die häufigste Entzündungsform ist auch im Kehlkopf wie in der Nase der einfache Katarrh. Bei der akuten Form finden wir eine diffuse Schwellung und Rötung der Schleimhaut. Die Gefässe sind stark gefüllt, oft finden durch Zerreissung von kleinen Stämmchen cirkumscripte Blutaustritte statt. Das stratum proprium der Mucosa sowie die Submucosa sind mehr oder weniger dicht von Eiterkörperchen durchsetzt, die zum Teil in das Epithel vordringen, dasselbe durchwandern und ins Sekret gelangen. In dem Epithelbelag finden sich häufig kleine Substanzverluste. Die Schleimdrüsen sind geschwellt und secernieren sehr stark, was man an der reichlichen Ansammlung ihres paraplasmatischen Zellinhaltes erkennen kann. Auch in dem cylindrischen Deckepithel finden sich reichliche, in schleimiger Umwandlung begriffene Becherzellen.

Manchmal, namentlich im Verlauf von akuten Infektionskrankheiten (Typhus abdominalis), siedeln sich zahlreiche Bakterien (zumeist nur Staphylococcen und Streptococcen) in dem aufgelockerten Epithel an, dringen wohl auch durch dasselbe hindurch. Die Ansammlung von Eiterkörperchen im Schleimhautgewebe wird dann eine dichtere, ein Teil des infiltrierten oberflächlichen Bezirkes wird nekrotisch abgestossen, und so kommt es zur Bildung von Geschwüren, deren Grund von einem Wall von Eiterkörperchen gebildet wird. Da, wo das Epithel in der Umgebung noch erhalten ist, erscheint dasselbe kernlos und unfärbbar, stellenweise von ballenförmigen Coccenanhäufungen durchsetzt. Aehnliche Geschwürsbildungen werden auch bei Variola im Larynx angetroffen. Taf. 27. Fig. I.

Bei dem chronischen Katarrh sehen wir eine Verdickung der ganzen Schleimhaut durch Infiltration derselben mit meist zu kleinen Gruppen vereinigten Rundzellen und durch Vermehrung der fixen Bindegewebselemente des stratum proprium. Die Schleimdrüsen sind vergrössert, manchmal ihre Ausführungsgänge durch Sekret verlegt, dadurch wird das über denselben gelegene Epithel etwas vorgewölbt, und die Schleimhaut

erhält infolge dessen in hochgradigen Fällen ein granuliertes Aussehen (laryngitis granulosa).

Die wichtigsten Veränderungen spielen sich bei den chronischen katarrhalischen Zuständen des Kehlkopfes in dessen Epithelauskleidung ab. An den Stellen, wo schon normaler Weise Pflasterepithel vorhanden ist (Epiglottisrand, Interarytaenoidregion und freier Stimmbandrand), erfährt dasselbe eine Vermehrung seiner Schichten und oftmals eine Verhornung seiner peripheren Lagen. Daneben treten Inseln von Plattenepithel auch an Stellen auf, die normal mit flimmerndem Cylinderepithel bekleidet sind (nach vorangegangener Desquamation desselben) fliessen zu grösseren Bezirken zusammen und stellen dann jene schon makroskopisch erkennbaren, weisslichen, gewöhnlich scharf umschriebenen Schleimhautverdickungen dar, welche als Pachydermia laryngis (Virchow) bezeichnet werden. Oftmals ist dann ein echter Papillarkörper unter diesen Epithelien nachweisbar, ja derselbe kann sogar eine ganz excessive Entwicklung durch Längenwachstum der gefässhaltigen Bindegewebspapillen erfahren und das gewucherte Epithel vor sich herdrängen, so dass warzenförmige Excrescenzen, unregelmässige Wulstungen und zerklüftete, polypöse Bildungen zu stande kommen. Ein grosser Teil der sogenannten Kehlkopfpolypen verdankt solchen chronisch katarrhalischen Zuständen seine Entstehung.

Taf. 27. Fig. II.

Eine besonders im kindlichen Alter häufige Erkrankung der oberen Respirationswege ist die croupöse und diphtheritische Entzündung. Das charakteristische Merkmal derselben ist die Ausbildung einer aus Fibrin bestehenden Pseudomembran, verbunden mit Gewebsnekrose im Bereich der Mucosa. Wird dieselbe auf die Schleimhautoberfläche abgesetzt, ist also leicht abziehbar und werden nur oberflächlichste Schleimhautschichten nekrotisch, so sprechen wir anatomisch von Croup, wird jedoch die fibrinöse Pseudomembran in das Schleimhautgewebe hinein abgesetzt, und betrifft die Nekrose tiefere Schleimhautschichten, so

haben wir es anatomisch mit einer ächten Diphtherie zu thun, mag dieselbe nun durch den Löffler'schen Bacillus oder durch Streptococcen oder durch chemische Agentien hervorgerufen sein.

In jedem der beiden Fälle zeigt die Fibrinmembran einen deutlich netzförmigen Bau. Zwischen die Balken des Fibrinnetzes sind Leukocyten und aus ihrem Zusammenhang getrennte, mehr oder weniger vollständig nekrotische Epithelien eingeschlossen. Beim Croup ist die Schleimhaut von dieser Fibrinmembran (deren Dicke ausserordentlich schwankt) nur überlagert, in allen ihren Schichten erhalten und deutlich erkennbar aber gewöhnlich stark diffus von Leukocyten durchsetzt, nur das oberflächliche Epithel pflegt der Nekrose anheimzufallen, wird aber nach Losstossung der Membran wieder ersetzt, ohne dass grössere Substanzverluste dabei entstehen. Bei der Diphtherie dagegen reicht die Fibrinausscheidung bis in die tieferen Schichten des stratum proprium herab, die dadurch verwischt erscheinen und bis in grosse Tiefe nekrotisch werden. Zwischen den Fibrinbalken sieht man kernlose Schollen von Epithelien. Die Drüsenausführungsgänge sind meist mit in die Membran einbezogen, so dass sich in den Drüsen das Sekret staut; bisweilen werden selbst diese von der Nekrose noch zum Teil mit betroffen. An der Grenze des nekrotischen Gewebes bildet sich nun ein immer dichter werdender Wall von Leukocyten aus, welcher die der Mortifikation geweihten Partien demarkiert. An seiner Stelle erfolgt die Losstossung des toten, von Fibrin durchsetzten Gewebes, und damit bildet sich ein tiefer Defekt, das diphtheritische Geschwür, dessen Heilung manchmal mit erheblichen narbigen Deformationen der Schleimhaut und gewöhnlich unter dauerndem Verlust der an dieser Stelle gelegenen Schleimdrüsen einhergeht.

Taf. 26. Fig. I u. II.

Die Tuberkulose des Larynx ist eine ungemein häufige Begleit- bezw. Folgeerscheinung der Lungentuberkulose. Weit seltener ist eine primäre Tuberkulose dieses Organs. Ungemein wechselnd wie ihr

## Tafel 28.

**Fig. I. Tuberkulose des Kehlkopfs.** (Uebersichtsbild.) Vergr. 16.
Das Epithel ist vollständig zerstört und fehlt in ganzer Ausdehnung. Die freie Oberfläche wird durch den Grund des tuberkulösen Geschwüres gebildet, welches dadurch entstanden ist, dass die Tuberkel von der Tunica propria der Mucosa und von der Submucosa ausgehend und sich koncentrisch vergrössernd das Epithel erreicht und durchbrochen haben. Teilweise liegt ihr käsiges Centrum, teilweise erst ihre zellreiche Peripherie frei am Geschwürsrand.

1. In der Tiefe der Submucosa liegender Tuberkel.
2. Schleimdrüsenreste.
3. Knorpel.

**Fig. II. Tuberkulose eines grossen Bronchus.** Vergr. 54.
Das Epithel ist zu Verlust gegangen.

1. Knorpel.
2. Schleimdrüsen mit stark infiltriertem interstitiellem Gewebe.
3. Tuberkel mit beg. Verkäsung des Centrums und zahlreiche Riesenzellen.
4. Stark gefüllte Blutgefässe bis an die Geschwürsoberoberfläche heranreichend.

---

makroskopisches Bild ist auch ihr histologischer Charakter. In den Anfangsstadien treffen wir kleine subepithelial, seltener submukös gelegene Knötchen, welche sich aus Rundzellen und epithelioiden Zellelementen zusammensetzen und manchmal das Epithel etwas vor sich her wölben. Mit ihrem zunehmenden Wachstum vergrössert sich die regelmässig in denselben auftretende centrale Nekrose, schliesslich confluieren mehrere benachbarte solche Knötchen, oder es wachsen auch solitär gelegene zu einer Grösse heran, dass sie nach der Schleimhautoberfläche durchbrechen, wobei ihr käsig nekrotisches Centrum abgestossen wird; so entstehen geschwürige Substanzverluste mit jenen bekannten buchtigen, überhängenden, für die Schleimhauttuberkulose so charakteristischen Rändern. Auch nach der Tiefe zu kann gleichzeitig die Ausbreitung der immer weiter verkäsenden Infiltrate fortschreiten, wodurch der Prozess oft auf das Perichondrium der Knorpel übergreift, dasselbe in grösserer Ausdehnung zerstörend, so dass der Knorpel freigelegt (P e r i c h o n d r i t i s t u b e r c u l o s a) oder

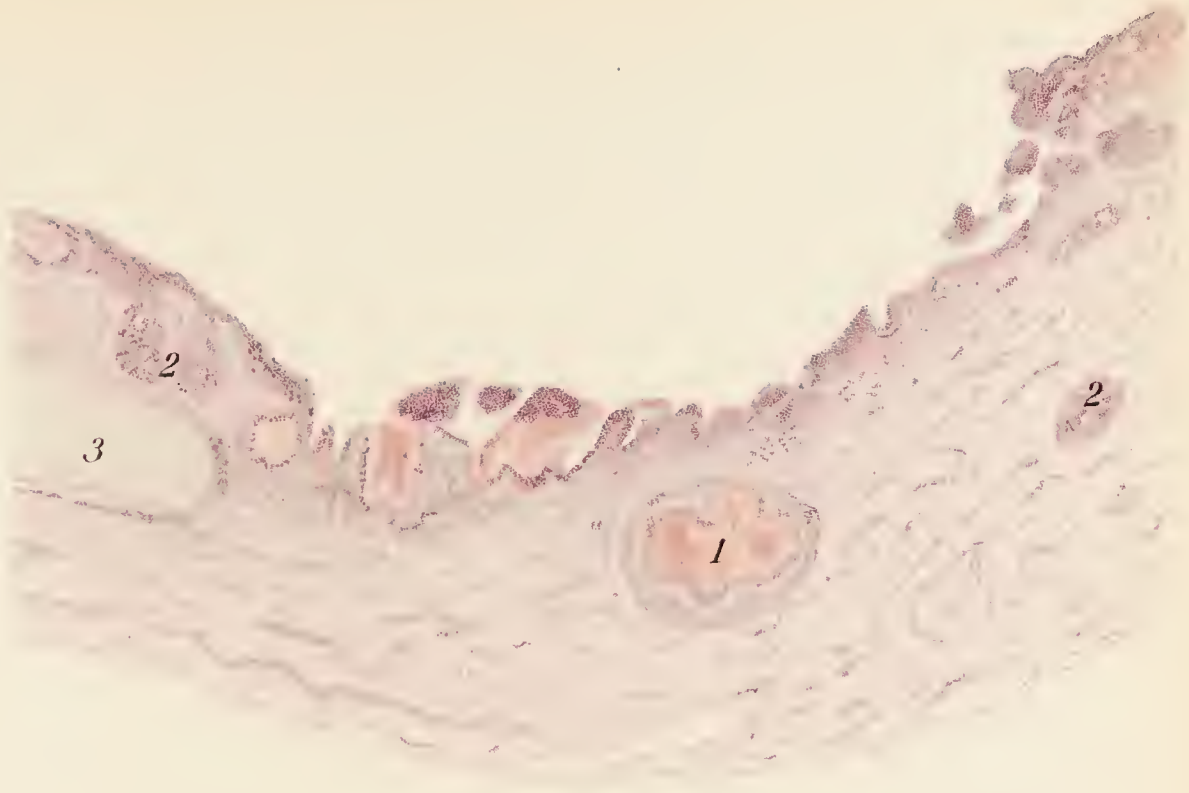


Fig. I.

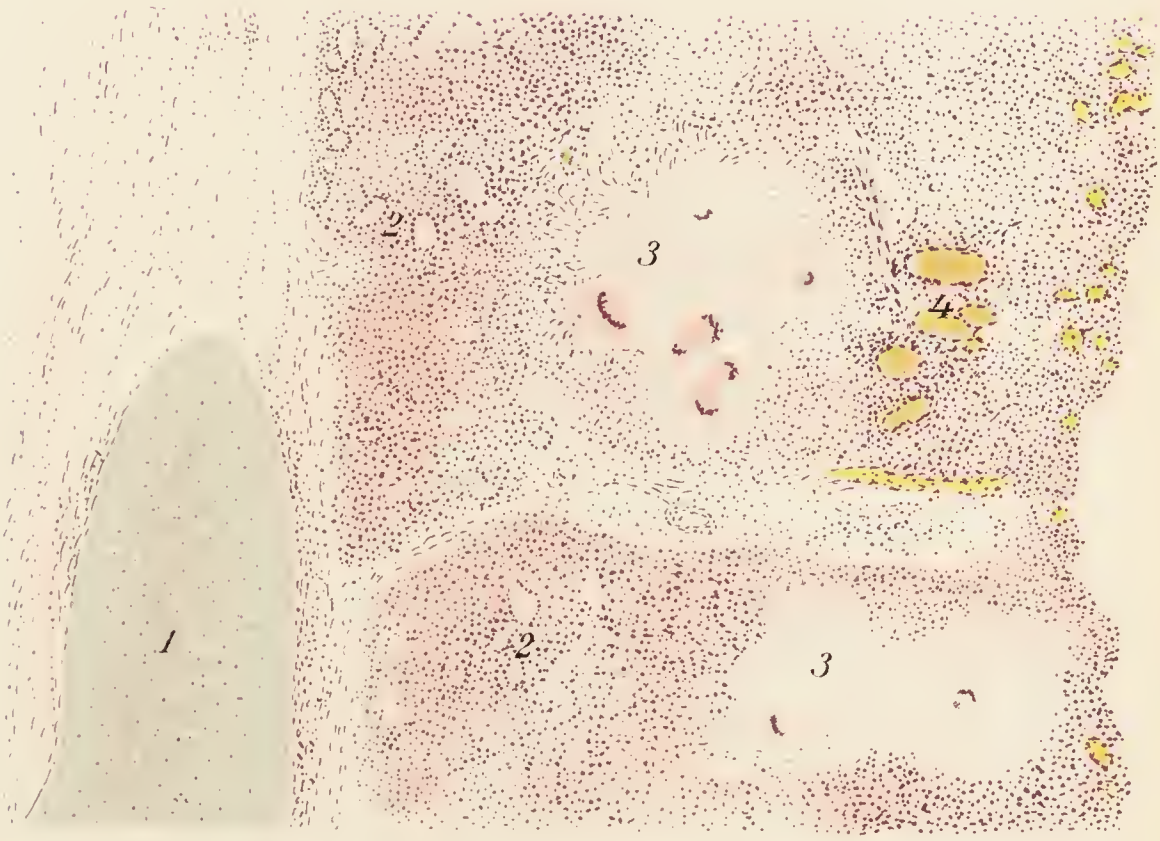


Fig. II.

Lith. Anst. F. Reichhold, München.

selbst in geringerer oder grösserer Ausdehnung nekrotisch exfoliiert wird.

Neben dieser gewöhnlich auftretenden ulcerösen Larynxtuberkulose gibt es gerade im Kehlkopf Formen, welche meist nur durch die mikroskopische Untersuchung als tuberkulöse Prozesse erkannt werden können, da sie nicht mit Knötchen und Geschwürsbildung, sondern mit der Ausbildung von oftmals ziemlich umfangreichen polypösen Excrescenzen einhergehen. Dieselben bestehen aus einem diffusen tuberkulösen Granulationsgewebe mit epithelioiden und Riesenzellen. Der Zerfall und damit die Geschwürsbildung kann an ihnen oft erst sehr spät eintreten (sogenannte polypöse Larynxtuberkulose).

Aehnlich wie die Tuberkulose gibt auch die Syphilis im Kehlkopf Veranlassung zur Entstehung von zerfallenden und dadurch zu Geschwürsbildung führenden Granulomen (Laryngitis gummosa), welche oft tiefgreifende Nekrose der Larynxwand herbeiführen und besonders häufig an der Epiglottis die Losstossung von grösseren Bezirken veranlassen. Durch Heilung und Vernarbung solcher luetischer Defekte entstehen gelegentlich ausgedehnte, bindegewebige Einlagerungen, Schrumpfungen und Verengerungen des Kehlkopfes und der Luftröhre.

Auch Lepra und Rotz führen im Kehlkopf zur Knötchenbildung und zu Ulcerationen, deren wahre Natur mikroskopisch durch den Nachweis der spezifischen Mikroorganismen erkannt wird.

## Trachea, Bronchien.

Die Erkrankungen der Trachea und der grösseren Bronchien schliessen sich bezüglich ihrer histologischen Einzelheiten enge denen des Larynx an. Erkrankungen der feineren und feinsten Bronchialzweige können nur im Zusammenhang mit denen des umgebenden Lungengewebes studiert werden.

Der akute Tracheal- und Bronchialkatarrh manifestiert sich durch Epitheldesquamation, Vergrösserung

## Tafel 29.

**Fig. I. Ektasie eines kleinen Bronchus.** Vergr. 10.
1 unregelmässig zackig erweitertes Lumen. Das Epithel, die ganze Mucosa und der grösste Teil der Submucosa zu Verlust gegangen; an einer Stelle (bei 2) noch ein kleines Stück Knorpel. Die Wand ist stark von Rundzellen infiltriert und von massenhaften, blutgefüllten Gefässen durchzogen (3). Aussen ein dichtfaseriges, von Kohlenpigment durchsetztes Bindegewebe (4).

**Fig. II. Aus der Wand einer Bronchiektasie.** (Detailbild vom vorigen.) Vergr. 127.
1. Lumen.
2. Knorpel.
3. Knorpelhöhlen, erweitert und von Leukocyten angefüllt.
4. Erweiterte und blutgefüllte Gefässe.

---

der Schleimdrüsen, starke Injektion der Gefässe und mehr oder minder hochgradige Durchsetzung des stratum proprium und des Epithels mit Leukocyten. Geht der Katarrh in ein chronisches Stadium über, so kann die durch diese Vorgänge bedingte Schleimhautschwellung bestehen bleiben, oft aber macht sie in den späteren Stadien den gegenteiligen Prozessen, einer Atrophie der Schleimhaut Platz. Das abgestossene Epithel geht auf grössere Strecken dauernd zu Verlust; stratum proprium und submucosa werden dünn, zellarm, straff bindegewebig und faserreich, die Drüsen schrumpfen und veröden zum Teil. (Mikroskopisch ist eine solche Schleimhaut blass, dünn, fest an der knorpeligen Unterlage anhaftend und von einzelnen vorspringenden Leisten durchzogen.) Sehr gewöhnlich bleibt die chronische Entzündung der Bronchien nicht auf deren Schleimhaut beschränkt, sondern setzt sich circulär auf das umgebende Gewebe fort. Die Gefässe der submucosa und des äusserlich an den Knorpeln angrenzenden Bindegewebes und der Muskellage sind stark dilatiert und gefüllt und allenthalben von Rundzellen vom Typus der Lymphocyten und Leukocyten durchsetzt. Die elastischen Fasern und die Muskelfasern können hiedurch sehr auseinandergedrängt werden, die Leukocyten dringen weiterhin durch das Perichondrium in die Knorpel vor, deren

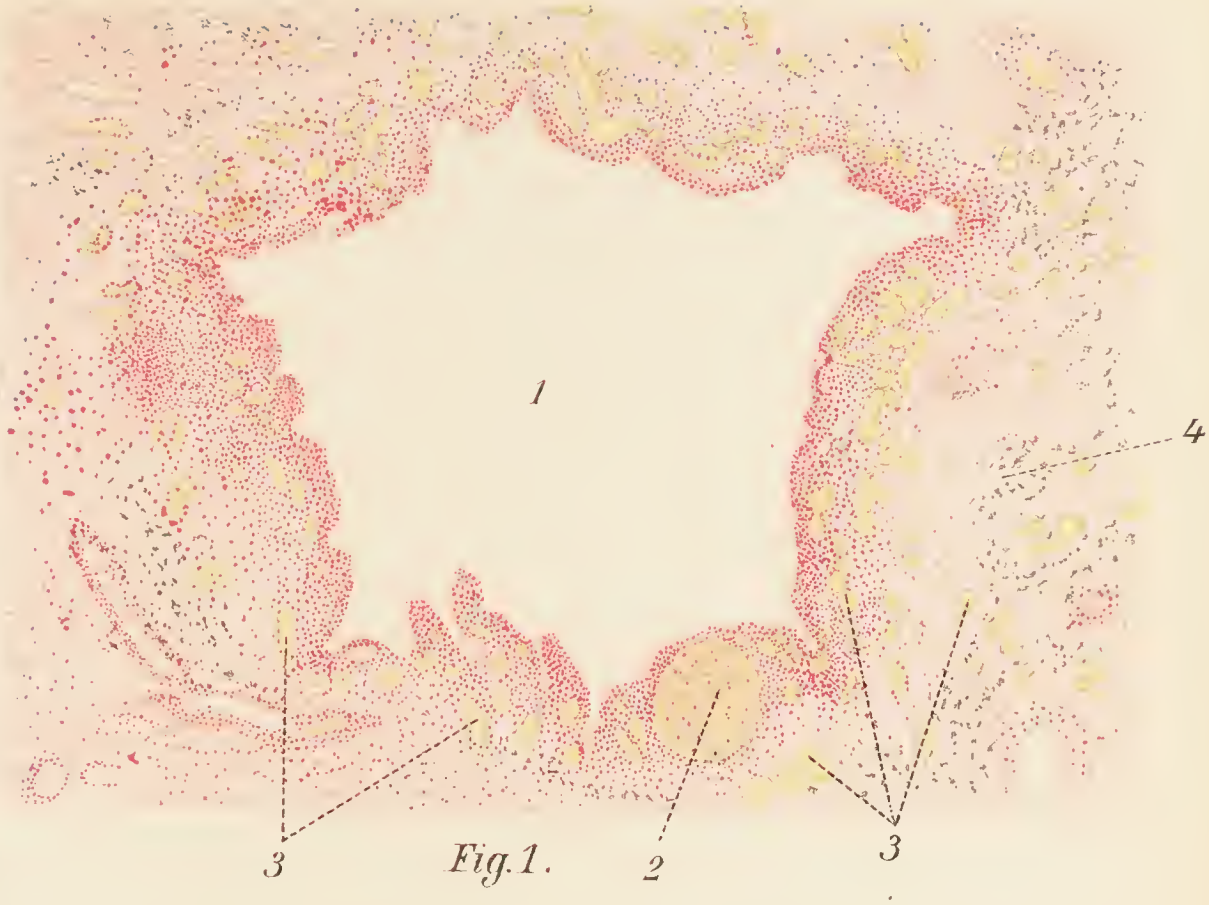


Fig. 1.

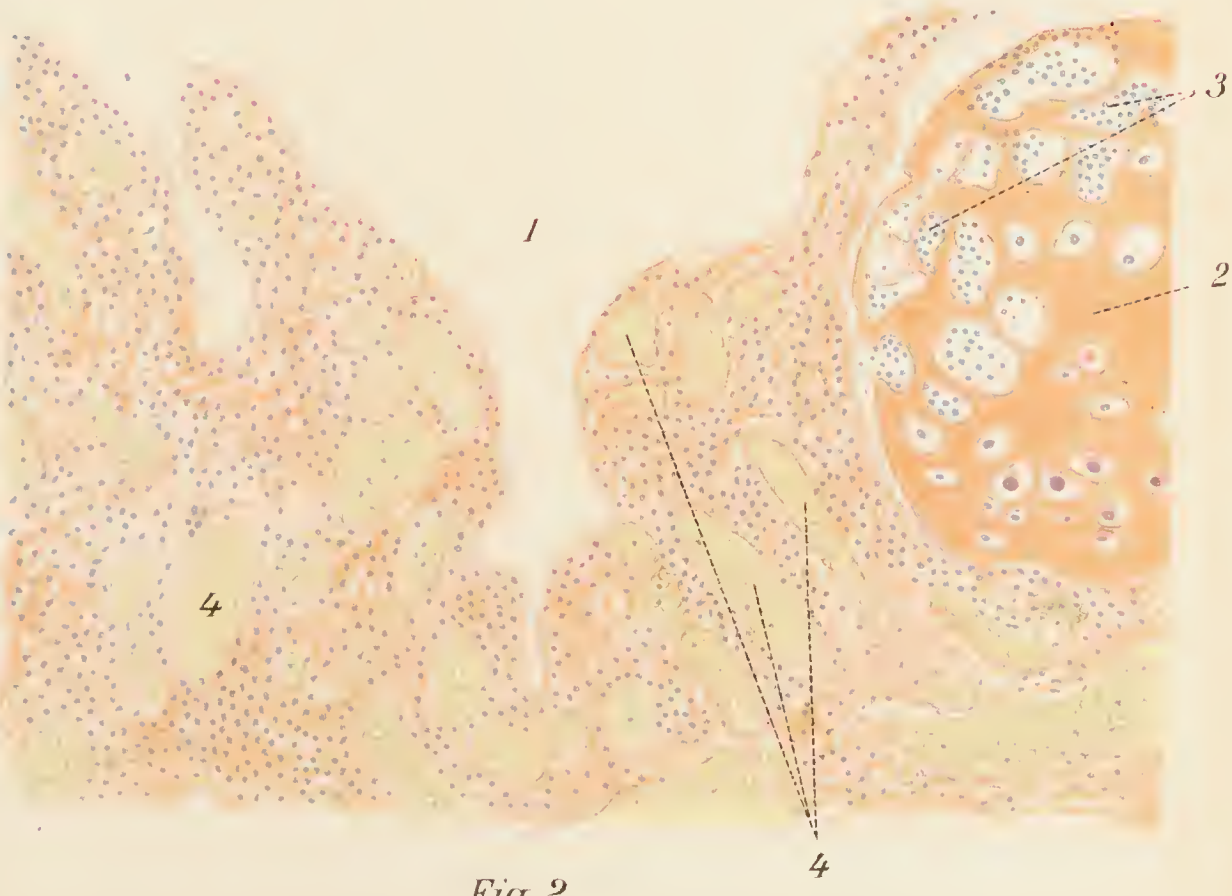


Fig. 2.

Lith. Anst. F. Reichhold, München.

Grundsubstanz arrodiert und resorbiert wird. Schliesslich werden auch die Knorpelhöhlen von den Eiterkörperchen eröffnet und erfüllt und die Knorpelzellen gehen zu Grunde (Peribronchitis). Durch diese Vorgänge und durch das die entzündliche Hyperämie begleitende Oedem wird die ganze Wand erweicht und nachgiebig. Tritt nun dazu eine Behinderung in dem Abfluss des Sekretes oder herrscht wie dies bei Hustenstössen der Fall ist, ein stärkerer positiver Druck im Bronchiallumen, so kommt es zu einer über grössere oder kleinere Strecken ausgebreiteten Erweiterung desselben mit dauernder Dehnung der Wand zur Bronchiectasie. Taf. 29. Fig. I u. II.

Oftmals geht die Schleimhaut in solchen Erweiterungen völlig zu Grunde und das Lumen wird nur von einem stark infiltrierten und von massenhaften, dilatierten, dünnwandigen Gefässen durchsetzten Bindegewebe gebildet; die Continuität der Muskelschicht ist aufgehoben. Ebenso sind die Knorpel nicht mehr als Ringe oder Halbringe vorhanden, sondern wir finden nur mehr inselförmige Rudimente derselben. In den späteren Stadien kann es dann wieder zu einer Abnahme der Gefässe und des Zellreichtums in dem Bindegewebe kommen, so dass schliesslich das rundlich oder ganz unregelmässig erweiterte Lumen von einem straffnarbigen Bindegewebe begrenzt wird.

## Lunge.

Die immer feiner werdenden dendritisch verzweigten Bronchien verlieren in ihrer Wand die Knorpel und die Schleimdrüsen; das cylindrische Flimmerepithel wird allmählich niedrig, polyedrisch und stark granuliert, unter demselben liegt ein ganz schwaches stratum proprium und eine cirkuläre Schicht von glatten Muskelfasern; nach aussen schliesst sich hieran ein lockeres, gefässhaltiges Bindegewebe mit zahlreich elastischen Fasern.

So sind die feinsten Bronchien die Endbronchien oder Bronchioli respiratorii gebaut. Hieran setzt sich ein enges, kurzes, röhrenförmiges Stück, der Alveolargang an, welcher ohne scharfe Grenze übergeht in einen distalwärts sich trichterförmig erweiternden Abschnitt das Infundibulum.

Dieses Infundibulum ist nun mit zahlreichen Ausstülpungen und Ausbuchtungen seiner Wandung besetzt, welche im Allgemeinen eine halbhohlkugelförmige Gestalt haben und als Alveolen

## Tafel 30.

**Fig. I. Struma colloides.** Vergr. 56.
Die Drüsenlumina (1) sind erweitert und von vermehrter, homogener (hier licht rot gefärbter) Colloidmasse ausgefüllt.
Das Epithel (2) teilweise etwas abgeplattet.
Die Bindegewebssepten sind verbreitert.

**Fig. II. Struma parenchymatosa mit hyaliner Degeneration der Zwischensubstanz.** Vergr. 70.
1. Mit Colloid z. T. erfüllte erweiterte Drüsenlumina.
2. Epithel derselben.
3. Hyalin entartetes, kernloses Bindegewebe.

## Tafel 31.

**Fig. I. Foetale Atelectase der Lunge.** Vergr. 70.
Die Alveolarwände sind noch dicht aneinander gelegt, die Alveolen nicht entfaltet. Das Gewebe erscheint daher bedeutend kernreicher als lufthaltiges Lungengewebe.
1. Bronchiolen.
2. Infundibula.
3. Pleura.

**Fig. II. Compressionsatelectase der Lunge bei serofibrinöser Pleuritis.** Vergr. 70. Färbung der elastischen Fasern.
Die Alveolarwände resp. die in denselben verlaufenden elastischen Fasern erscheinen einander genähert, zusammengedrückt, besonders in den peripheren Partien.
1. Pleura durch entzündliche Einlagerungen verdickt.

---

oder Lungenbläschen bezeichnet werden. Mit dem Infundibulum stehen die Alveolen also in breiter, offener Verbindung, aber auch untereinander communicieren dieselben durch ganz feine Wandlücken, die sogenannten Cohn'schen Stigmen. Im Infundibulum und in den Alveolen treten neben den kleinen polyedrischen noch neue Elemente als Wandbelag hinzu, namentlich grosse, polygonale, äusserst dünne, platte, helle Zellschüppchen. Sie sind zum Teil kernlos und liegen ohne jede Zwischenschicht den Gefässkapillaren auf, welche die Alveolen in Form feiner Netze umspinnen. Im ausgedehnten Zustand der Lunge finden sich zwischen ihnen ganz feine Oeffnungen, Stomata, welche eine Verbindung der Alveolarlumina mit den feinsten in der Wand verlaufenden Lymphbahnen darstellen. Durch die Stomata haben wir uns das Zustandekommen des Transportes inspirierter feiner corpusculärer Elemente ins Lymphgefässsystem zu denken. Reste der glatten Muskelschicht lassen sich von den Bronchioli respiratorii bis auf die Wand der Infundibula verfolgen, niemals aber besitzt die Alveolarwand Muskelzellen. Ihr Gerüst besteht aus einem dichten Netz von elastischen Fasern, die sich kontinuierlich von den Endbronchien her fortsetzen und aus einer überaus zarten Bindegewebsfaserlage mit sternförmigen Zellen.

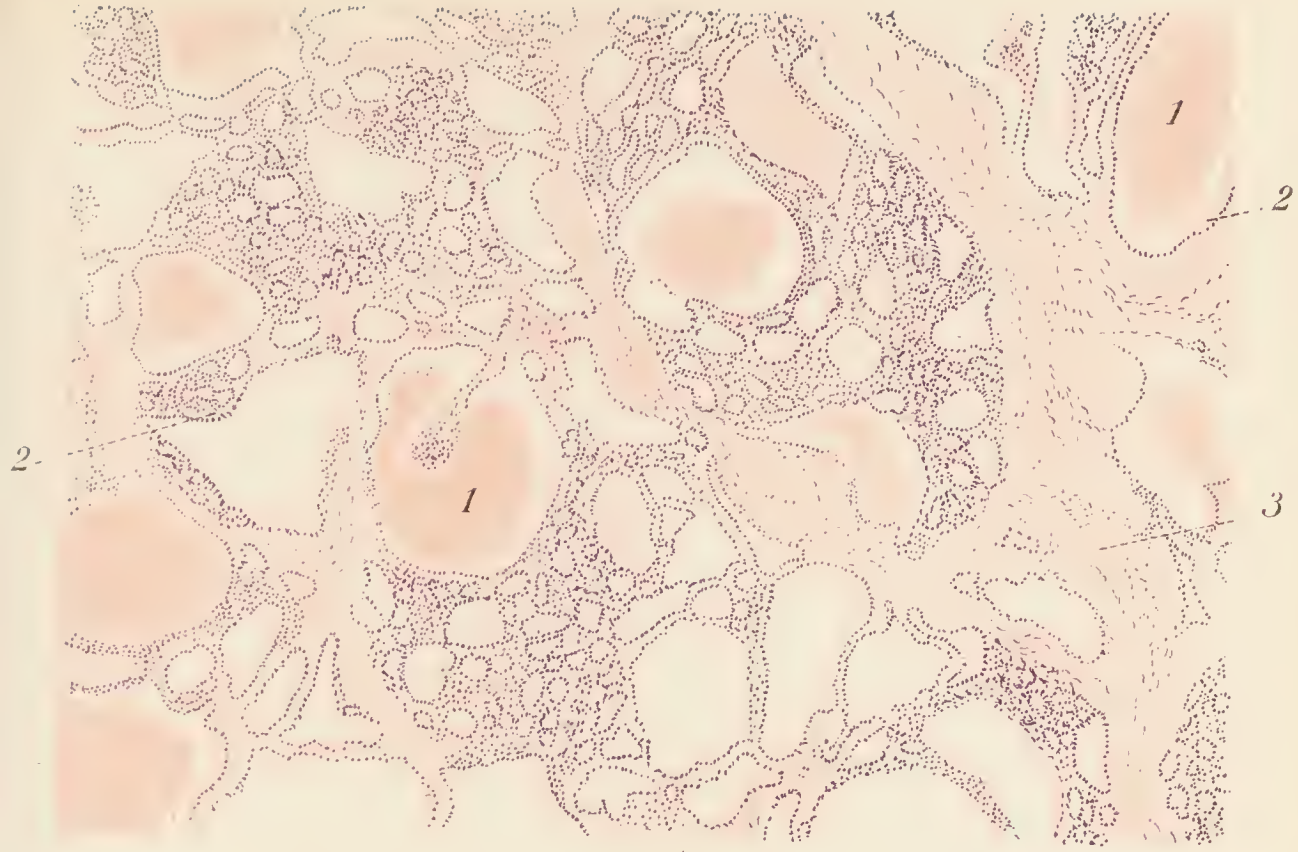


Fig. 1.

Fig. 2.

Fig. I.

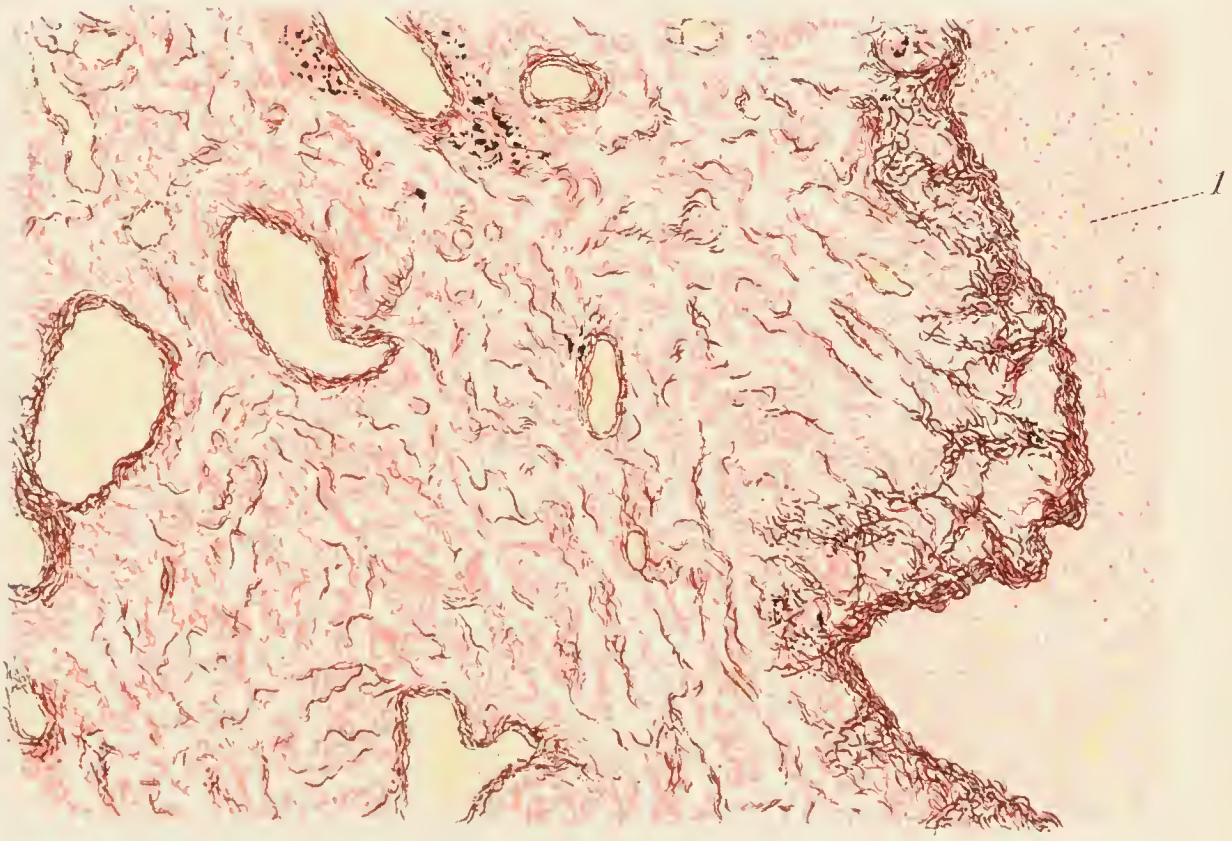


Fig. II.

Lith. Anst F. Reichhold, München.

Die einem gemeinsamen Endbrochus zugehörigen Infundibula mit ihren Alveolen werden von einer dichteren Schicht von Bindegewebe umgeben, welches sich proximalwärts in das adventitielle Bindegewebe der grösseren Bronchialstämme, distalwärts in die bindegewebige Lage der Pleura pulmonalis fortsetzt. Auf diese Weise entstehen von einander abgegrenzte pyramidenförmige Bezirke, deren Basis der Lungenpleura, deren Spitze dem Lungenhilus zugekehrt ist; sie heissen lobuli, Lungenläppchen. Besonders an Lungen von Kindern und an stark pigmentierten Lungen ist die Zeichnung dieser Läppchen schon makroskopisch deutlich erkennbar. Die aus den Verzweigungen der arteria pulmonalis hervorgehenden und die Alveolen korbförmig umgebenden Capillarnetze stehen vielfach in Anastomose mit den aus der Arteria bronchialis hervorgehenden Capillaren.

Normaler Weise enthalten sämtliche Alveolen der Lunge von dem ersten Atemzuge nach der Geburt an Luft. Unter pathologischen Umständen kann dieser Luftgehalt verdrängt sein entweder dadurch, dass die Alveolarwandungen zusammensinken und sich aneinanderlegen, oder dadurch, dass andere Substanzen das Alveolarlumen ausfüllen.

Den ersteren Zustand bezeichnet man als Atelektase.[1])

Ihr physiologisches Vorbild hat die Atelektase der Lunge in deren fötalem Zustand. Beim Fötus dringt keine Luft in die Alveolen ein, sie sind daher nicht ausgedehnt, ihre Wandungen liegen eng aneinander; die Alveolarepithelien sind hier sämtlich kernhaltig, hoch, die dünnen kernlosen für den ungehinderten Gasaustausch sehr geeigneten Plättchen fehlen noch. Auch mikroskopisch macht das Organ einen nahezu kompakten Eindruck. Die wenigen vorhandenen Hohlräume entsprechen den Lumina der Bronchien und Bronchiolen, selbst die Infundibula sind kaum als Hohlräume angedeutet. Taf. 31. Fig. 1.

Unter verschiedenen pathologischen Verhältnissen kann das Organ ganz oder teilweise die gleiche Beschaffenheit annehmen wie im Fötalleben. Am häufigsten ist dies der Fall, wenn auf einen Lungenlappen oder einen Teil eines solchen von aussen her ein Druck einwirkt,

[1]) von α (privativum) τέλος und ἐκτείνω = am Ende nicht ausdehnen.

## Tafel 32.

**Fig. I. Anthracosis der Lunge.** Vergr. 100.
In das durch Bindegewebsneubildung stark indurierte Lungengewebe erscheinen sternförmige Haufen von feinkörnigem schwarzem Pigment, inhalierte Kohlepartikelchen, eingelagert.

**Fig. II. Siderosis der Lunge.** (Rote Eisenlunge.) Vergr. 330.
Das Lungengewebe ist mit enormen Massen von Eisenstaubpartikelchen überladen, welche zumeist in den stark verbreiterten Alveolarwänden in Zellen eingeschlossen liegen, deren Kerne verdeckt sind. Zwischen den Pigmentzellen faseriges, wenige Kerne enthaltendes Bindegewebe. Alveolen z. T. dadurch komprimiert. In den erhaltenen Alveolen das Epithel gewuchert, „atypisch", von kubischer Gestalt.

---

z. B. durch Tumoren, durch Exsudate, oder Transsudate, Vergrösserung benachbarter Organe etc. Sehr oft sind die unteren scharfen Ränder der Unterlappen bei Zwerchfellhochstand in die sogen. Complementärräume gleichsam eingeklemmt und dadurch luftleer. Man bezeichnet eine derartige Atelektase als Compressionsatelektase zur Unterscheidung von einer anderen gleichfalls häufig vorkommenden Form, der Resorptions- oder Kollapsatelektase. Wird nämlich der zuführende grössere Bronchialast eines Lungenteils verlegt, z. B. durch Fremdkörper, Secretpfröpfe etc., so fällt das in dem betreffenden Lungenabschnitt eingeschlossene und von der Kommunikation mit der Aussenluft abgeschlossene Luftquantum der Resorption anheim. Infolgedessen kollabieren die Alveolarwände des betreffenden Bezirkes, da der Druck der Luft nun nicht mehr auf ihnen lastet, und die Alveolarlumina verschwinden.

Bei Ausführung der Elastinfärbung sieht man an derartigen Präparaten die elastischen Fasern in den Alveolar-
Taf. 31. Fig. 11. wänden und damit die letzteren selbst vielfach eingeknickt, wie zerknittert und dicht aneinander gelegt, die Capillaren sind bei der Compressionsatelektase im Gegensatz zur fötalen Atelektase zumeist blutleer und nur wenig sichtbar, bei der Resorptionsatelektase nicht selten stärker gefüllt als in der Umgebung. Dringt in einen solchen durch Compression oder Resorption atelektatisch gewor-



Fig. I.

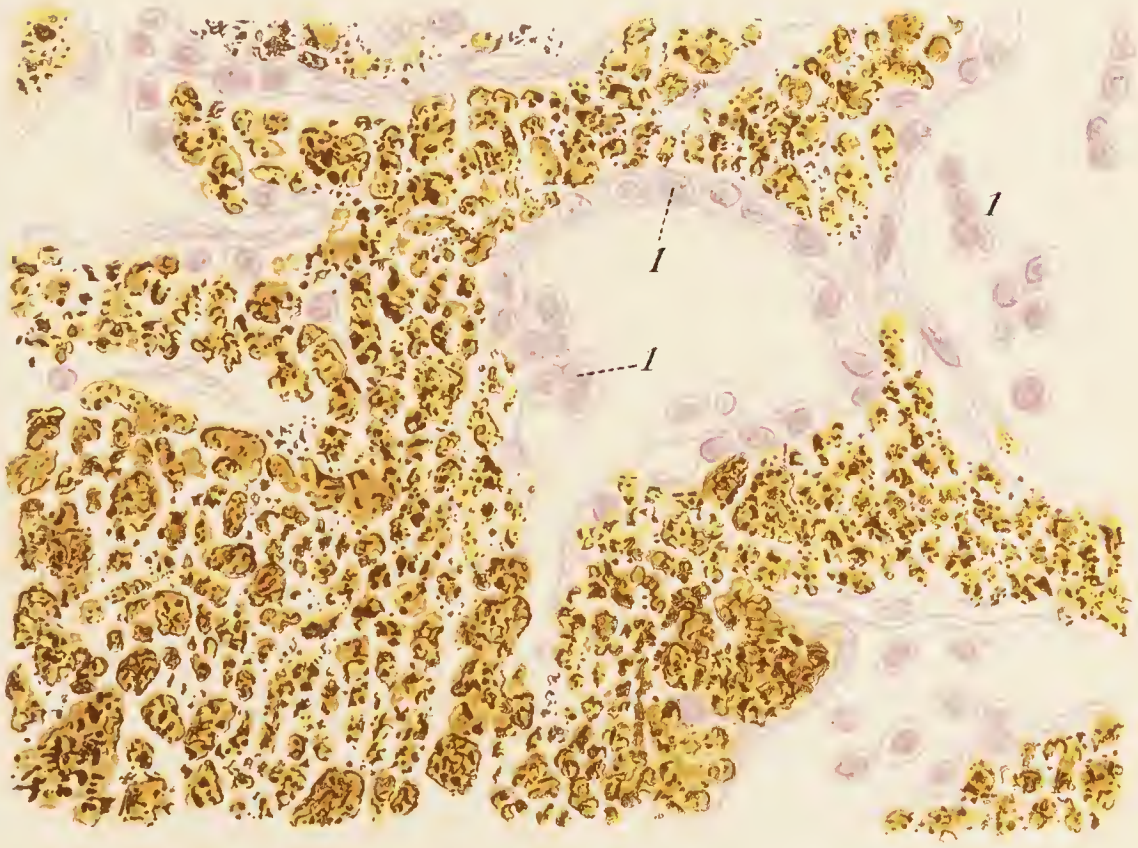


Fig. II.

Lith. Anst. F. Reichhold, München.

denen Lungenabschnitt nach Beseitigung des Hindernisses wieder Luft ein, so richten sich die Alveolarwände wieder auf, ihre Knickungen werden ausgeglichen und damit ist der Normalzustand wieder hergestellt. Aber dies ist nur möglich, wenn der Wiedereintritt der Luft innerhalb einer gewissen Frist erfolgt. Dauert der Zustand der Atelektase längere Zeit, so treten Verklebungen der zusammengefalteten Alveolarsepta ein, welche mit Absterben des Alveolarepithels beginnen und durch Wucherungszustände des Lungenbindegewebes herbeigeführt werden, so dass hiedurch schwielige, dauernd für die Luft unzugängliche Einlagerungen entstehen. Liegt der atelektatische Herd in einer peripheren Lungenpartie, so beteiligt sich die Pleura resp. das subpleurale Bindegewebe in hervorragender Weise an der Wucherung. In den Capillaren kommt es häufig zu Stauung und Stase, zu Zerreissungen und Blutaustritten in das verdichtete Gewebe, welche später Pigmentablagerungen in diesen Bezirken zur Folge haben.

Sehr gewöhnlich, namentlich wenn die Resorptionsatelektase durch Bronchitis bedingt ist (besonders bei Kindern) ist dieselbe nur ein Vorstadium von entzündlichen Prozessen, die dann von der Wand der Bronchien her, auf das luftleer gewordene Lungengewebe übergreifen (siehe unter Peribronchitis und unter Lobulärpneumonie).

Den gegenteiligen Zustand der Atelektase stellt das Emphysem der Lungen dar (von ἐμφυσάω = aufblähen). Wir verstehen darunter jede Vermehrung des Luftgehaltes der Lunge. In akuter Weise entsteht oft (z. B. bei starken Hustenstössen, forcierter Inspiration, namentlich bei Kindern) ein Einreissen luftführender Räume und dann tritt Luft in die Interlobularsepten, sowie unter die Pleura aus; man bezeichnet diesen Zustand, der histologisch sonst ohne Interesse ist, als interstitielles oder intervesiculäres bezw. subpleurales Emphysem.

Histologisch wichtiger ist das substantielle oder vesiculäre Emphysem, welches in einer Erweiterung der normal luftführenden Hohlräume der Lunge unter gleichzeitigem Schwund ihrer Wandungen besteht und damit

## Tafel 33.

**Fig. I. Emphysem der Lunge.** Vergr. 40.
Die Alveolarräume sehr stark erweitert, die Alveolarsepten ausserordentlich dünn, zellarm, vielfach eingerissen, so dass mehrere Alveolen breit miteinander communicieren.
1. Interlobularseptum.
2. Annähernd noch normale Alveolen.
3. Erweiterte und ineinander konfluierte Alveolen.

**Fig. II. Emphysem der Lunge.** Zwei Alveolen, deren Scheidewand äusserst dünn und kernarm geworden ist, in der Mitte im Begriff durchzureissen. Vergr. 340.

**Fig. III. Emphysem der Lunge,** aus einem injizierten Präparat. Vergr. 54.

---

eine scheinbare Volumszunahme des ganzen Organes herbeiführt. Wohl zu unterscheiden hievon ist die im höheren Alter fast regelmässig in schwererem oder leichterem Grade eintretende Atrophie der Lunge, welche histologisch allerdings vom substantiellen Emphysem kaum zu trennen ist. — Die Alveolen flachen sich zunächst ab, die leistenförmigen Vorsprünge ihrer Wandungen ins Infundibularlumen werden niedriger, letzteres dadurch erweitert. Die Alveolarsepten werden durch den vermehrten auf ihnen lastenden Luftdruck gedehnt, gestreckt und verdünnt. Am meisten kommt diese Dehnung natürlich zum Ausdruck an denjenigen Stellen, wo schon normaler Weise feine Lücken in der Wandung sind; die Cohn'schen Stigmen zeigen daher mehr oder minder weite Dehiscenz und auf dickeren Schnitten, in denen man grössere Strecken der Alveolarwand der Fläche nach übersieht, erkennt man rundliche oder ovale Löcher in derselben. Durch immer weitere Dehnung der Alveolen kommt es zu einem Confluieren derselben mit den Infundibularräumen auf grössere Strecken und durch zunehmende Rarefikation des Lungengewebes unter Schwund der elastischen Fasern und der Gefässe zur Entstehung von grösseren blasigen sehr dünnwandigen Hohlräumen, welche unter Umständen Erbsen-, ja selbst Wallnussgrösse erreichen oder selbst übersteigen können. (Emphysema bullosum.) Die normaler Weise stets leicht geschlängelt oder gekrümmt erscheinenden elastischen Fasern werden

Taf. 33. Fig. I, II u. III.

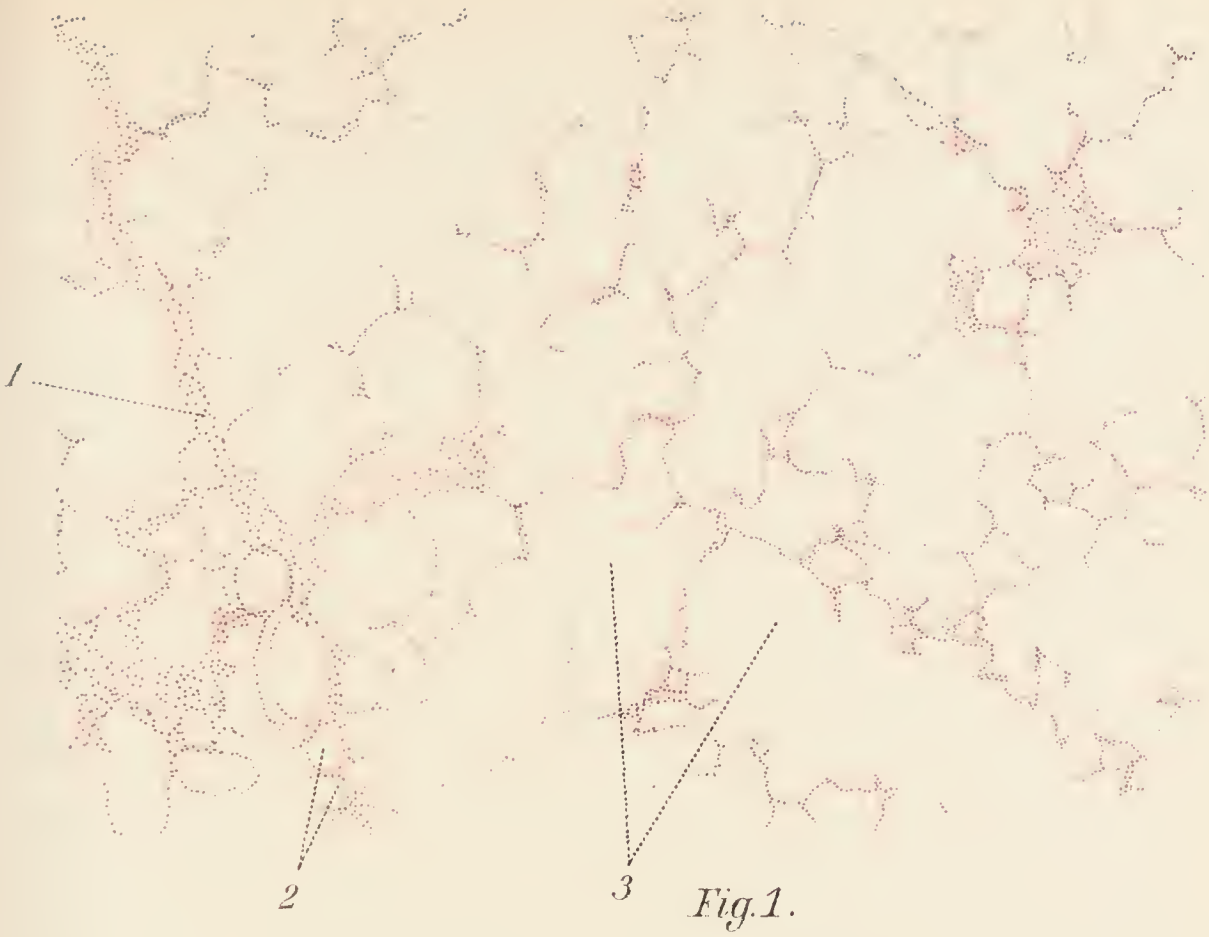


Fig. 1.

Fig. 2.

Fig. 3.

Lith. Anst. F. Reichhold, München.

gestreckt, weichen auseinander und reissen schliesslich ein. Nicht anders ergeht es den in der Alveolar- bezw. Infundibularwand verlaufenden capillären Blutgefässen. Ihr Lumen wird durch die starke Dehnung immer enger, schliesslich legen sich die Wandungen auf einzelnen Strecken ganz aneinander, so dass ein solides Fädchen entsteht, welches schliesslich durchreisst und als Stumpf noch in das erweiterte Lumen einragend angetroffen werden kann. An injizierten Präparaten findet man derartige obliterierte oder in ihrer Continuität ganz gestörte Gefässrudimente besonders deutlich. In hohen Graden von Emphysem macht sich auch an den kleineren Arterien und Venen eine derartige Obliteration mit nachfolgendem Schwund der Wand bemerkbar. Natürlich gehen auch die Epithelien der Alveolarwände zu Grunde und zwar verfallen dieselben durch Fettdegeneration einer allmählichen Auflösung.

Gewöhnlich ist die emphysematisch geblähte Lungenpartie weniger stark von Pigment durchsetzt als die normale. Es hat dies seinen Grund einmal in dem weiteren Auseinanderliegen der Pigmentschollen in dem erweiterten Gewebe, wodurch ein makroskopisch helleres Aussehen resultiert und zweitens in der Resorption des ursprünglich in Alveolar- oder Blutgefässepithelien eingeschlossenen Pigments, welches durch den fettigen Zerfall derselben wieder frei wird.

## Circulationsstörungen.

Bei dauernder Behinderung des venösen Blutabflusses aus der Lunge nach dem linken Vorhof namentlich durch Insufficienz und Stenose der Mitralklappen kommt es zu Stauungshyperämie des Organes und in der Folge zu einer Vermehrung seiner Konsistenz durch Bindegewebszunahme. Da durch Ablagerung von Blutpigment gleichzeitig eine Braunfärbung des Gewebes einzutreten pflegt, so bezeichnet man diesen Zustand als braune Induration.

Die in den Alveolarwandungen verlaufenden Capillaren werden durch Rückstauung aus den Venen hoch-

## Tafel 34.

**Fig. I. Braune Induration der Lunge.** Vergr. 130.
Alveolarsepten stark verbreitert durch neugebildetes, um die Gefässe herum angeordnetes Bindegewebe. Teils innerhalb der Alveolarsepten, z. T. im Alveolarlumen grosse, runde mit amorphem, körnigem Blutpigment beladene Zellen (sogen. „Herzfehlerzellen“).

**Fig. II. Stauungslunge.** Vergr. 250.
1. Ektatische, strotzend mit Blut gefüllte Gefässe.
2. Stark gefüllte, geschlängelte Capillaren.
3. Alveolarlumen.
4. Vermehrtes interlobuläres Bindegewebe.
5. Z. T. mit Blutpigment beladene im Alveolarlumen liegende Zellen.
6. Amorphes, freies Blutpigment.

---

gradig mit Blut gefüllt, legen sich deshalb in Windungen und springen stark geschlängelt oftmals buckelförmig in das Alveolarlumen hinein vor, indem sie dasselbe gleichzeitig verengen und so die respiratorische Oberfläche verkleinern. Durch den vermehrten auf ihren Wandungsn lastenden Druck kommt es zu einer reichlichen Diapedesis von roten (und auch entsprechend vielen weissen) Blutkörperchen, gelegentlich auch wohl zu kleinen Gefässzerreissungen. Das Blut wird einerseits in das Alveolarlumen, anderseits in das Gewebe der Alveolarsepten ergossen und macht hier alle diejenigen Veränderungen durch, welche aus der Gefässwand ausgetretene rote Blutkörperchen überhaupt erleiden. (Vergl. allg. T. „Pigment“.) Zunächst werden dieselben in Zellen aufgenommen und zwar sowohl in desquamierte Alveolarepithelien (im Alveolarlumen) als in Wanderzellen (Lympho- und Leucocyten) und in Abkömmlinge der unter dem Reiz der Blutung sich teilenden fixen Bindegewebszellen der Alveolarwand. Wir finden dann im Alveolarlumen und in der Alveolarwand gelbliche und bräunliche Pigmentschollen in diese Zellen eingeschlossen. Aus den ersteren werden die pigmenthaltigen Zellen zum Teil wieder entfernt und erscheinen dann als sogenannte „Herzfehlerzellen“ im Sputum.

Taf. 34. Fig. I u. II.

Die Alveolarwand erfährt durch die Pigmenteinlagerung und die dadurch bedingte vermehrte Zell-

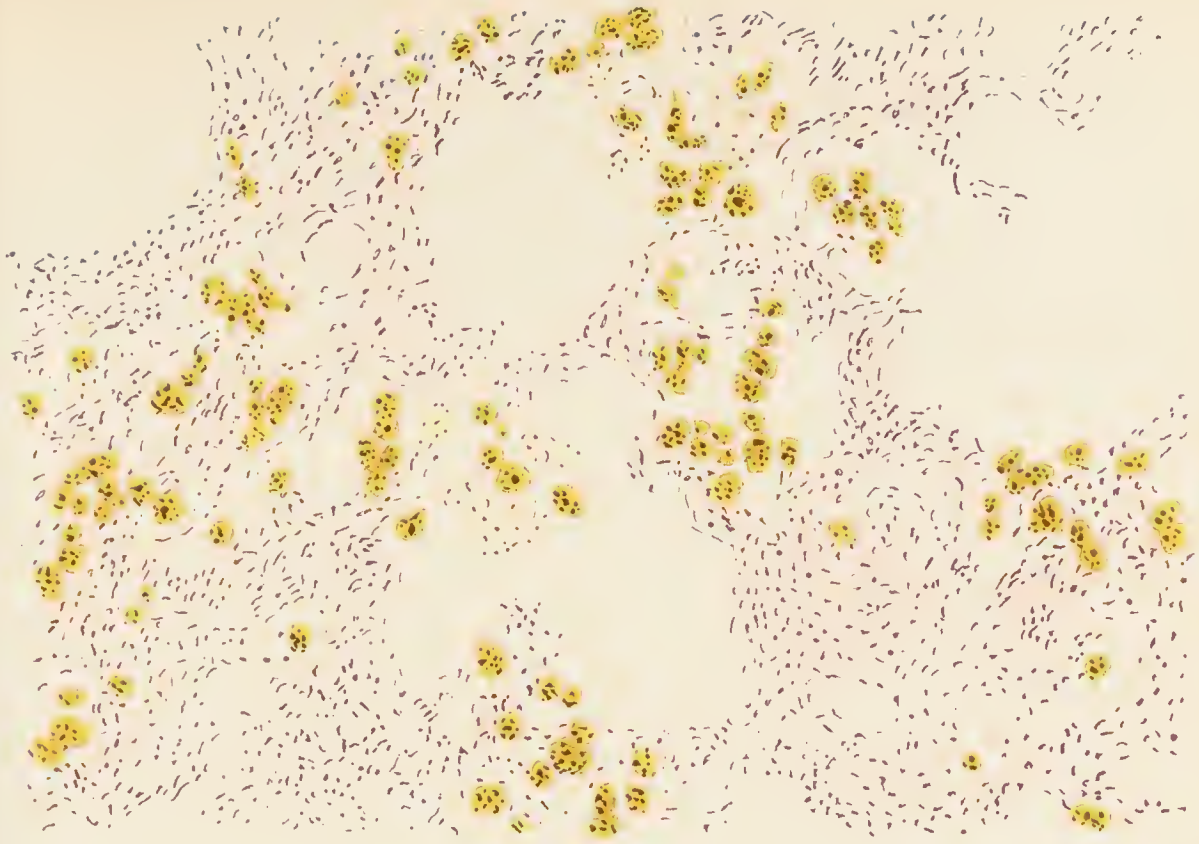

*Fig. I.*

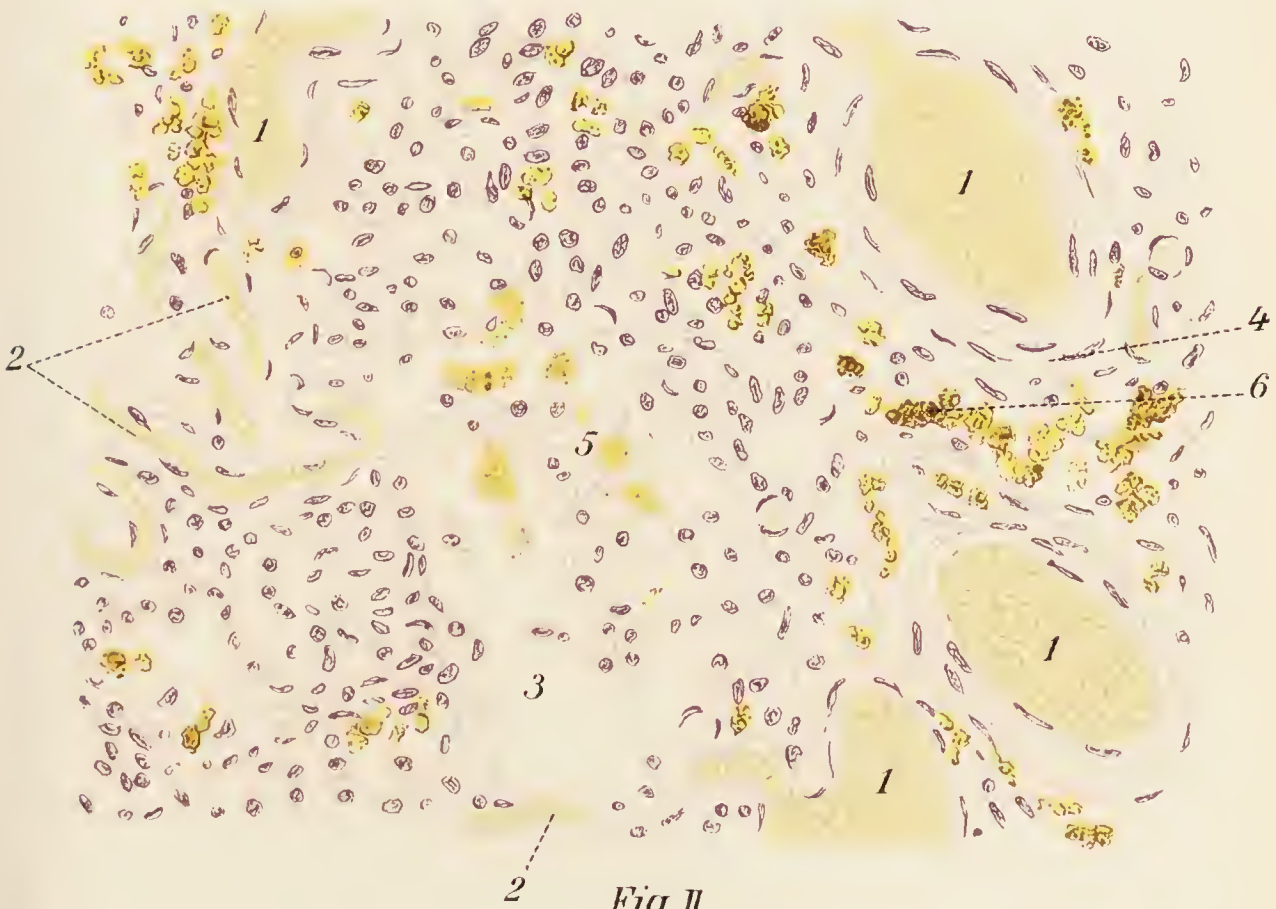


*Fig. II.*

*Lith. Anst. F. Reichhold, München.*

bildung eine Verdickung und Vermehrung ihrer Consistenz, die Elastizität des Gewebes wird vermindert, die respiratorische Oberfläche durch Kompression der Alveolen dauernd beeinträchtigt. Manchmal werden grössere Alveolarbezirke durch die pigmenthaltigen Zellen förmlich ausgefüllt, so dass dieselben das Bild katarrhalischer Entzündung bieten können (s. u.). Neben dem Blutpigment ist häufig auch anthrakotisches Pigment in den Zellen abgelagert. Es lässt sich durch seine schwarze Farbe unschwer unterscheiden. Durch Zerfall der Zellen wird das Pigment nachmals oft wieder frei und wir treffen dann namentlich in den verdickten Alveolarsepten sowie im peribronchialen und perivasculären Bindegewebe in die Lymphspalten reihenförmig abgelagerte, amorphe Hämatoidinschollen. (Krystallisiertes Haematoidin ist in den Lungen sehr selten).

In den hochgradigsten Fällen von chronischer venöser Stauung kommt es zuweilen in gewissen Capillargebieten zu einer vollständigen Stase. Die Blutkörperchen machen dann intravasculär die Pigmentmetamorphose durch und man findet in solchen Fällen die erweiterten Capillarlumina, sowie manchmal auch kleine Arterien mit scholligem, zum Teil in Zellen eingeschlossenem Pigment ausgestopft. Derartig verlegte Gefässbezirke werden dadurch unwegsam.

Nicht zu verwechseln mit der venösen Blutstauung ist die Hyperämie, welche sich agonal bei stark sinkender Herzkraft in den hinteren und unteren Partien der Lungenlappen ausbildet und als Hypostase bezeichnet wird. Hier haben wir ebenfalls Erweiterung der Gefässe und Durchtritt von Blutkörperchen in das alveolare Gewebe. Kommen dazu noch entzündliche Erscheinungen, so bezeichnet man den Prozess als marantische Splenisation (s. u.).

Ebenfalls die Folge einer venösen Stauung, die häufig erst während der Agonie eintritt, ist das Oedem der Lunge. Es kann sich in akuter oder mehr chronischer Weise entwickeln, zuweilen ist es Begleiterscheinung von entzündlichen Veränderungen in benachbarten

Taf. 36. Fig. I.

## Tafel 35.

**Fig. I. Randzone eines haemorrhagischen Infarktes der Lunge.** Vergr. 40.

1. Lungengewebe mit noch erhaltenen Alveolen.
2. Comprimiertes luftleeres Lungengewebe.
3. Infarciertes Lungengewebe, vollständig mit ausgetretenen roten Blutkörperchen überladen. Die Kerne in diesem Bezirk nur mehr schlecht färbbar, z. T. schon nekrotisch.

**Fig. II. Fettembolie der Lunge bei Fraktur eines Röhrenknochens.** Vergr. 300. Frisches Präparat.

Man sieht auf ein Infundibulum und mehrere Alveolen; in ihrer Wand kuglige, wurstförmige und verzweigte, glänzende, gelbliche Körper, welche z. T. in die Capillaren eingeschlossen z. T. bei Zerzupfen aus denselben herausgerissen sind.

---

Lungenabschnitten oder der Vorläufer von solchen und wird dann als entzündliches Oedem bezeichnet. Die Alveolen sind bei dem Oedem von einer mehr oder minder mit Zellen (Alveolarepithelien, Rundzellen) gemischten eiweissreichen Flüssigkeit erfüllt. Am besten wird dieselbe für die mikroskopische Untersuchung auf Schnitten conserviert, wenn man nicht zu kleine ödematöse Lungenstückchen für 1—2 Minuten in kochendes Wasser wirft. Die Flüssigkeit kommt dann an Ort und Stelle zur Gerinnung, in den Alveolen trifft man dann eine trübgraue, krümlige oder fädige Masse an.

Dieses Verfahren ist auch empfehlenswert, wenn es sich darum handelt, zu entscheiden, ob die im Lungengewebe vorgefundene Flüssigkeit Oedem oder etwa beim Ertrinkungstode aspiriertes Wasser ist.

Bisweilen sind auch die Alveolarwandungen und Interlobularsepten von der Oedemflüssigkeit durchsetzt und verquollen. Man findet das interstitielle Gewebe dann verbreitert, in seinen Spalten die gleiche Masse abgelagert. Bei dem entzündlichen Oedem pflegen der Oedemflüssigkeit Zellen in grösserer Anzahl, namentlich Leukocyten beigement zu sein.

### Infarkt.

Wir haben oben gesehen, dass die Gefässversorgung der Lunge eine sehr reichliche und damit die Bedingung




Fig. 1.

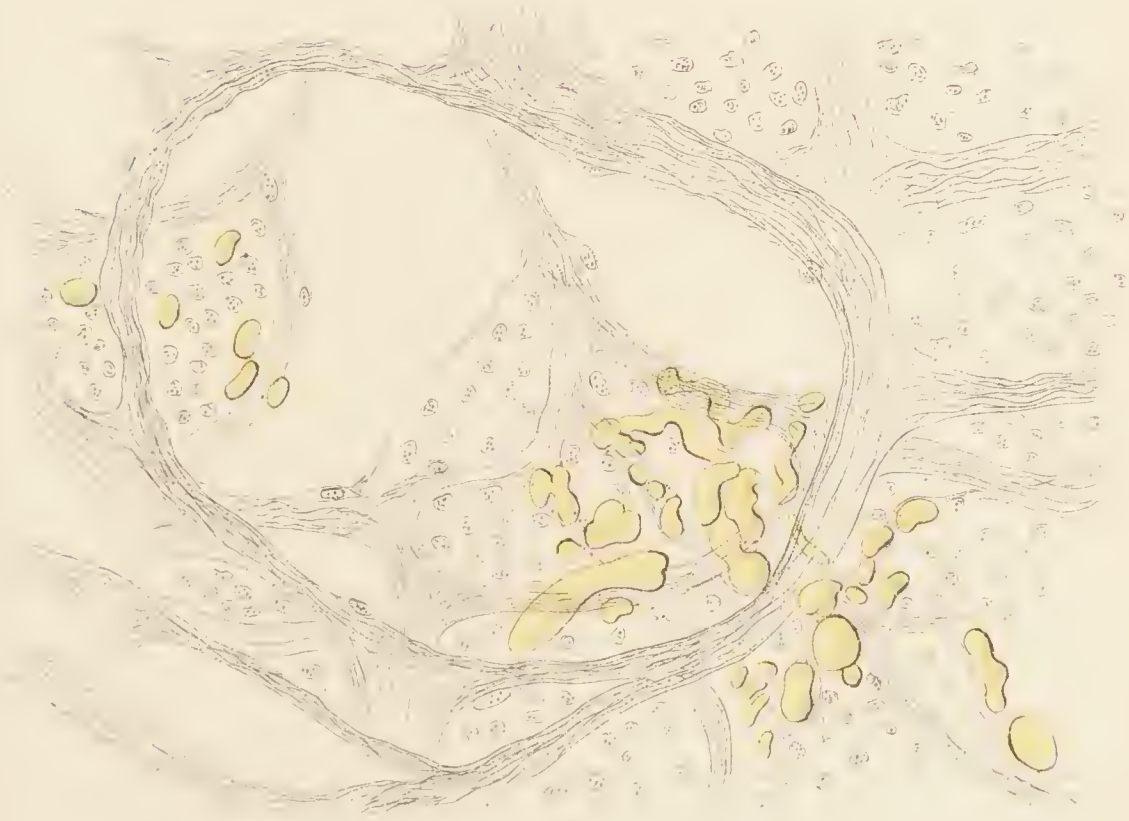

Fig. 2.

Lith. Anst. F. Reichhold, München.

ür die Herstellung von collateraler Blutzufuhr bei Ver-
egung eines einzelnen Arterienastes eine sehr günstige
st. Thatsächlich finden wir in der Lunge am Sektions-
isch oftmals grössere oder kleinere Arterienäste durch
Thromben verlegt, ohne dass es zu einer geweblichen
Veränderung in der Umgebung kommt. Zur Ausbildung
ines Infarktes gehört in der Lunge jedenfalls noch
ine anderweitige Schädigung der Gefässwand und eine
olche haben wir namentlich in chronischen Stauungs-
uständen zu suchen. Wir sehen deshalb Infarkte der
Lungen auch meistens in Stauungslungen zur Ausbildung
ommen. Wird in einer solchen durch einen embolischen
Thrombus ein arterieller Gefässast verlegt, so wird der
inter demselben gelegene Gewebsbezirk ischämisch. Von Taf. 35. Fig. I.
er Umgebung strömt nun Blut in die leergewordenen Ge-
ässe ein, es findet aber an deren Wandungen keinen festen
Halt mehr; wie aus einem Sieb treten die Blutkörperchen
n das Gewebe durch, erfüllen die Lumina der Alveolen
nd Infundibula, oftmals auch kleinerer Bronchialzweige
nd durchsetzen in diffuser Weise die Wandungen dieser
Gebilde. Alle in der Lunge sich ausbildenden Infarkte
ind ausschliesslich hämorrhagisch. Anämische Infarkte
ommen infolge der Besonderheit der Gefässanordnung
icht vor.

Auf einem solchen Stadium haben wir dann mehr
der minder vollständige Nekrose des infarcierten Lungen-
ewebes, die sich durch Aufhebung der Kernfärbbarkeit
anifestiert und in dieses kernlose Gewebe eingestreut
ichtgedrängte rote Blutkörperchen. Manchmal sind die
Capillaren durch fibrinöse oder hyaline Thromben ver-
gt, die sich davon als hellere Stränge abheben. Bis-
eilen sind auch zwischen dem ergossenen Blute feine
ibrinfäden nachweisbar. Die Grenze gegen das um-
ebende nicht infarcierte Gewebe pflegt gewöhnlich eine
anz scharfe zu sein.

Besteht der Infarkt längere Zeit, so wird er entweder
nfach resorbiert, indem das nekrotische Lungengewebe
ttig degeneriert, der Auflösung anheimfällt und das
lut sich in Pigment verwandelt, welches von Wander-

zellen aufgenommen wird, oder er wird organisiert, d. h. es wächst von der Umgebung insbesondere vom peribronchialen Bindegewebe ein jugendliches Granulationsgewebe in den Infarkt hinein und führt denselben allmählich in eine bindegewebige Narbe über. (Vgl. path. Organisation allg. T.).

Eine der Lunge in besonderer Weise zukommende Art der Embolie ist die Fettembolie.

Sie kommt zu Stande nach ausgedehnten Zertrümmerungen und Quetschungen des Unterhautfettgewebes, besonders auch nach Zermalmungen von (gelbem, fetthaltigem) Knochenmark durch Resorption von Fettpartikelchen in die eröffneten Venen und Transport derselben in das rechte Herz und von da in die Lungen. (Selten auch bei spontaner Lipämie, z. B. bei Diabetikern.) Wir finden die in den Alveolarwandungen verlaufenden Kapillaren, bisweilen auch kleine Arterien, zum Teil ausgefüllt mit gelblichen, stark lichtbrechenden, oftmals geweihförmig verzweigten oder wurstförmigen Pfröpfen, in geringerem Grade mit einzelnen kleineren oder grösseren Fetttröpfchen oder Fettkügelchen.

Taf. 35. Fig. 11.

Dieselben lassen sich durch Osmiumsäure in loco fixieren, ebenso an nicht zu dünnen Gefriermikrotomschnitten nach Formalinhärtung durch Sudan färben.

Gelegentlich kommen in der Lunge auch Embolisationen zelliger Natur zur Beobachtung. So sind wir bei bösartigen Geschwülsten oftmals in der Lage, kleine Embolien in Lungengefässen als Ausgangspunkte von Metastasen nachzuweisen. (cf. allg. T. Metastase.) Daneben kommt noch eine echte Parenchymzellenembolie in der Lunge vor. So können z. B. bei Verletzungen der Leber oder auch bei bestehenden Intoxikations- und Infektionskrankheiten Leberzellen in die Lunge geführt werden, ebenso finden wir Placentarzellenembolien besonders bei Eclampsie, und Knochenmarksriesenzellen nach Verletzungen und Operationen an den Knochen in der Lunge vor.

## Pneumonoconiosen.

Mit der Atmungsluft werden den Respirationsorganen feine corpusculäre Elemente, Staub, zugeführt, welche zum Teil in den oberen Räumen des Respirationstractus von dem hier vorhandenen flimmernden Cylinderepithel abgefangen und wieder nach aussen befördert werden, zum Teil aber bis in die Lungenalveolen selbst eindringen. Schon innerhalb der Trachea und den Bronchien werden die inhalierten Staubpartikelchen teilweise in Zellen eingeschlossen, ebenso treffen wir auch im Lungengewebe selbst den Staub entweder frei oder intracellulär an. Ein Teil dieser Zellen, welche als „Staubzellen" bezeichnet werden, ist rundlich, klein, und hat einen chromatinreichen, dunkelgranulierten, zuweilen gelappten Kern, andere dagegen sind grösser, platt und mit hellem, bläschenförmigem Kern. Erstere stellen lymphoide Zellelemente dar, welche aus der Blutbahn ausgewandert sind, letztere sind epitheliale Zellen und zwar in den Alveolen meist desquamierte Alveolarepithelien. (In den Bronchien werden die cylindrischen Epithelzellen, namentlich auch die sogenannten Becherzellen in Staubzellen umgewandelt.) Bisweilen trifft man auch in noch festsitzenden Epithelien Staubeinlagerungen, manchmal werden mehrere zusammenhängende, mit feinen Fremdkörperchen erfüllte Alveolarepithelien gemeinsam von ihrer Unterlage abgehoben und stellen so kleine Membranstückchen dar. In Fällen sehr starker Staubüberladung der Lungen sind wohl auch grössere Alveolarbezirke dicht mit solchen Staubzellen angefüllt.

Ein grosser Teil des freien und in Zellen eingeschlossenen Staubes wird auf dem Bronchialweg wieder nach aussen befördert, ein anderer Teil aber wird in der Lunge zurückgehalten und in bestimmte Depots abgelagert, wo seine Ansammlungen dann je nach der Farbe des inhalierten Staubes zu verschiedenen oftmals sehr intensiven Färbungen des Lungengewebes Veranlassung geben können. Die freien Staubpartikelchen

und die Staubzellen dringen zwischen den Epithelien der Alveolarwände durch feinste Stomata in die Saftbahnen des Lungenbindegewebes und von hier aus in die mit engen Wandungen versehenen Lymphbahnen vor, die man oftmals reihenförmig dicht, besonders von der schwarzen Russmasse angefüllt findet. Die freien Körnchen werden von dem Lymphstrom erfasst und fortgeschleppt, für die Staubzellen dagegen ist neben diesem passiven Modus jedenfalls auch noch ein aktives Eindringen durch eigene Bewegungsfähigkeit und zwar sowohl für die lymphoiden als für diejenigen epithelialer Natur anzunehmen.

Zu beträchtlicheren Staubanhäufungen kommt es gewöhnlich im inter- und periinfundibulären sowie im peribronchialen und perivasculären Bindegewebe und zwar in letzterem besonders an der Aussenseite der adventitialen Lymphräume gegen das umgebende Lungengewebe in den kleinen pulmonalen Lymphknötchen. Hier kann der Staub längere Zeit zurückgehalten werden, bevor er auch dieses Filter durchbricht und dann nach der Pleura, den pleuralen, peribronchialen und mediastinalen Lymphdrüsen transportiert wird. Nicht selten dringt der Staub in die Gefässwand bis zur Elastica interna selbst ein.

Hat der in die Lungenalveolen eindringende Staub vermöge seiner chemischen oder physikalischen Beschaffenheit stark reizende Eigenschaften und gerät derselbe in grösseren Mengen in die Lunge, so führt er zu gewissen entzündlichen Reaktionserscheinungen von Seite des Lungengewebes. Die die Staubpartikelchen umschliessenden Zellen werden kleiner, ihre Konturen schwinden, an Kern- und Protoplasmaleib tritt Zerfall unter Bildung von Fettkörnchen ein. Gleichzeitig sehen wir die umschliessende Alveolarwand von zahlreichen Rundzellen durchsetzt, an deren Stelle später ein zellarmes, fibröses Gewebe tritt. Während der Zellpfropf durch Resorption der Fetttröpfchen mehr und mehr schrumpft, erfährt die Alveolarwand in demselben Maasse eine Verdickung und schliesslich bleibt ein von freien Pigmentkörnchen

mehr oder weniger dicht durchsetztes, bindegewebiges Knötchen zurück, welches nachträglich oft einer hyalinen Degeneration anheimfällt und so seine Entstehungsweise kaum noch erkennen lässt. Es lassen sich diese Prozesse aber nicht scharf gegen gewisse Formen eigentlicher Lungenentzündungen abgrenzen und sind als circumskripte indurative Bronchopneumonien aufzufassen. (Endoperivasculitis nodosa von Arnold.)

Selbstverständlich können bei reichlicher und lange andauernder Staubinhalation solche knötchenförmige Herde auf grössere Strecken confluieren und so zur Bildung ausgehnter Indurationen Veranlassung geben.

Daneben rufen auch die im periinfundibulären, peribronchialen und perivasculären Gewebe abgelagerten Staubmassen ähnliche bindegewebige Umbildungen hervor (Peri- und Endolymphangitis fibrosa oder Peribronchitis und Perivasculitis nodosa), welche natürlich ihrerseits wiederum zur Vergrösserung der indurierten Bezirke beitragen. Auf dieselbe Weise entstehen auch in der Pleura knötchenförmige Herde, so die bei Steinhauern ganz gewöhnlich zu beobachtenden, sogenannten miliaren Fibrome der Pleura.

Für das Zustandekommen der Intensität und der Ausbreitung der geschilderten histologischen Vorgänge ist in erster Linie die Staubart, in zweiter die Menge des inhalierten Staubes maassgebend. Einlagerungen von Russ also Kohle in feinster amorpher staubförmiger Verteilung wird bei uns zu Lande kaum jemals wenigstens bei erwachsenen Individuen vermisst. Man bezeichnet diese Zustände als Anthracosis simplex oder Melanosis pulmonis anthracotica. Da die Russpartikelchen scharfe Kanten nicht besitzen, so treten die indurativen Prozesse für gewöhnlich hiebei zurück, und nur in Ausnahmefällen bei sehr starker Russablagerung kommt es zur Bildung knötchenförmiger oder grösserer Bindegewebsherde in der Lunge. Bedeutend stärker und intensiver wirkt die Einatmung von Kohle in Form von Holzkohlen- oder Steinkohlen-

Taf. 32 Fig. I.

staub, da die spitzigen und splitterigen Partikel einen beträchtlichen, entzündlichen Reiz auf das Lungengewebe ausüben (Taf. 32 Fig. 1). Noch weit mehr ist dieses der Fall bei der Inhalation von Steinstaub (Chalikosis pulmonis) oder von Metallstaub (Siderosis pulmonis).

Taf. 32. Fig. II.

Hierbei kann es sogar zu circumscripter Gewebsnekrose und daraus hervorgehender Höhlenbildung kommen.

Staubarten, welche vermöge ihrer chemischen Beschaffenheit oder noch weit häufiger solche, die durch ihre physikalischen Eigenschaften verletzend auf das Lungengewebe einwirken, setzen daselbst eine erhöhte Disposition für Infektionskrankheiten. Bekannt und gefürchtet sind namentlich die Beziehungen zwischen der Einwirkung von Stein- und Metallstaub und der Tuberkulose der Lungen.

## Pneumonie.

Unter Pneumonie verstehen wir das Luftleerwerden von Lungenabschnitten durch Ausfüllung der Alveolen mit entzündlichen Ablagerungen.

Der entzündungsauslösende Reiz kann direkt die innere Lungenoberfläche treffen, wodurch dann gewöhnlich ein grösserer Lungenabschnitt (meistens ein ganzer Lappen, zuweilen auch mehrere) gleichzeitig erkrankt. Wir sehen in diesem Falle das entzündliche Exsudat meist plötzlich auftreten und von den Alveolarwänden selbst seinen Ausgang nehmen und sprechen dann von einer genuinen Pneumonie.

Noch häufiger ist die Entzündung auf das Lungengewebe fortgeleitet von einer primären Affektion der gröberen und feineren Bronchien und zwar kann die Fortpflanzung entweder in der Längsrichtung des Bronchialbaumes erfolgen, also von der Innenfläche der Bronchien auf die Bronchiolen, die Infundibula und dann auf die Alveolen übergreifen oder es können Entzündungsherde auch in der Querrichtung des Bronchus, also senkrecht zu seiner Längsachse sich auf das umgebende

Lungengewebe ausbreiten, indem die Entzündung von dem Bronchialepithel auf die nach aussen davon liegenden Gebilde, also zunächst das stratum proprium und hierauf das umgebende peribronchiale Bindegewebe fortschreitet. Es bildet sich bei dieser Ausbreitungsweise also zunächst ein peribronchitischer Herd aus.

In beiden Fällen bezeichnen wir den so entstandenen pneumonischen Prozess als Bronchopneumonie. Seine Ausbreitung ist meist eine lobuläre d. h. es überschreitet der Entzündungsherd gewöhnlich nicht die Grenze des von dem betreffenden kleinen Bronchus versorgten lobulus.

Pneumonische Infiltrationsgebiete können weiterhin auf haematogenem Wege zu stande kommen, wenn mit Entzündungserregern beladene Emboli in Gefässen der Lunge stecken bleiben. Es bildet sich dann um den embolischen Thrombus herum eine (meist eitrige) Entzündung aus: embolische oder metastatische Pneumonie. Ihre Ausbreitung ist nicht vom Bronchialverlauf abhängig, sondern eine ganz unregelmässige, sogenannte insuläre.

Endlich kann bei primären entzündlichen Affektionen der Pleura auch von dieser aus ein Fortschreiten des Prozesses auf das Lungengewebe beobachtet werden, wobei sehr häufig das interlobuläre Bindegewebe die Fortleitung auf die mehr central gelegenen Alveolenbezirke vermittelt, sogenannte pleurogene Pneumonie.

Alle Entzündungsformen (vgl. allgem. T.), welche wir überhaupt kennen, vermögen sich in der Lunge abzuspielen, aber Exsudation, Cellulation und Emigration können in sehr verschiedenem Grade an dem Aufbau des pneumonischen Infiltrates beteiligt sein. Unter Umständen finden wir die Alveolen nur mit einer eiweissreichen wenig von Zellen durchsetzten Flüssigkeit erfüllt. (Entzündliches Oedem oder Pneumonia serosa.) Durch Kochen eines Lungenstückchens kann man dieselbe in situ fixieren und zur Darstellung bringen. Meist stellt dieser Zustand nur ein Vorstadium weiterer ent

zündlicher Veränderungen dar[1]), indem das seröse Exsudat späterhin durch reichlichere Zellen getrübt und teilweise verdrängt wird, oder indem sich Fibrinmassen aus der Flüssigkeit ausscheiden. Bisweilen erhalten dieselben auch durch reichliche Beimengung von roten Blutkörperchen einen ausgesprochen haemorrhagischen Charakter (haemorrhagische Pneumonie). Tritt der Prozess plötzlich und in sehr grossem Umfange auf, so kann er an und für sich tötlich wirken und kommt dann bei der Sektion allein zur Beobachtung. Gewöhnlich aber sehen wir ihn in der Umgebung anderweitig entzündlich veränderter Lungenherde (collaterales Oedem), entweder im gleichen oder in benachbarten Lappen auftreten.

Häufiger hat die entzündliche Ausfüllungsmasse der Alveolen von vornherein einen zelligen Charakter, und zwar finden wir vor allem zwei Zelltypen vertreten, einmal grosse platte Epithelien von der Wandbekleidung der Alveolen herrührend und zweitens Leukocyten. Herrschen die Alveolarepithelien vor, und ist ihre Losstossung mit einer fortschreitenden Proliferation verknüpft, so bezeichnen wir den Prozess für gewöhnlich als Catarrhalpneumonie. Sind die Leukocyten dagegen in der Ueberzahl oder sind dieselben ausschliesslich vorhanden, so sprechen wir von eitriger Pneumonie.

Die Eiterkörperchen erfüllen dabei oft nicht nur die Alveolarlumina, sondern durchsetzen auch die Alveolarsepten und Infundibularwände, manchmal auch das interlobuläre Bindegewebe und können bei sehr reichlicher Ansammlung grössere Abschnitte zur Einschmelzung bringen. Besonders bei der oben erwähnten, haematogenen embolischen Pneumonie pflegt dies in grossem Umfange der Fall zu sein.

---

[1]) Diese Thatsache ergibt sich auch aus dem Umstande, dass man ganz gewöhnlich sehr reichliche Mengen derjenigen Bakterien, von denen wir annehmen, dass sie die zelligen oder fibrinösen Formen der Pneumonie auslösen, in der entzündlichen Oedemflüssigkeit findet.

Neben den zelligen Bestandteilen ist fast in allen Fällen eine wechselnde, bald minimale, bald spärliche, bald reichlichere Beimischung von fädigem Fibrin zu dem entzündlichen Exsudat nachweisbar. Ueber die Verteilung desselben wird weiter unten die Rede sein.

Gewisse Formen der Pneumonie, namentlich die genuinen Pneumonien, also die von den Alveolen aus gewöhnlich über ganze Lappen sich gleichzeitig ausbreitenden sind dadurch ausgezeichnet, dass das entzündliche Exsudat in sehr grossem Umfange gerinnt und die Alveolen ganzer Lappen dann nahezu ausschliesslich mit Fibrinpfröpfen ausgefüllt erscheinen, in welchen nur verhältnismässig spärliche Zellen eingeschlossen sind. Man bezeichnet daher diese Form als croupöse oder fibrinöse Pneumonie κατ' ἐξοχήν.

Wie sich klinisch die Ausgänge der Pneumonie verschieden verhalten, so ist auch das histologische Bild derselben ein sehr variables. Der gewöhnlichste Ausgang, die Lösung der entzündlichen Verdichtung uud die Resorption des Exsudates manifestiert sich durch einen fortschreitenden Zerfall der Zellen und des Fibrins unter fettiger Degeneration der ersteren und allmähliger Emulsionierung der Faserstoffpfröpfe.

Gelegentlich aber kommt es zu einer Vereiterung des pneumonischen Herdes durch Einwandern sehr reichlicher Leukocyten unter Einschmelzung des Lungengewebes und Ausbildung einer mit flüssigem Eiter gefüllten Abscesshöhle. Ausschlaggebend für das Eintreten dieser Erscheinung ist natürlich in erster Linie die Art und die Menge der in dem Exsudat liegenden Mikroorganismen; oft kann durch nachträgliches Eindringen von reichlichen Eitererregern in dasselbe auch in fibrinösen Pneumonien partielle oder totale eitrige Einschmelzung zu stande kommen.

Gelangen Fäulniserreger in einen entzündlichen Infiltrationsherd der Lunge, zum Beispiel durch Aspiration von Mundflüssigkeit, so macht das Exsudat putride Zersetzungen durch, es verjaucht samt dem umgebenden resp. einschliessenden Lungengewebe, wobei unter Ne-

## Tafel 36.

**Fig. I. Oedem der Lunge.** Vergr. 127. Schnitt durch ein gekochtes Lungenstück.
In den (emphysematisch etwas erweiterten) Alveolen liegt eine trübgraue, fast homogene Masse, die geronnene Oedemflüssigkeit, welcher vereinzelte desquamierte Alveolarepithelien sowie Leukocyten beigemengt sind.

**Fig. II. Marantische Splenisation der Lunge.** Vergr. 360.
1. Elastische Fasern eine Alveole begrenzend, in derselben
2. geronnene Oedemflüssigkeit.
3. Desquamierte Alveolarepithelien.
4. Leukocyten.
5. Rote Blutkörperchen.

**Fig. III. Beginnende rote Hepatisation der Lunge bei croupöser Pneumonie.** Vergr. 340. Weigerts Fibrinfärbung.
Alveolarwände scheinbar verbreitert durch die hochgradig mit Blut gefüllten, geschlängelt ins Lumen vorspringenden Capillaren.
In den Alveolen rote Blutkörperchen, spärliche dequamierte Alveolarepithelien und einzelne Büschel feinfädigen Fibrins.

## Tafel 37.

**Fig. I. Croupöse Pneumonie auf der Höhe der Hepatisation.** Vergr. 88. Weigert's Fibrinfärbung.
Die Infundibula und Alveolen sind von (blaugefärbten) dichten Fibrinnetzen ausgefüllt (durch die Härtung etwas von der Alveolarwand retrahiert). In einigen Alveolen ist das Exsudat im Schnitt ganz oder teilweise ausgefallen.

**Fig. II. Croupöse Pneumonie im Stadium der grauen Hepatisation.** Vergr. 360. Weigerts Fibrinfärbung.
Das Fibrinnetzwerk in beginnendem Zerfall der Fäden (1) Bei 2 durch Cohnsche Stigmen durchtretende interalveolare Exsudatbrücken.
3. Leukocyten.
4. Dem Exsudat beigemischte desquamierte Alveolarepithelien.

---

krotisierung und Putrification grössere Fetzen gangränös abgestossen werden können. (Ausgang in Lungengangrän.)

Endlich kann jede Form von pneumonischer Exsudation anstatt der Auflösung anheimzufallen zur Brücke von Organisationsvorgängen werden, als deren Endprodukt wir eine Ausfüllung und Verdrängung von Lungengewebe durch faseriges Bindegewebe sehen, wodurch grössere Lungenabschnitte in eine feste, zähe



Fig. 1.




Fig. 2.

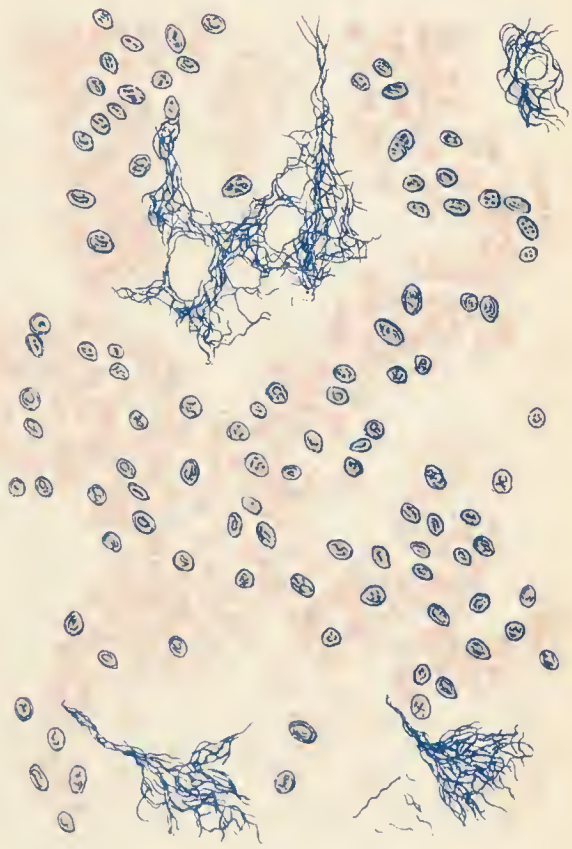

Fig. 3.

Lith. Anst F. Reichhold, München.

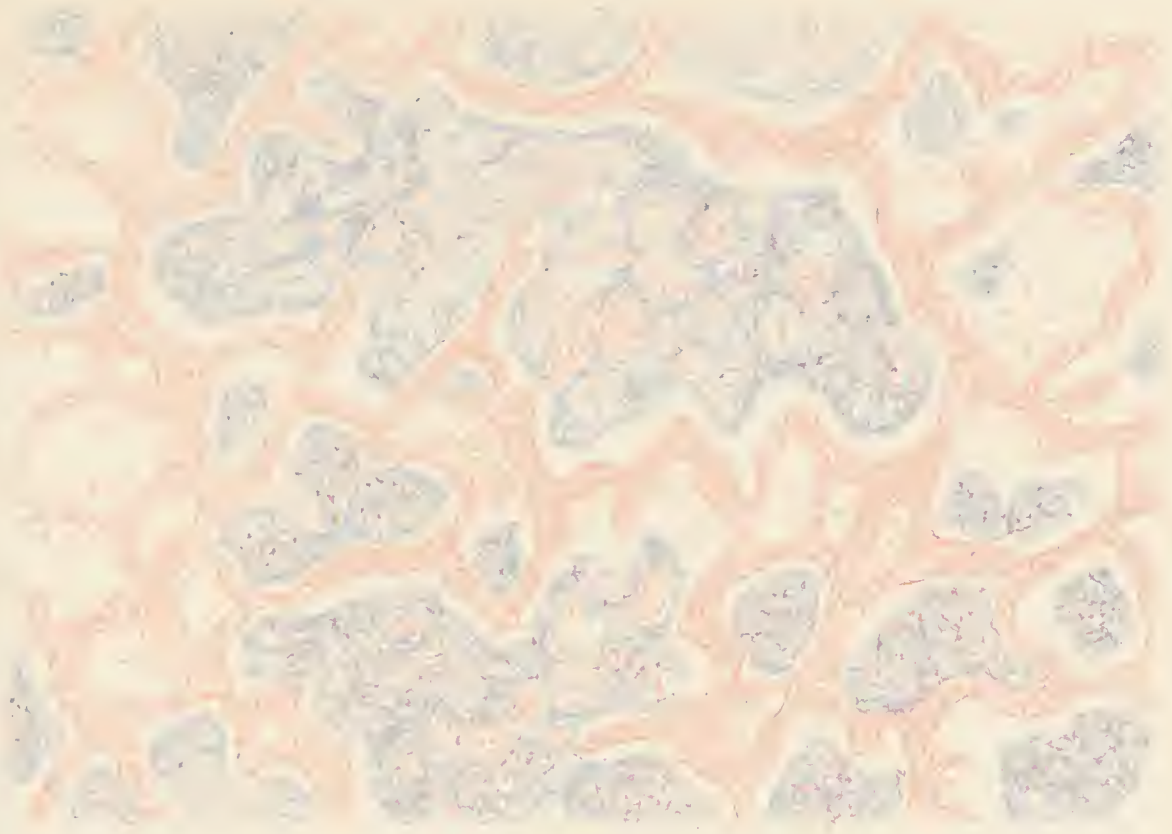

Fig. 1.

Fig. 2.

Lith. Anst. F. Reichhold, München.

Masse umgewandelt werden können. Man bezeichnet diesen Zustand auch als Carnifikation wegen der fleischähnlichen Konsistenz, welche das Lungengewebe durch den Prozess erhält.

## Die croupöse Pneumonie.

Die croupöse Pneumonie ist gewissermassen das Paradigma einer typischen Lungenentzündung und soll daher an erster Stelle besprochen werden.

Sie nimmt ihren Ausgangspunkt stets im eigentlichen Lungengewebe, also in den Alveolen selbst, befällt fast immer grössere Abschnitte, meist einen ganzen Lappen, zuweilen mehrere gleichzeitig, ja in seltenen Fällen sogar beide Lungen und ist charakterisiert durch umfangreiche Gerinnung des in die Alveolen abgeschiedenen Exsudates.

Man unterscheidet nach dem makroskopischen Aussehen gewöhnlich 4 Stadien, die natürlich nicht scharf von einander zu trennen sind, aber durch mikroskopisch deutlich nachweisbare Veränderungen bedingt werden.

1. Das Stadium der Anschoppung (engouement). Der betreffende Lungenabschnitt ist hochgradig injiziert, die Capillaren der Alveolarwandungen sind strotzend mit Blut gefüllt und ragen zum Teil geschlängelt in die Lumina vor; die letzteren sind erfüllt von Flüssigkeit, die bei hohem Eiweissgehalt durch Kochen der Stückchen vor der Conservierung, zum Teil auch durch geeignete Fixierungsmittel allein als eine homogene, geronnene, von der Alveolenwand etwas retrahierte und mit sauren Anilinfarben stark färbbare Masse dargestellt werden kann. Daneben findet sich schon auf diesem Stadium feinfädiges Fibrin, gewöhnlich in Form sternförmiger Büschel von einer bestimmten Stelle der Alveolarinnenfläche ausstrahlend („Gerinnungscentren“ Hauser) und zumeist untermischt mit einigen grossen, blasig verquollenen Alveolarepithelien, sowie mit einer wechselnden Menge von Leukocyten und roten Blutkörperchen. Taf. 36. Fig. III.

2. Das Stadium der roten Hepatisation. Die Hyperämie des Lungengewebes dauert an, aber die

Fibrinausscheidung hat an Masse wesentlich zugenommen, wodurch die stark vermehrte, leberartige Consistenz des betreffenden Abschnittes bedingt wird.

Die Fibrinfäden füllen die Alveolen in Form von Pfröpfen und Knäueln aus, wobei deren periphere Abschnitte meist ein dichteres, die centralen Partien ein mehr lockeres Gefüge zeigen und hier noch einige Zellen, Leukocyten und geblähte oder schon zerfallene Alveolarepithelien einschliessen. Die Anordnung von Zellen und Fibrin ist übrigens keine gleichmässige, sondern lässt meistens eine deutliche lobuläre Verteilung erkennen und zwar in der Weise, dass in den Bronchien und den central gelegenen Alveolen vorwiegend zelliges, in den peripher gelegenen Alveolargebieten hauptsächlich fibrinöses Exsudat eingeschlossen ist. (Bezzola.) An vielen Stellen sieht man, dass die Faserstoffmassen durch die Alveolarwandungen aus einer Alveole in die andere hinübertreten, also interalveoläre Brücken bilden. Zuweilen werden solche nur von einzelnen Fibrinfäden manchmal von ganzen Bündeln solcher gebildet, die sich dann mit breiter Basis in den Knäueln verlieren.[1]) Manchmal finden sich fädige Fibringerinnungen auch in den Capillaren der Alveolarwände in den grösseren arteriellen und venösen Blutgefässen, sowie in den Lymphgefässen des interlobulären Bindegewebes.

Taf. 37. Fig. I u. II.

Allmählich geht dieser Zustand in das 3. Stadium, die graue Hepatisation über. Das Hellerwerden der durch die vorspringenden Fibrinpfröpfe granulierten Schnittfläche ist durch zwei verschiedene Faktoren bedingt; einmal durch das Zurückweichen des Blutes aus den Alveolarwandcapillaren infolge des zunehmenden Druckes des sich immer mehr ausdehnenden fibrinösen Exsudates und zweitens durch das Eintreten von regressiven Metamorphosen in den Exsudatpfröpfen selbst. Streift

[1]) Man glaubte früher, dass diese Oeffnungen in den Alveolarwänden erst durch die Pneumonie entstünden aber durch die Untersuchungen von Hansemann wissen wir, dass es sich um vorgebildete, in der normalen Lunge vorhandene Stigmen (Cohnsche Stigmen) handelt, welche von den Fibrinfäden durchsetzt werden.

man in diesem Stadium über eine frische Schnittfläche, so erhält man einen reichlichen, sehr trüben, eiterähnlichen, schmierigen Saft; frisch untersucht lässt derselbe stark getrübte von Fettpfröpfen durchsetzte, zum Teil zu glänzenden Schollen verbackene Fibrinmassen und ebenfalls in vorgeschrittener fettiger Degeneration stehende Zellen erkennen; im gefärbten Präparat sehen wir die Exsudatpfröpfe zum Teil in eine feinmolekuläre, körnige Masse zerfallen oder zu dicken, die Fibrinreaktion ergebenden Klumpen zusammengeballt, deren Zusammensetzung aus einzelnen Fäden nicht mehr sichtbar ist.

Durch Expektoration des mehr und mehr einer milchartigen Emulsion ähnlich werdenden Exsudates, sowie durch eine fortschreitende Resorption seiner verflüssigten Bestandteile geht die graue Hepatisation allmählich in das 4. Stadium der Lösung (Lysis) über, die sich auch im histologischen Bild an dem vollständigen Zerfall des Fibrinnetzes und der Zellen und dem allmählichen Wiederfreiwerden der Alveolarräume erkennen lässt. Für gewöhnlich kommt es zu einer vollständigen restitutio ad integrum.

Die spezifischen Mikroorganismen, welche als die Erreger der croupösen Pneumonie angesehen werden (in erster Linie der Diplococcus pneumoniae von Fränkel und Weichselbaum), weniger häufig der Friedländersche Pneumoniebacillus, manchmal pyogene Staphylococcen und Streptococcen) sind in der Regel nur in den Anfangsstadien der Entzündung in grösserer Menge mikroskopisch nachweisbar. Sie liegen vorwiegend in den centralen, zellreichen und fibrinärmeren Teilen der lobuli, manchmal in sehr dichten Haufen.

Der in der Regel typische Verlauf der croupösen Pneumonie hängt offenbar mit den Vegetationsverhältnissen der Pneumoniemikrococcen zusammen. Mit dem Absterben derselben geht das Exsudat der Lösung entgegen.

Zuweilen sehen wir anstatt der Lösung wohl ein Verschwinden des Fibrins, aber dafür eine bedeutende

## Tafel 38.

**Fig. I.** **„Carnifikation" der Lunge nach croupöser Pneumonie.** Vergr. 170. Orceinfärbung.
In die Alveolen, welche durch die Darstellung der elastischen Fasern scharf begrenzt erscheinen (1) wächst dichtes, kurzfaseriges, ziemlich kernreiches Bindegewebe in Form von guirlanden- und schlingenähnlichen Bündeln ein (2). An einzelnen Stellen sind neben denselben noch geblähte z. T. abgelöste Alveolarepithelien erkennbar.

**Fig. II.** **Organisation des Exsudates bei Bronchopneumie.** Einwucherung einer Bindegewebssprosse in einen kleinen Bronchus. Vergr. 200.
1. Bronchialepithel.
2. Bindegewebspfropf.

---

Vermehrung der Leukocyten eintreten; dieselben erfüllen die Alveolarlumina, durchsetzen die Wandungen, und infiltrieren namentlich auch die bindegewebigen Septen der lobuli; so kann es im Anschluss an croupöse Pneumonie durch fortdauernde Vermehrung der Pneumoniecoccen (Zenker) oder durch nachträgliches Eindringen von Eitermikroorganismen zu herdförmigen manchmal sehr ausgedehnten Abscedierungen des Lungengewebes kommen. Nicht selten, besonders bei kachektischen Individuen, bei Kindern und Greisen rücken in die pneumonisch entzündeten, oder schon eitrig infiltrierten Lungenabschnitte auf dem Bronchialweg Fäulniserreger nach und führen zu einer putriden Zersetzung, zur Gangrän mit Sequestierung von Teilen des Organs.

Manchmal ist die Lösung der croupösen Pneumonie eine verzögerte, das Fibrin bleibt ungewöhnlich lange Zeit liegen und wird schliesslich verdrängt durch ein in die luftführenden Räume einwachsendes, fibröses Gewebe, welches grössere Lungenabschnitte in eine derbere, fleischartige Masse umwandelt (Carnification, Pneumonia chronica fibrosa).

Auf Schnitten (besonders bei Anwendung einer besonderen Färbung für elastische Fasern) erkennt man, dass die Alveolarwände durchsetzt werden von Zügen spindelförmiger Bindegewebszellen (Fibroblasten), welche

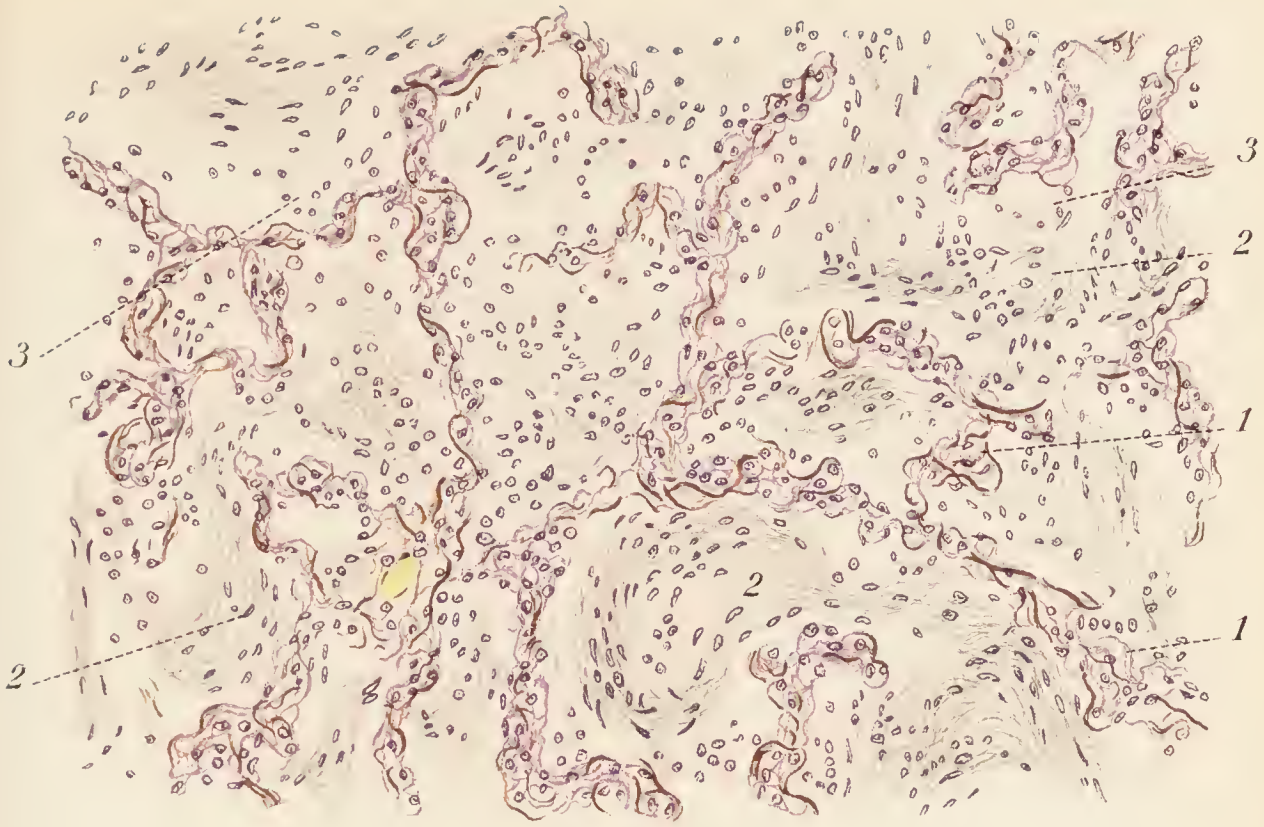


Fig. 1.

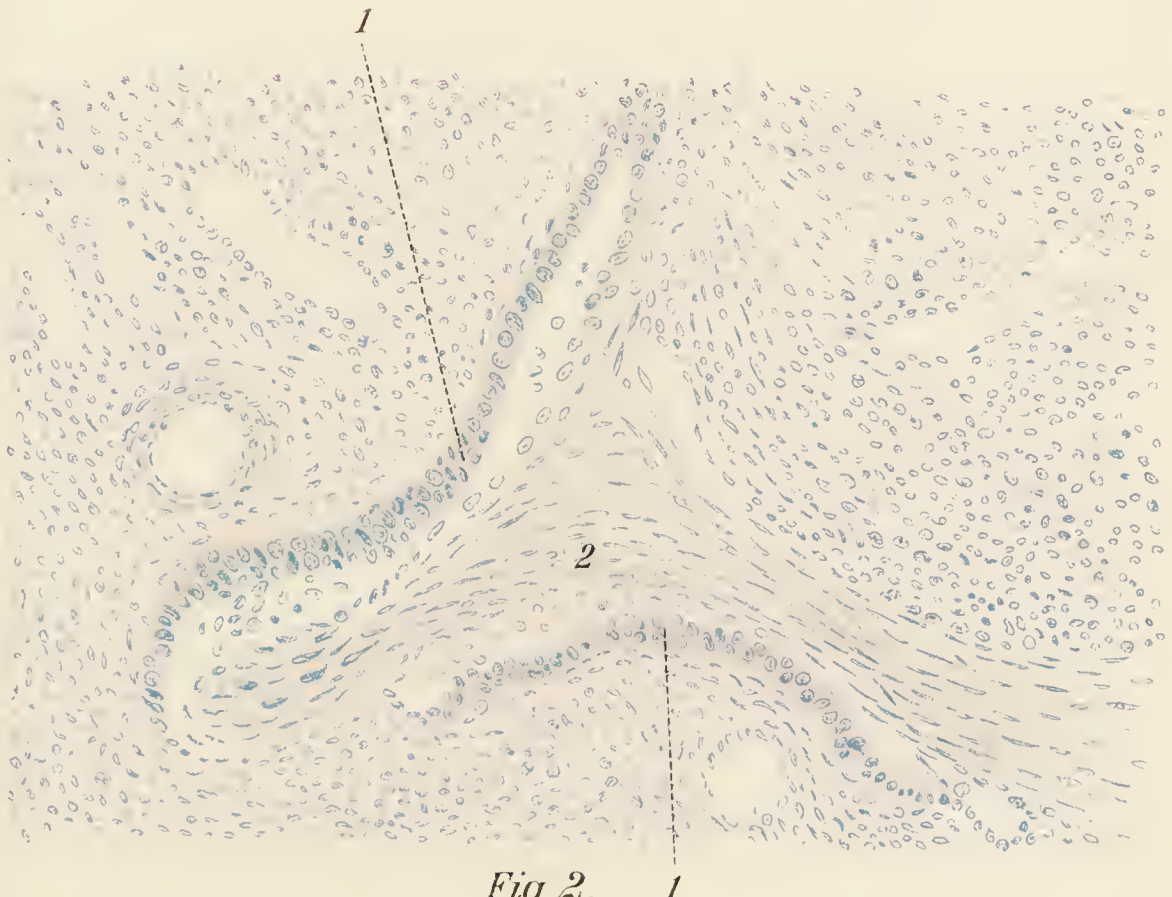


Fig. 2.

Lith. Anst. F. Reichhold, München.

sich guirlandenartig von Alveole zu Alveole fortsetzen, in deren Lumen verbreitern und dasselbe oft vollständig ausfüllen. Das Bindegewebe ist ziemlich zellreich, besonders in den centralen Partien der Züge finden sich protoplasmareiche epithelioide, sowie kleine, dunkle Rundzellen. Eine Volumzunahme der Alveolarwand findet dabei gewöhnlich nicht statt. Es kann dieses von spärlichen, injicierbaren Gefässen durchzogene Bindegewebe daher seinen Ausgang wohl nicht von den Alveolarwänden selbst nehmen, es wuchert vielmehr von dem spärlichen, die Endbronchien umgebenden Bindegewebe aus und dringt einerseits von hier in die Alveolen, anderseits in die feinen Bronchien hinein. Das der Lösung nicht anheimgefallene, liegen gebliebene Fibrin scheint dabei die Rolle einer Art von Brücke zu spielen, indem das Bindegewebe diesem folgend und gleichfalls die Cohn'schen Stigmen durchsetzend und dieselben verbreiternd fortwächst. In die kleinen Bronchien sieht man förmliche polypenartige Bindegewebspfröpfe eindringen und deren Lumen verlegen. Taf. 38. Fig. I.

In den Alveolen findet man neben den fibrösen Zügen gewöhnlich noch losgestossene Alveolarepithelien, bisweilen werden auch die Bindegewebssprossen von ganzen Zeilen kubischer epithelialer Zellen bedeckt.

Sehr häufig sieht man in Alveolen, welche von den Bindegewebspfröpfen nicht völlig ausgefüllt sind, eine Wucherung des übrig gebliebenen Epithels eintreten: Die Zellen desselben bleiben aber nicht platt und niedrig, sondern werden hoch, kubisch, ja zuweilen cylindrisch, so dass förmliche adenomartige Bilder zu stande kommen. (Friedländer'sche atypische Wucherung des Alveolarepithels.) Uebrigens tritt diese Wucherung bei allen zu Induration des Lungengewebes führenden Prozessen, auch bei den tuberkulösen und syphilitischen ein und beruht wohl darauf, dass in den partiell verödeten Alveolen der Luftdruck nicht mehr auf dem Epithel lastet.

Derartig fibrös entartete, „carnificierte" Lungenabschnitte sind natürlich dauernd für die Respiration untauglich geworden.

## Tafel 39.

**Fig. I. Beginnende Catarrhalpneumonie.** Verg. 250.
In den Alveolen ein rein zelliges Exsudat, dasselbe besteht hauptsächlich aus grossen, polygonalen oder rundlich geblähten Alveolarepithelien (1). Daneben erst spärliche Leukocyten.

**Fig. II. Peribronchialer Entzündungsherd mit beginnender Ausbreitung auf das Lungengewebe.** Vergr. 80.
1. Lumen eines kleinen Bronchus, erfüllt von Eiterkörperchen und Kokken (Diplococcus pneumoniae und Streptococcus).
2. Epithel desselben von Eiterkörperchen durchsetzt.
3. Muscularis ebenso.

Im peribronchialen Gewebe ebenfalls sehr reichliche Leukocyten und stark dilatierte Blutgefässe (4). Die Infiltration greift auf die Wandungen und die Lumina der angrenzenden Alveolen über (5).

---

Nicht selten findet man in denselben Ablagerung von glänzenden, concentrisch gestreiften, kugeligen Körpern, corpora amyloidea (vgl. allg. T.)

### Die Bronchopneumonie.

Alle übrigen Pneumonieformen (mit Ausnahme der tuberkulösen) zeichnen sich makroskopisch durch ihr wenigstens in den Anfangsstadien circumskriptes, herdförmiges Auftreten aus. Gewöhnlich sind es einzelne lobuli, welche von der Entzündung befallen sind. Durch Confluieren von solchen entstehen grössere Infiltrationsgebiete, manchmal werden so auch ganze Lappen verdichtet, man spricht dann von einer pseudolobulären Ausbreitung. Das Gemeinsame aller dieser Entzündungsformen ist eine primäre Erkrankung der kleinen Bronchien und das Uebergreifen derselben auf das Lungengewebe. So kann eine einfache katarrhalische Entzündung von den Bronchien auf die von denselben versorgten Lungenabschnitte fortgeleitet sein. Gewöhnlich wird zunächst durch das sich ansammelnde schleimige und zellige Sekret ein Bronchialast verlegt, und infolge dessen collabiert das zugehörige Alveolargebiet, es wird atelektatisch. (Resorptions- oder Collapsatelectase s. o.) Erst nachträglich werden die zusammengesunkenen Al-

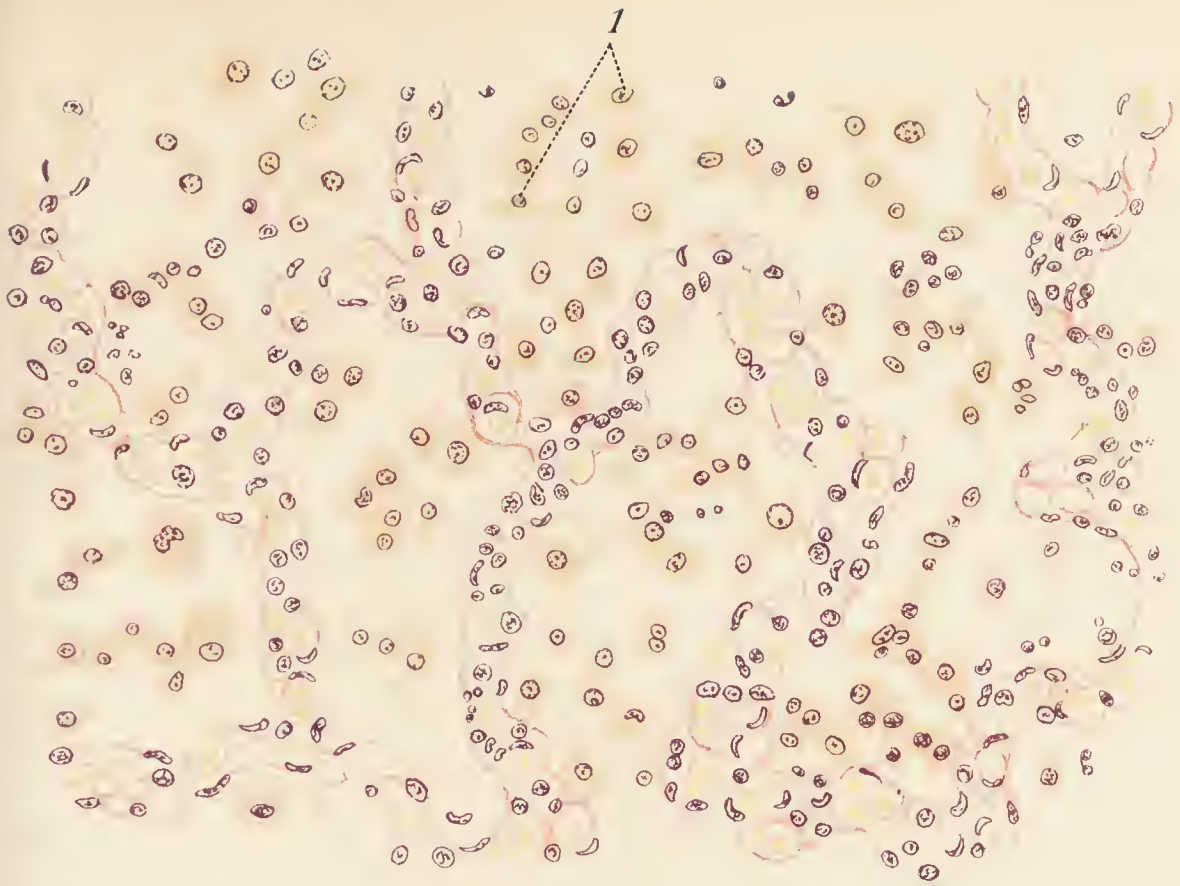


Fig. 1.

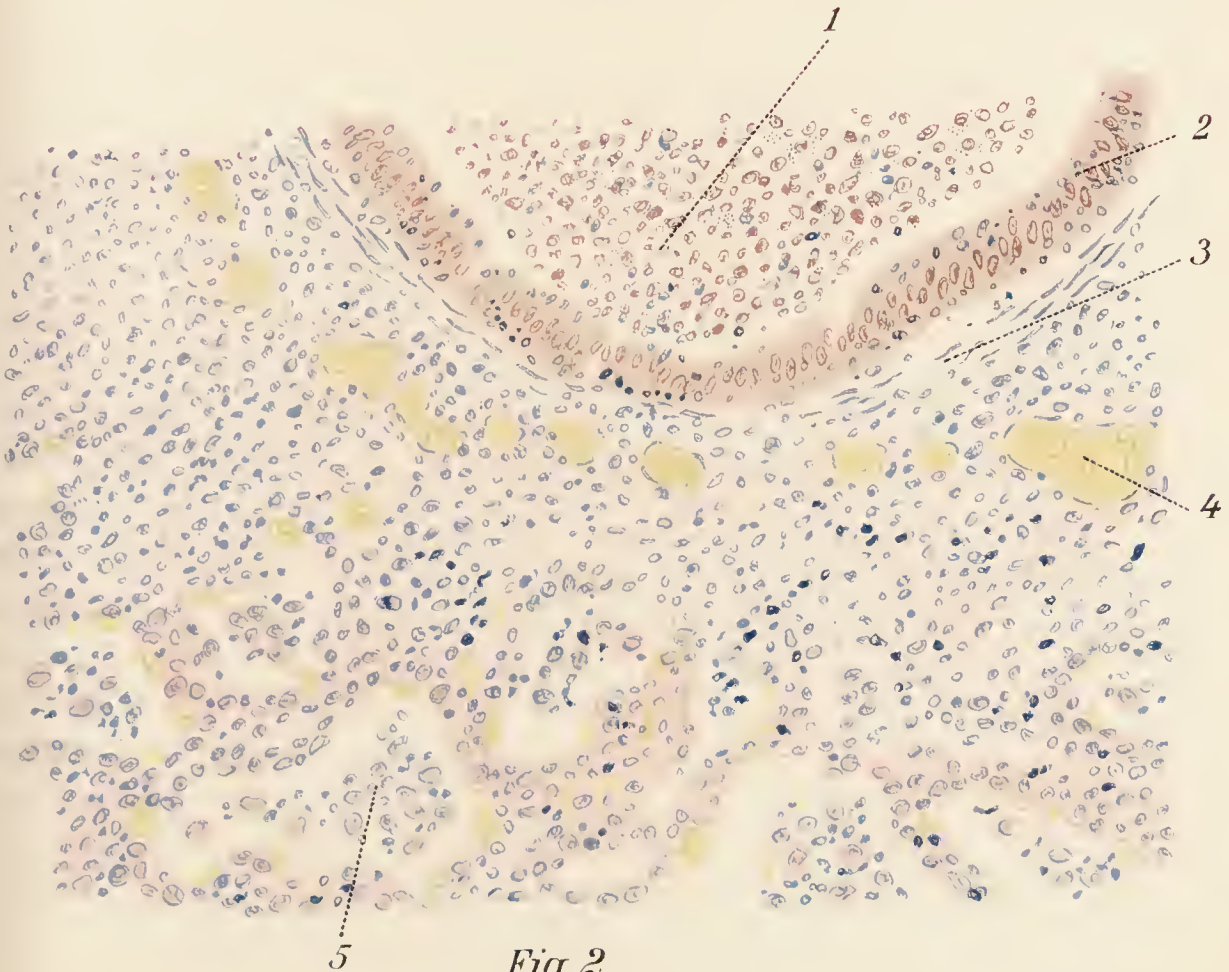


Fig. 2.

Lith. Anst. F. Reichhold, München.

veolen wieder ausgedehnt, jedoch nicht durch Luft, sondern durch zelliges Material und zwar der Hauptsache nach durch Alveolarepithelien. Dieselben geraten zum Teil durch Losstossung von der Wand, zum Teil durch eine mehr oder weniger lebhafte Proliferation in das Lumen. An einigen ist die plattenförmige polygonale Gestalt noch gut erkennbar, andere sind blasig aufgetrieben und zu hellen, kugelförmigen Gebilden verquollen, alle sind an den bläschenförmigen Kernen von Zellen anderweitiger Provenienz ziemlich leicht unterscheidbar. [Ganz ebenso beschaffene Pneumonien sieht man bisweilen in der Nachbarschaft tuberkulöser Herde in der Lunge. (Desquamativpneumonie von Buhl, vgl. bei Tuberkulose.)] Taf. 39. Fig. I.

In den späteren Stadien mischen sich ihnen meist Leukocyten, sowie aus den Alveolarcapillaren austretende rote Blutkörperchen in wechselnder Anzahl bei. Fibrin ist bei den rein katarrhalischen Formen dieser Bronchopneumonie fast niemals oder doch nur in verschwindend geringer Menge nachweisbar, daher macroskopisch auch die Schnittfläche solcher Entzündungsherde nahezu immer ganz glatt ist. Die Lösung erfolgt durch fettigen Zerfall der die Alveolen ausfüllenden Zellen.

Einen sehr ähnlichen Aufbau wie die katarrhalische Pneumonie zeigt die als sogenannte marantische Splenisation der Lunge bekannte Verdichtung. Sie entsteht gewöhnlich im Anschluss an eine langandauernde Hypostase, besonders bei gleichzeitig vorhandenem Oedem. Taf. 36. Fig. II.

Complizierter in ihrer Genese und im Aufbau des Exsudates sind meistens die sogenannten Lobulärpneumonien, welche sich sekundär an die verschiedensten anderweitigen Erkrankungen anschliessen und sich namentlich bei Kindern im Gefolge von Infektionskrankheiten, Diphtherie, Masern, Scharlach, Pocken, Keuchhusten, Influenza etc. etablieren. Auch sie zeigen eine bronchogene Entstehung, doch setzt sich die Entzündung gewöhnlich nicht nur einfach in der Längsrichtung des Bronchialrohres auf den anhängenden lobulus

## Tafel 40.

**Fig. I. Lobuläre (eitrige) Bronchopneumonie nach Diphtherie.** Vergr. 250.

1. Bronchus mit reihenförmig abgelösten Epithelschollen und mit Eiterkörperchen gefüllt. Seine Wand ebenfalls von Elterkörperchen durchsetzt.

Alveolarsepten mit sehr stark injicierten Gefässen. In den Alveolarlumina ein reinzelliges Exsudat, grösstenteils aus Leukocyten, z. T. aus dequamierten Alveolarepithelien bestehend.

**Fig. II. Postdiphtheritische Lobulärpneumonie.** Weigerts Fibrinfärbung. Vergr. 280.

Das Exsudat in den Alveolen ist teils zellig, teils fibrinös (2). Capillaren der Alveolarwände stark injiciert. Das zellige Material in den Alveolen besteht hauptsächlich aus Leukocyten, ferner aus Alveolarepithelien und Riesenzellen (1). Letztere sind offenbar aus verschmolzenen Alveolarepithelien hervorgegangen; ihr Protoplasmaleib sehr gross und mit allerlei Detritus, Kerntrümmern, Fibrinpartikeln etc. beladen.

---

fort, sondern durch sehr lebhafte Mitbeteiligung der Bronchialwand und des ihn umgebenden peribronchialen Gewebes tritt die Entzündung in die benachbarten Alveolengruppen hinüber. Da dieselben nicht dem gleichen lobulus angehören, den der betreffende Bronchus versorgt, so wird durch diesen Ausbreitungsweg die lobuläre Anordnung der pneumonischen Verdichtungen verwischt, sie stellen vielmehr verschieden grosse, rundliche oder längliche circulär um einen Bronchus sich ausdehnende Infiltrationsherde dar, die sich nicht an die lobuläre Grenze halten. Schon makroskopisch erkennt man auf einem senkrecht zur Längsachse des Bronchus gelegten Durchschnitt im Centrum eine gelblich verfärbte Stelle, d. i. der mit eitrigem Exsudat gefüllte Bronchus und seine infiltrierte Wandung, während die Peripherie dieser Knoten dunkler zu sein pflegt.

Im mikroskopischen Bild zeigt sich der Bronchus ausgefüllt von Eiterkörperchen sowie von abgehobenen, manchmal in ganzen Zeilen in das Lumen verlagerten Cylinderepithelien und bisweilen sehr reichlichen Mikroorganismen. Die bindegewebige resp. muskuläre Wand ist sehr dicht von Leukocyten durchsetzt, oft sind die

Taf. 39. Fig. II.

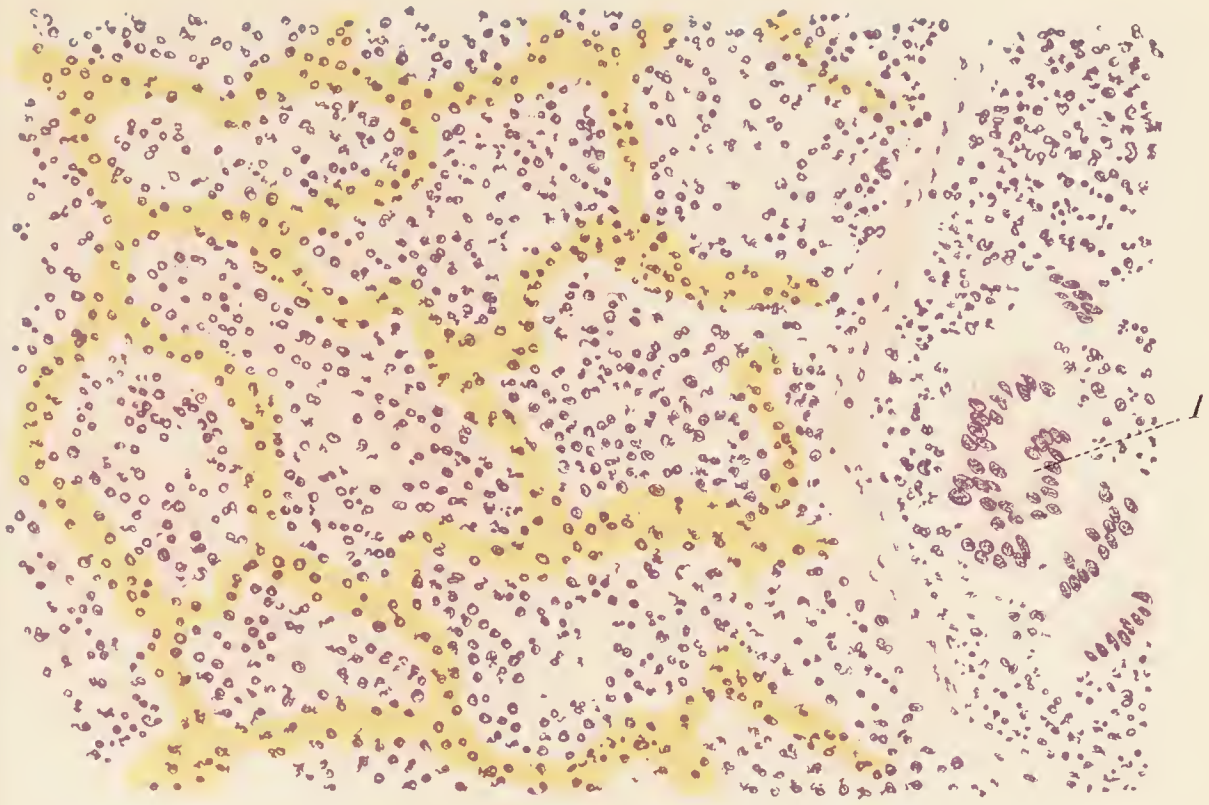


Fig. I.

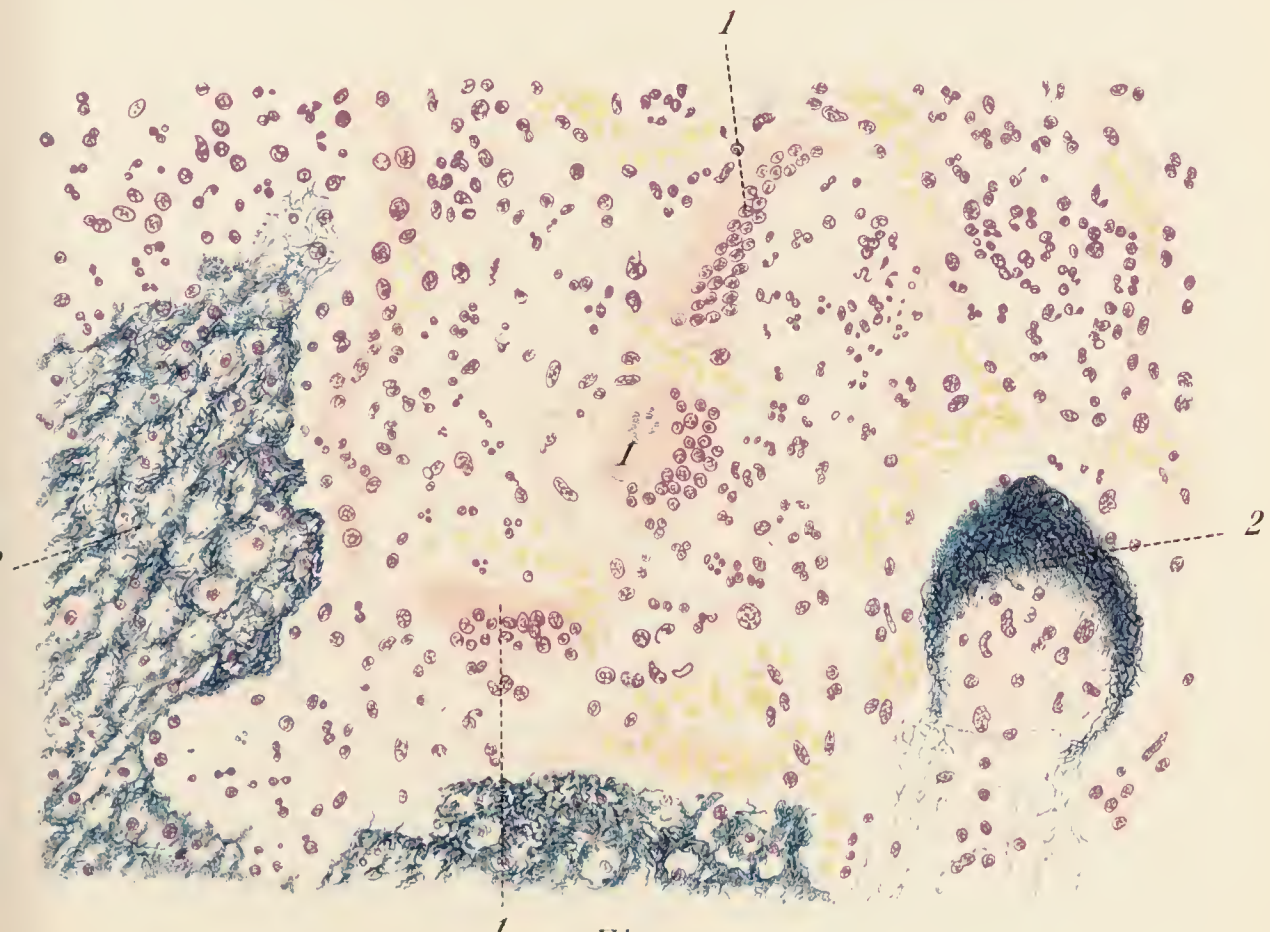


Fig. II.

Lith. Anst. F. Reichhold, München.

Muskelfasern ganz auseinandergedrängt und kaum noch zwischen den Eiterkörperchen erkennbar; die Blutgefässe der Bronchialwand sind mit roten Blutkörperchen sehr stark gefüllt, manchmal durch Fibrin- oder Leukocytenthromben verlegt; die Abgrenzung gegen die umliegenden Alveolen ist eine unscharfe, da auch ihre Wandungen sehr stark von Leukocyten mit fragmentierten Kernen durchsetzt und ihre Lumina von solchen erfüllt sind. Die Zusammensetzung des Exsudates in den Alveolen ist eine sehr wechselnde, vor allen Dingen ist die Menge des Fibringehaltes grossen Schwankungen unterworfen, ebenso ist auch die Verteilung des Exsudates oft eine sehr unregelmässige.

Man trifft Bronchopneumonien, welche ein rein zelliges Exsudat aufweisen, in anderen Fällen findet sich in den peripheren Alveolen der lobuli ein vorwiegend fibrinöses, in den centralen ein vorwiegend aus Zellen zusammengesetztes Exsudat, manchmal findet man Herde, die sich im einzelnen Gesichtsfeld durch nichts von einer echten croupösen Pneumonie unterscheiden, so reichlich sind die Fibrinpfröpfe, und auch die interalveolären Fibrinfäden- und bündel fehlen nicht, ja zuweilen reicht die fibrinöse Exsudation bis in die Bronchien selbst hinein, resp. nimmt von ihnen ihren Ausgang. Es scheint für das Zustandekommen der einen oder anderen Exsudatform nicht sowohl auf die Qualität als auf die Quantität der vorhandenen Mikroorganismen anzukommen. Von letzteren werden angetroffen der Diplococcus pneumoniae (Fränkel-Weichselbaum), der Streptococcus pyogenes, die pyogenen Staphylococcen, der Friedländersche Pneumoniebacillus, der Diphteriebacillus, Influenzabacillus und bei in der Umgebung von tuberkulösen Herden entstehenden Bronchopneumonien natürlich auch der Tuberkelbacillus. Taf. 40. Fig. I.

Man kann im allgemeinen wohl sagen, dass die Menge des ausgeschiedenen Fibrins der Menge der vorhandenen Bakterien umgekehrt proportional ist, d. h. je mehr Bakterien gefunden werden, desto unbedeutender

pflegt die Fibrinablagerung zu sein. Es hängt das offenbar mit der Leukocyten anlockenden (chemotaktischen) Wirkung der Mikroorganismen zusammen (vgl. allg. T. u. Entzündung).

Unter besonderen Verhältnissen kommt es in dem zelligen Exsudat der Alveolen zur Bildung von mehr oder minder zahlreichen Riesenzellen, besonders in den postdiphteritischen, sowie nach Masern auftretenden Pneumonieformen. Man sieht dann in den Alveolen oft massenhafte, mehrkernige, bisweilen ausserordentlich grosse, polygonale oder unregelmässig festonartig ausgezackte Zellen, die sehr häufig daneben noch weisse Blutkörperchen, Kern- und Zellfragmente und Fibrinklumpen einschliessen. Dieselben entstehen aus Alveolarepithelien, und zwar sowohl durch Conglutination mehrerer zuerst getrennter Zellen, als auch durch wiederholte Kernteilung in einer Zelle ohne nachfolgende Zellteilung. Auch in bindegewebig indurierten Lungen sieht man sie bisweilen aus „atypisch gewucherten" Epithelien (vgl. oben) hervorgehen.

Taf. 40. Fig. II.

Auf die embolischen und pleurogenen Pneumonien wurde schon oben hingewiesen (Seite 81). Die embolischen Pneumonien sind häufig gepaart mit Infarktbildungen, wenn die entzündungserregenden Mikroorganismen nicht allein, sondern in einen Thrombus eingeschlossen zur Einschwemmung in die Blutbahn der Lunge kommen. Ausgangspunkte derartiger Herde sind am häufigsten infektiöse Thromben im Körpervenengebiet z. B. in Uterinvenen bei puerperaler Septicopyämie, selten endocarditische Auflagerungen im rechten Herzen. Es bildet sich dann zuerst ein haemorrhagischer Infarct in dem betreffenden Gebiet aus, welcher infolge der entzündungserregenden Eigenschaften der Mikroorganismen sehr bald von Leukocyten durchsetzt wird und gewöhnlich rasch in grösserem Umfang eitrig zerfällt (embolischer Abscess). Das Bild einer insulären Pneumonie ist in diesem Falle nur in einem schnell vorübergehenden Stadium geboten, bevor der Einschmelzungsprozess in grösserem Umfang erfolgt ist. Manchmal

sind die zusammengeballten Kokkenmassen schon mit schwacher Vergrösserung sichtbar.

## Tuberkulose.

Das histologische Bild der Lungentuberkulose ist ein ausserordentlich wechselndes und vielgestaltiges. Man hat früher eine Reihe sehr verschiedener Krankheitsformen statuiert, bevor man durch die Entdeckung des Tuberkelbacillus zu der Erkenntnis der aetiologischen Einheit derselben gelangte (Granulose, Phthise, käsige Pneumonie, Cirrhose etc.)

Lokalisation, Ausbreitung und Verlauf der tuberkulösen Lungenerkrankungen sind so mannigfache, dass es nahezu unmöglich ist, dieselben unter einem gemeinsamen histologischen Gesichtspunkt zu betrachten; alle Entzündungsformen und ihre Ausgänge, die wir oben kennen gelernt haben, können sich neben den spezifischen, tuberkulösen Veränderungen abspielen; kein Organ des Körpers kann durch die Tuberkulose in so verschiedener Weise verändert werden als gerade die Lunge.

Das tuberkulöse Virus kann der Lunge auf drei verschiedenen Wegen zugeführt werden. Es kann entweder mit der Blutbahn oder auf dem Wege der Inhalation durch den Bronchialbaum, oder endlich durch die Lymphbahnen in die Lunge gelangen bezw. hier verbreitet werden.

Im ersteren Falle sprechen wir von einer haematogenen oder embolischen Tuberkulose, oder auch von akuter Miliartuberkulose, weil in diesem Falle zur Zeit des Todes die tuberkulösen Eruptionen gewöhnlich die Grösse von Hirsekörnern (milium) haben.

Sie entsteht am häufigsten dadurch, dass irgendwo im Körper ein tuberkulöser Herd z. B. eine verkäste Lymphdrüse in eine Vene durchbricht und nun das infektiöse Material vom Blut in das rechte Herz und von da in die Lunge eingeschwemmt wird. Der gleiche Vorgang findet auch nach Durchbruch eines tuberkulösen

Herdes in ein grösseres Lymphgefäss und Transport von hier aus in die Blutbahn statt. Circumskripte Miliartuberkulose einzelner Lungenabschnitte kann entstehen durch Einbrechen eines schon vorhandenen tuberkulösen Herdes der Lunge selbst in einen arteriellen Gefässstamm.

In all diesen Fällen haben wir also ein Circulieren von Tuberkelbacillen im Blutkreislauf. Bleiben dieselben nun in den Capillaren stecken, so bilden sich multiple, embolisch-tuberkulöse Herdchen aus, deren erste Anfangsstadien sich an den Capillarwänden und deren nächster Umgebung abspielen.

Wie überall im Körper erregt der Tuberkelbacillus auch in der Lunge zunächst eine Proliferation der fixen Gewebszellen. Capillarepithelien, Bindegewebszellen der Alveolarsepten und Alveolarepithelien geraten um die eingeschwemmten Bacillen herum in Wucherung, sie produzieren die sogenannten „epithelioiden" Zellen und geben damit den Grundstock für die Ausbildung des Pulmonaltuberkels ab. In diesem Stadium finden wir in dem rein zelligen Knötchen gewöhnlich in der Mitte, die elastischen Fasern der Alveolarwand wohl erhalten, und von hier aus ragt die Zellanhäufung rings in die umgebenden Alveolar- oder Infundibularlumina hinein. Durch den Reiz des Knötchens können in grösserer Ausdehnung in den benachbarten Alveolen die Epithelien desquamiert werden, gleichzeitig aber findet neben dieser productiven regelmässig eine exsudative Entzündung statt, und wir sehen eine wechselnde Menge von Fibrin in den betreffenden Alveolen zur Ausscheidung gelangen und das Zellknötchen umgeben. So unterscheidet sich denn schon sehr bald nach seiner ersten Anlage die auf haematogenem Wege entstandene Tuberkulose der Lunge histologisch durch nichts mehr von einem miliaren tuberkulös-pneumonischen Herd, wie wir dieselben bei der auf dem Bronchial- und dem Lymphwege in der Lunge zur Ausbreitung gelangenden Tuberkulose auftreten sehen. Mehrere benachbarte Knötchen confluieren miteinander, wodurch grössere Conglomerattuberkel ent-

Taf. 42 Fig. I.

stehen, deren mehrteilige Zusammensetzung jedoch mikroskopisch meist noch längere Zeit deutlich bleibt.

Bei der akuten generalisierten, haematogenen Miliartuberkulose pflegen die Knötcheneruptionen über dieses Stadium nicht hinaus zu gedeihen.

Gelegentlich können derartige Knötchen auch im Lumen eines Infundibulums oder einer Alveolarröhre zu liegen kommen; diese Lokalisation erkennt man hauptsächlich deutlich an Präparaten, in welchen die elastischen Fasern besonders gefärbt wurden. Man sieht dann, das, je nach der Altersstufe, zellige oder zellig-käsige oder rein käsige Centrum auf geeigneten Schnitten circulär umgeben von den elastischen Fasern der Wandungen dieser Hohlräume.

Aus den epithelioiden Zellen können Riesenzellen in wechselnder Zahl entstehen. Häufig finden wir solche mit zahlreichen pseudopodienartigen protoplasmatischen Ausläufern, die sich in das Reticulum des Tuberkels verlieren (vgl. allg. T. Tuberkulose). Mit zunehmender Vergrösserung tritt dann eine käsige Nekrose im Centrum des Zellcomplexes auf, die immer weiter um sich greift.

Anders im Verlauf, aber zum Teil ausserordentlich ähnlich im histologischen Charakter ihrer Anfangsstadien gestalten sich diejenigen Formen der Lungentuberkulose, welche ihren Ausgang und ihre Verbreitung vom Bronchialbaum bezw. vom Lymphgefässystem aus nehmen.

Der weitaus häufigste Infektionsmodus der Lunge und des Körpers überhaupt mit dem tuberkulösen Gift ist der auf dem Wege der Respiration. Die Bacillen geraten durch die Atmungskanäle bis in die feineren Verzweigungen der Bronchien, siedeln sich entweder schon hier an und rufen so an deren Wandungen die ersten Veränderungen hervor, oder sie geraten bis in die Infundibula oder die Alveolen hinein, um hier sich einzunisten und von hier aus ihre spezifisch-entzündungserregenden Eigenschaften zu entfalten.

Im ersteren Falle spielen sich genau dieselben Vorgänge ab, welche wir bei der Entstehung der Broncho-

## Tafel 41.

**Fig. I. Embolischer Abscess in der Lunge bei Pyämie.** (Insuläre. embolisch-eitrige Pneumonie.) Vergr. 75.
Um die (blaugefärbten) Kokkenanhäufungen liegen massenhafte Leukocyten in den Alveolarlumina und -septen. Das Lungengewebe z. T. eitrig eingeschmolzen.

**Fig. II. Käsige Bronchitis.** Vergr. 40.
Querschnitt der Wand eines kleinen Bronchus mit angrenzendem Lungengewebe.
Die Bronchialwand ist vollständig zerstört, käsig-nekrotisch (1), das Lumen von den Käsemassen z. T. ausgefüllt. Der tuberkulöse Prozess setzt sich cirkulär auf das umgebende Lungengewebe fort, dessen Alveolen infiltriert und von zahlreichen, konfluierenden Tuberkeln erfüllt sind (3).

---

pneumonie eintreten sahen. Auch hier haben wir nacheinander die Erscheinungen der Bronchitis, Peribronchitis und Bronchopneumonie, indem sich die Entzündung durch die Bronchialwand auf das umgebende Gewebe fortleitet; histologisch werden diese Vorgänge nur durch die Eigentümlichkeiten modifiziert, welche von der spezifischen Wirkungsweise des Tuberkelbacillus auf das Körpergewebe abhängig sind. Diese Vorgänge charakterisieren sich durch die Zellknötchenbildung und die käsige Nekrose, welcher tuberkulös infiziertes Gewebe auf einem gewissen Stadium stets anheimzufallen pflegt.

Wir müssen uns vorstellen, dass die Bacillen z. B. in einem Schleimpfropf in dem Lumen eines kleinen Bronchus stecken bleiben und nun zunächst mit den Epithelzellen von dessen Innenwand in Berührung kommen; hier rufen sie sofort durch ihre Giftwirkung eine Proliferation der Zellen und eine Einwanderung von Leukocyten hervor; so entsteht der Grundstock des Bronchialtuberkels. Die Knötchen vergrössern sich; je geringer der Umfang des betreffenden Bronchus, desto rascher berühren sie sich und fliessen zusammen, in ihrem Innern tritt Verkäsung ein und auch die käsigen Centren confluieren miteinander zu einem die Circumferenz des Bronchiallumens teilweise oder ganz umfassenden käsigen Ringe. Auf diesem Stadium ist die

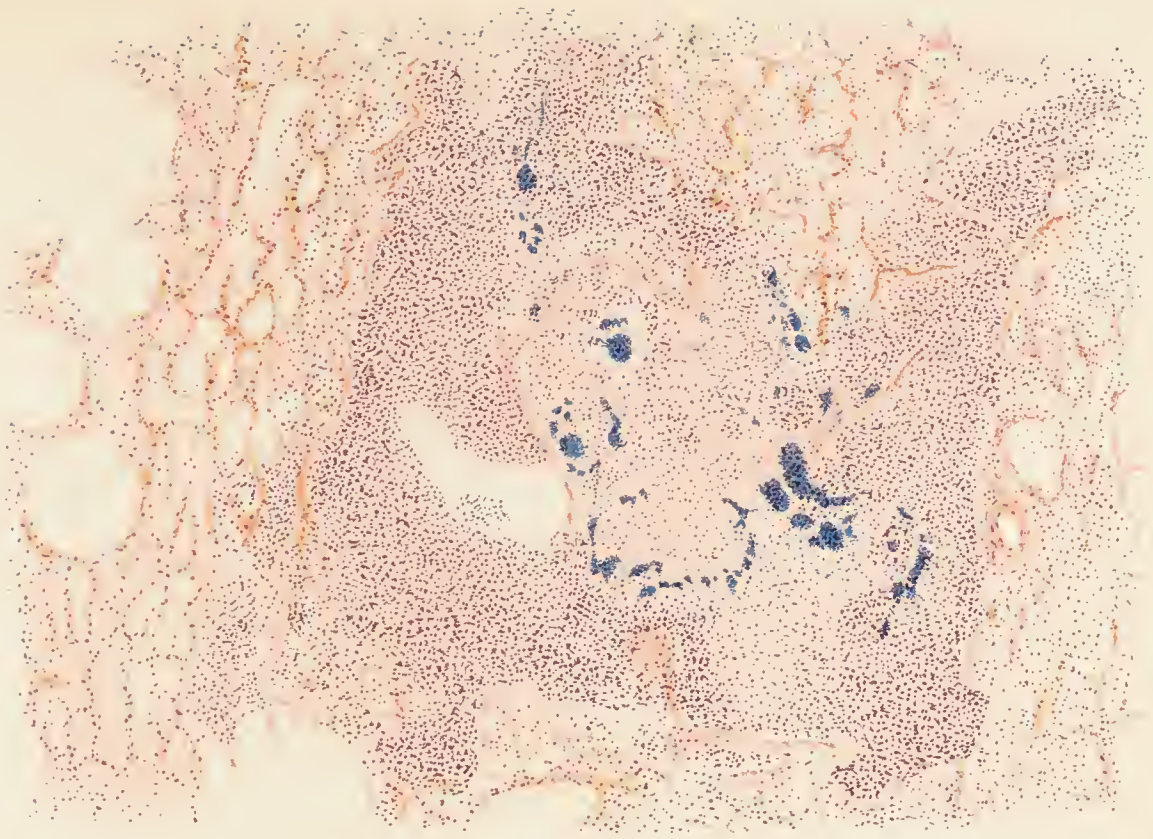

*Fig. I.*




*Fig. II.*

*Lith. Anst. F. Reichhold, München.*

Nachbarschaft des erkrankten Bronchus schon in ausgedehnter Weise in Mitleidenschaft gezogen: die Knötchen dringen auch in die äusseren Lagen der Bronchialwand vor, zerstören dieselben und beziehen sie dann in den käsigen Ring mit ein. Das Lumen wird gewöhnlich von den käsigen Massen ebenfalls ganz oder teilweise verschlossen, infolgedessen sinkt der abhängige Alveolarbezirk atelectatisch zusammen. Weiterhin sehen wir nun eine Reihe von Folgezuständen an dem den Bronchus umhüllenden Bindegewebe resp. an den anstossenden Alveolen. Die Alveolarwände werden von zahlreichen Rundzellen durchsetzt und erscheinen verdickt, im Alveolarlumen findet eine lebhafte Desquamation von Wandepithelien statt, denen sich weisse und rote Blutkörperchen beimengen, an einzelnen Stellen können grössere Anhäufungen von Leukocyten auftreten, welche die Grenze der Alveolarwände gegen das sie erfüllende zellige Exsudat verwischen. Auch Fibrin kann in die umgebenden Alveolen in grösserer oder geringerer Menge abgeschieden werden, kurz wir haben in einiger Entfernung von dem verkästen Bronchus das typische Bild einer herdförmigen Bronchopneumonie, welches zunächst durch nichts seine tuberkulöse Entstehung verrät. Allmählig aber ändert sich dieses Bild, indem Tuberkelbacillen auch in diese ännsseren Zonen nachdringen, entweder direkt durch ihre eigene Wachstumsenergie oder weit häufiger eingeschleppt durch Wanderzellen. Taf. 41. Fig. II.

Nun schiessen entweder von der Wand der Alveolen ringsum neue Zellknötchen auf, die sich circulär vergrössern und wiederum central verkäsen, oder das schon vorhandene zellige Exsudat in den Alveolen fällt, wenn zahlreiche Bacillen gleichzeitig eindringen, in grösserer Ausdehnung der käsigen Nekrose anheim, so dass wir nun eine herdförmige käsige Pneumonie vor uns haben.

Auch an den dem lobulus des verstopften und verkästen Bronchus angehörenden Alveolen spielen sich weiterhin entzündliche Folgezustände ab. Dem Stadium der Atelektase folgt eine lebhafte Wucherung und Los-

## Tafel 42.

**Fig. I. Miliartuberkulose der Lunge.** Vergr. 35.
Die Tuberkel mit käsigen Centren (2) liegen rings umgeben von freiem, lufthaltigem Alveolargewebe (1). Z. T. stossen sie schon zusammen, wodurch grössere Knoten entstehen. 3. Riesenzellen.

**Fig. II. Käsige Pneumonie.** Weigerts Fibrin- und Elastinfärbung. Vergr. 70.
Das Gewebe ist schon vollständig nekrotisch; in den Alveolarwänden und im Alveolarlumen keine Kerne mehr nachweisbar. In letzterem eine trübe, körnige (käsige) Detritusmasse mit einzelnen Chromatinfragmenten (3) und namentlich in den peripheren Partien reichlichem, noch gut erhaltenem Fibrin. Einzelne Alveolen sind ganz mit dichten Fibrinnetzen erfüllt wie bei der croupösen Pneumonie. In den Alveolarwänden (1) und Gefässwänden (2) die elastischen Fasern noch gut nachweisbar.

## Tafel 43.

**Fig. I. Miliare tuberkulöse Pneumonie.** Vergr. 170. Weigerts Fibrinfärbung und Elastinfärbung.
Mehrere aneinander grenzende Alveolen sind ausgefüllt von zellig-fibrinösem Exsudat. Die Zellen bestehen hauptsächlich aus desquamierten Epithelien; z. T. sind ihre Kerne nicht mehr färbbar (beginnende käsige Nekrose). Die noch festsitzenden Wandepithelien gewuchert.

**Fig. II. Verkäsung des Exsudates in einer Lungenalveole bei käsiger Pneumonie.** Vergr. 360. Elastinfärbung.
Die Alveole ist ausgefüllt von einer grauen feinkrümligen Masse mit zahlreichen Kernen auf verschiedenen Stadien des Zerfalls. Zellleiber nicht mehr sichtbar.

---

stossung von Alveolarepithel, dasselbe füllt die Lumina in grösserer Ausdehnung aus; manchmal wird auch etwas Fibrin in dieselben mit abgeschieden, dadurch erhält das Gewebe eine ziemlich compakte Beschaffenheit bei eigentümlich gelatinöser Konsistenz (gallertige Hepatisation). Da der Luftdruck auf den von der Respiration abgeschlossenen Alveolen nicht mehr lastet, so nimmt das wuchernde Epithel auch hier oft jene schon oben erwähnte, cubische, atypische Form an, welche ihm die grösste Aehnlichkeit mit Drüsenepithelien verleiht, wodurch oft auf grössere Strecken zierlich gewundene Epithelzellen zu stande kommen. Schliesslich können hier von dem interstitiellen Bindegewebe der

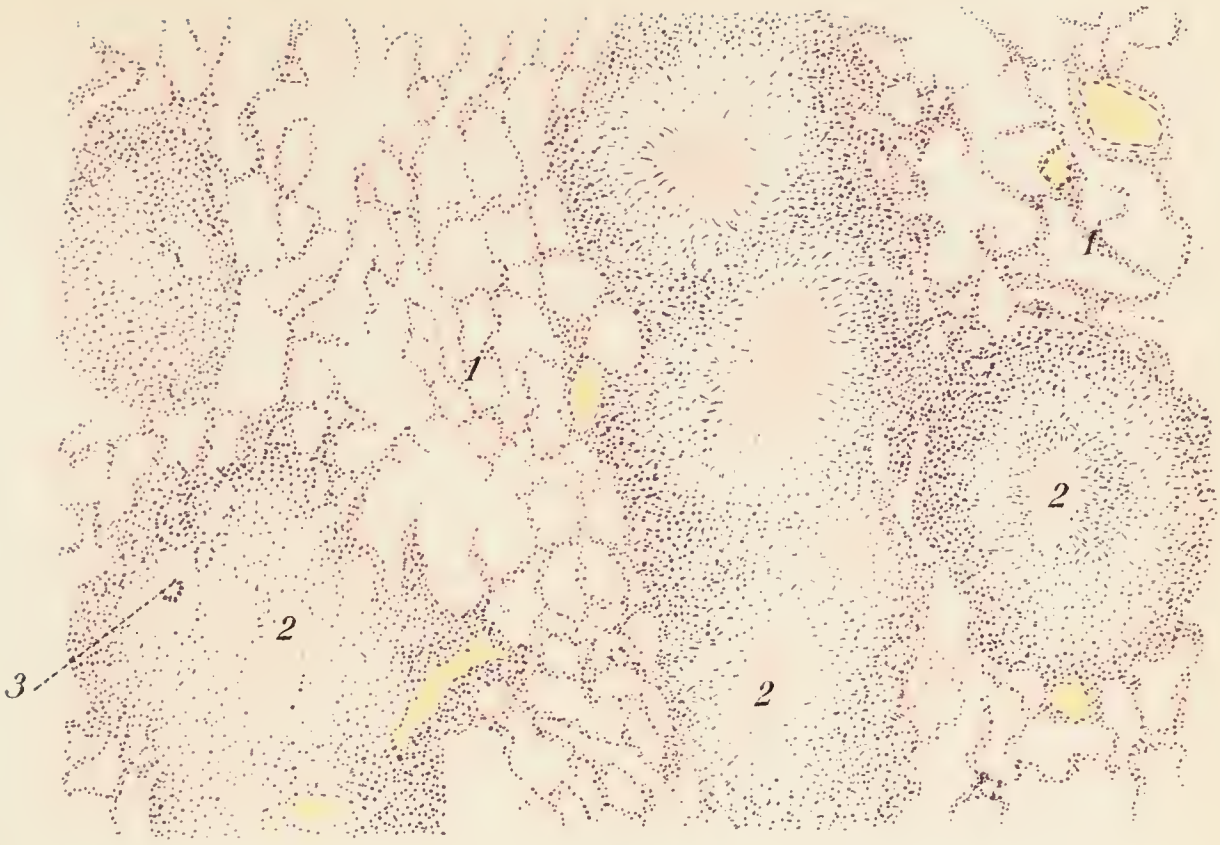


Fig. 1.

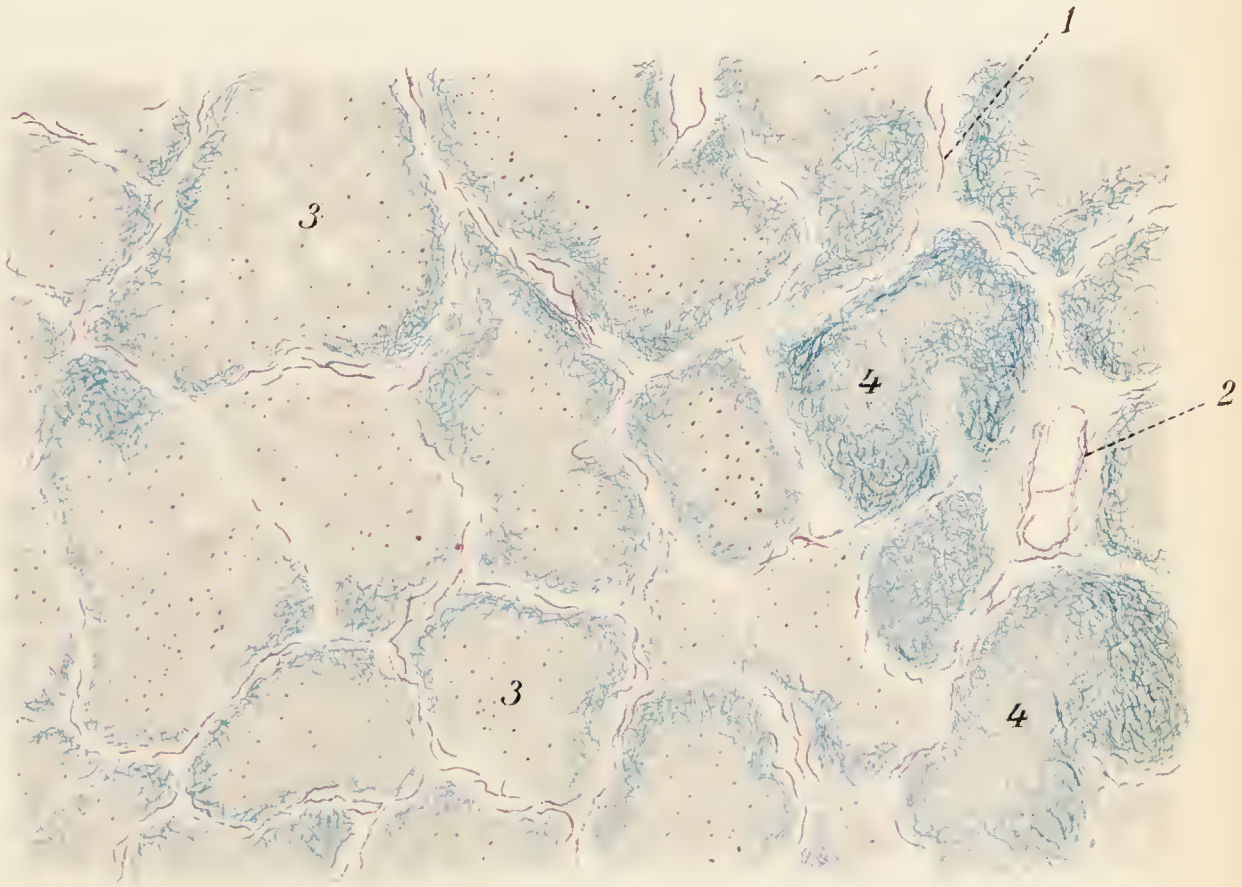


Fig. 2.

Lith. Anst. F. Reichhold, München.

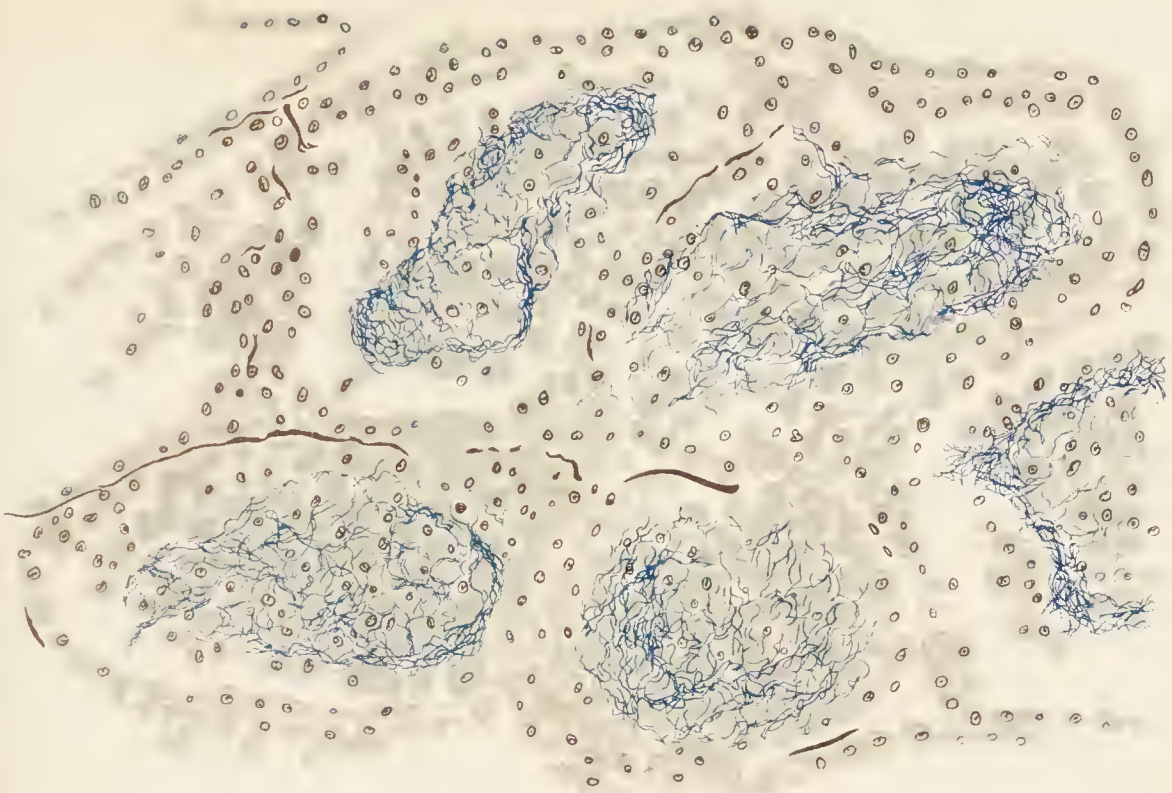

Fig. 1.

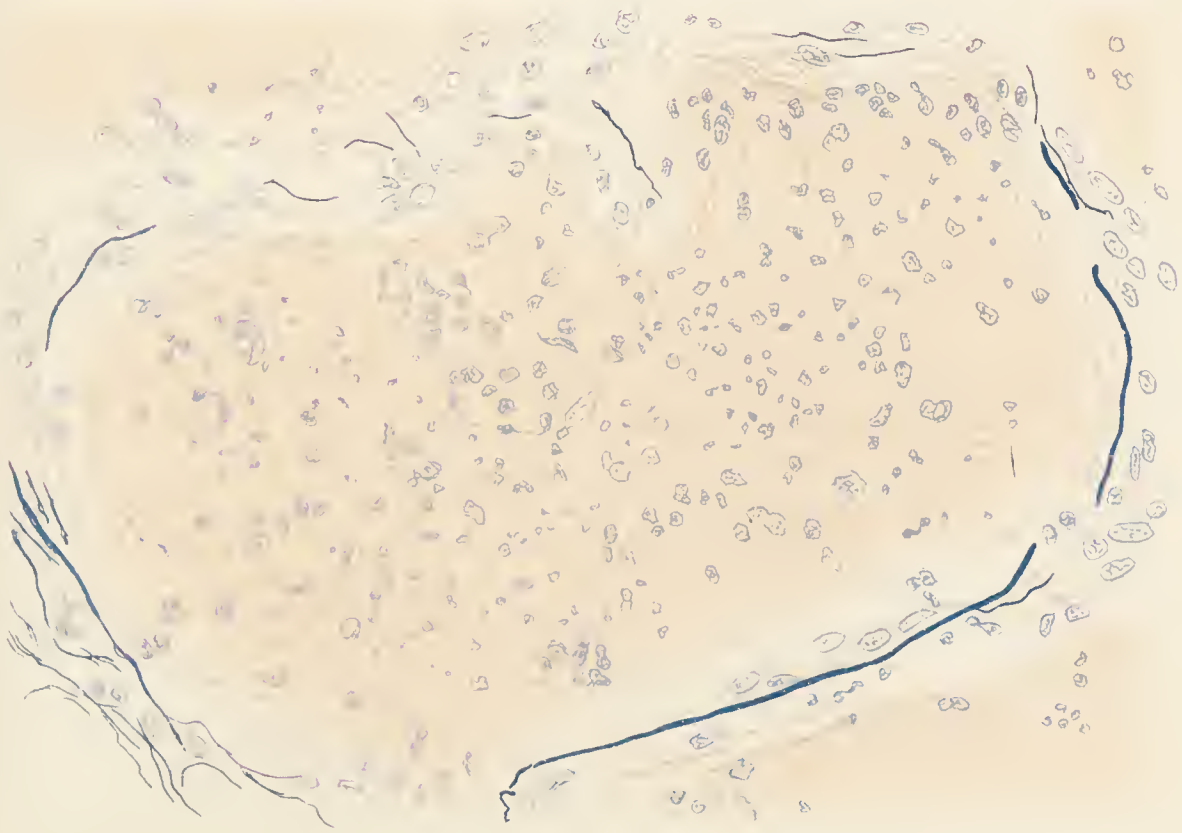

Fig. 2.

Lith. Anst. F. Reichhold, München.

Interlobularsepten oder von dem peribronchialen Bindegewebe aus, soweit dasselbe nicht tuberkulös afficiert ist, Organisationsvorgänge eintreten, die wie bei der gewöhnlichen Pneumonie ablaufen und zur bindegewebigen Induration und Verödung des betreffenden Lungenabschnittes führen. Sehr häufig freilich wird das gallertig hepatisierte Lungengewebe wohl durch mechanische Momente bei der respiratorischen Bewegung der umliegenden lufthaltigen Bezirke von dem tuberkulösbronchopneumonischen Herd aus resp. von dem im ehemaligen Bronchiallumen liegenden Pfropf aus tuberkulös infiziert und fällt dann gewöhnlich rasch und mit einem Schlag der käsigen Nekrose anheim: käsige Pneumonie. Ist Fibrin in grösserer Menge in die Alveolen abgeschieden, so wiedersteht dasselbe ebenso wie die in den Alveolarwandungen verlaufenden elastischen Fasern gewöhnlich länger der nekrosierenden Wirkung der Tuberkelbacillen als die Zellen.

Zuerst erliegen die in den Alveolen eingeschlossenen Zellen. Die Zelleiber sind nicht mehr von einander abgrenzbar, sie zerfallen zu einer trübgrauen unendlich feinkörnigen Masse, dann sieht man an den Kernen eigentümliche Verdichtungserscheinungen des Chromatins, Abschnürungen einzelner Teile und schliesslich Zerfall in kleine Bröckel, welche ihre intensive Färbbarkeit ziemlich lang bewahren können. Allmälig greift der Prozess auf die Zellen der Alveolarwände über, zerstört deren Epithelien, die Epithelien ihrer Capillaren und die Bindegewebszellen und -fasern. Auf diesem Stadium sieht man oft in schon völlig nekrotischem Lungengewebe noch dichte, gut nach der Weigertschen Methode färbbare Fibrinpfröpfe liegen, auch die interalveolären Verbindungsfäden können erhalten sein. Schliesslich geht auch das Fibrin in den allgemeinen Zerfall und die Umwandlung in den körnigen Detritus über und nun sind nur mehr die elastischen Fasern übrig, an denen vor ihrem Verschwinden meist eine Segmentierung in reihenförmig angeordnete Stücke abläuft. Zuletzt stellen grössere durch zahlreiche Gesichts-

Taf. 42. Fig. I.

Taf. 43 Fig. I u. II.

## Tafel 44.

**Fig. I. Desquamativpneumonie (v. Buhl) in der Umgebung eines tuberkulösen Herdes der Lunge.** Vergr. 340.

1. „Atypisch gewucherte", kubische und cylindrische Alveolarepithelien.
2. Desquamierte, blasig verquollene Alveolarepithelien.
3. Solche mit anthrakotischem Pigment beladen.

**Fig. II. Wucherung und Desquamation der Alveolarepithelien bei tuberkulöser Pneumonie.** Vergr. 520.

1. Fibrinpfropf in einer Alveole.
2. Interalveoläre Fibrinbrücke (Cohnsches Stigma).
3. Gewuchertes und z. T. von der Unterlage losgelöstes Alveolarepithel.
4. Elastische Fasern der Alveolarwand.

---

felder schwacher Vergrösserungen laufende Strecken eines Schnittes nur mehr eine gleichmässige, unfärbbare und nahezu strukturlose Masse dar, eben jene Substanz, die wir als käsig bezeichnen, die durch ihren geringen Wasserreichtum jene trockene Konsistenz und durch den gänzlichen Mangel von Blut die bekannte, gelblich-weisse Farbe hat. In den Blutgefässen solcher käsig pneumonischer Abschnitte sieht man gewöhnlich das Lumen durch Fibrin- und Leukocytenthromben verlegt, der Intima haftet oft ein dichtes Filzwerk von Fibrinfäden an.

Sehr häufig findet nun im Anschluss an eine tuberkulöse Bronchopneumonie oder einen circumskripten käsig pneumonischen Herd eine weitere Propagation des tuberkulösen Prozesses durch das Lymphgefässsystem statt. Die Lymphgefässe verlaufen bekanntlich parallel zu den Bronchien und Gefässen in dem peribronchialen bezw. perivasculären Bindegewebe und da bei den eben geschilderten Formen der Lungentuberkulose ihre Wurzeln und Stränge in das bacillenhaltige Granulationsgewebe gleichsam eintauchen, so findet natürlich sehr häufig ein Einbruch der Mikroorganismen in den Lymphstrom und eine Verschleppung durch denselben statt. Auf diesem Wege aber kommt es zu multiplen Tuberkeleruptionen in den Lymphgefässen selbst, die dann als vielfach perlenschnurartig geschwellte Stränge oft circulär die Bronchien umstellend gegen den

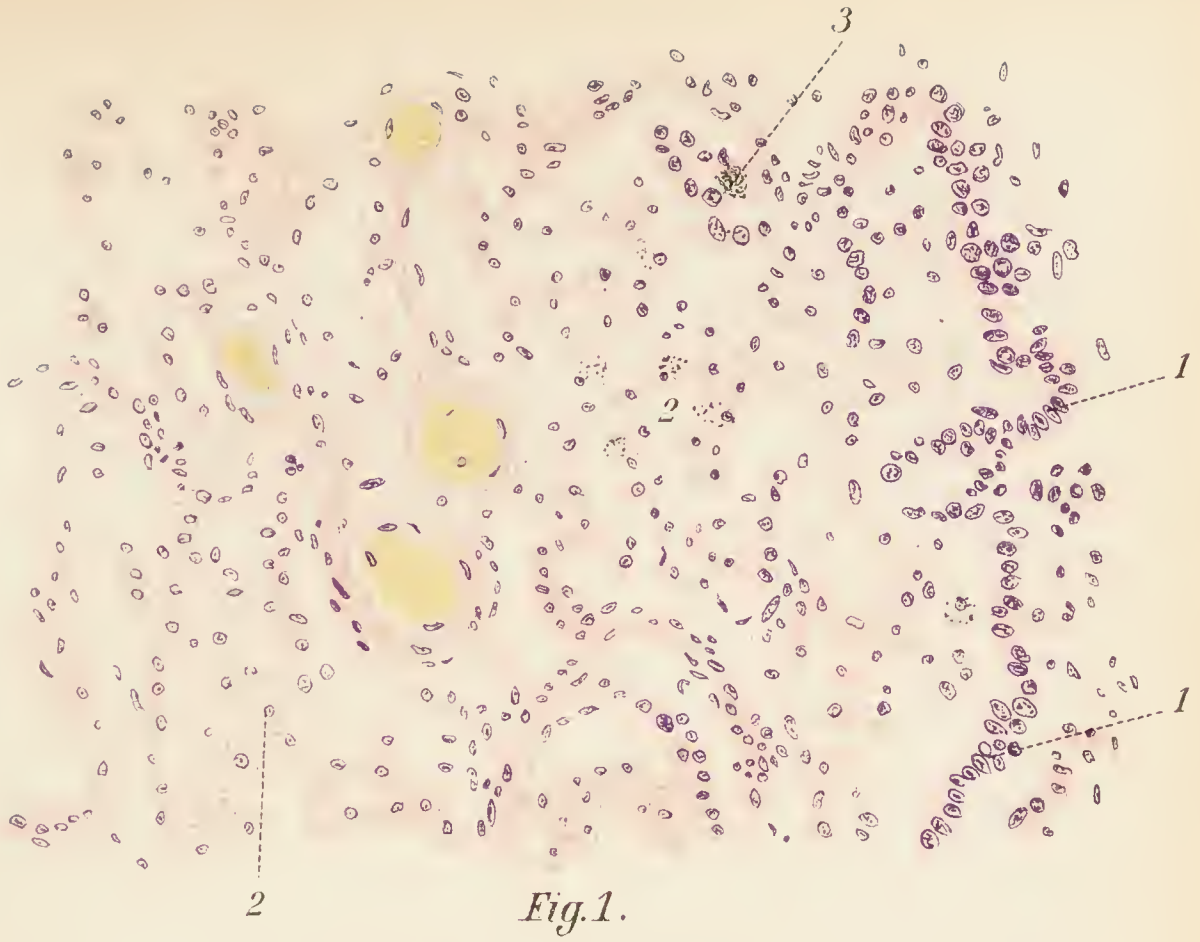


Fig. 1.

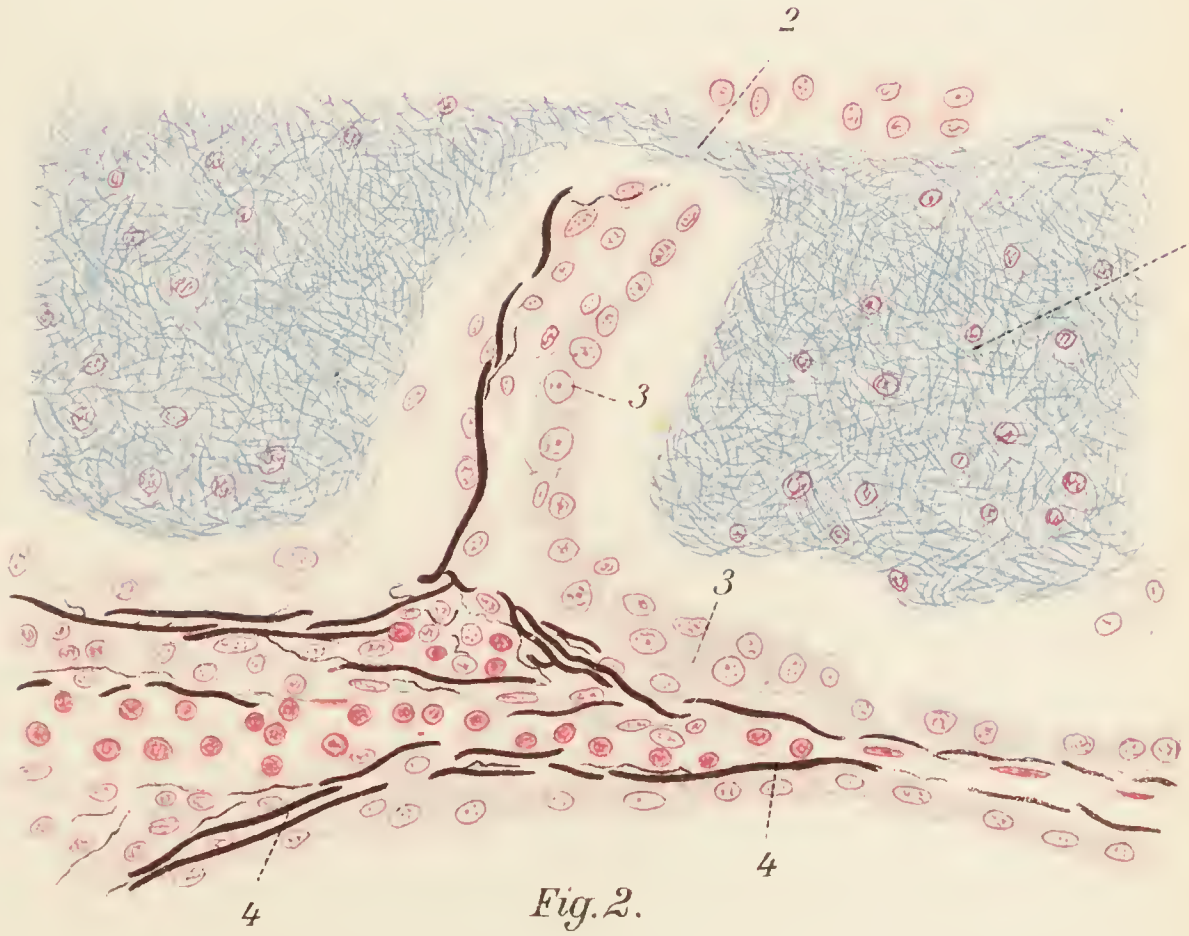


Fig. 2.

Lith. Anst. F. Reichhold, München.

Hilus ziehen. Man bezeichnet diesen Zustand als Lymphangitis peribronchialis tuberculosa.

Die Tuberkel nehmen in diesen Fällen ihren Ausgangspunkt von den Lymphgefässepithelien; bei ihrer concentrisch erfolgenden Vergrösserung dehnen sie sich einerseits gegen die Bronchialwand, andererseits wiederum gegen das umgebende alveoläre Gewebe aus. Sind gleichzeitig mehrere in der Circumferenz des Bronchus verlaufende Lymphbahnen tuberkulös afficiert, so können natürlich auch auf diese Weise durch circuläres Confluieren der sich ausdehnenden Knötchen käsige Ringe um die Bronchien entstehen, welche aber erst sekundär deren Wandung ergreifen und schliesslich auch bis an das Lumen heranreichen können. Manchmal lassen sich auf glücklich angelegten Schnitten durch einen Lungenlappen makroskopisch die von Knötchen durchsetzten gelblichen Stränge auf grössere Strecken bis gegen den Hilus hin verfolgen, wo sie dann mit den peribronchialen Lymphdrüsen in Verbindung treten. In den späteren Stadien der Erkrankung, wenn die Knötchen confluierend den Bronchus zerstört haben und das umgebende Gewebe ausgedehnt in Mitleidenschaft gezogen ist, lässt sich die Genese der Erkrankung natürlich oft nicht mehr erkennen.

Geraten nun bei der Aufnahme der Tuberkelbacillen dieselben durch die Bronchien direkt bis in das Alveolargebiet hinein, was am häufigsten in den Lungenspitzen der Fall ist, so entsteht hier, wenn die Mikroorganismen nicht wieder eliminiert werden können, zunächst entweder eine kleinste pneumonische Infiltration, oder die Bacillen werden von Wanderzellen aufgenommen, in die Lymphgefässe des Interstitiums geführt, können dann auf ihrem Transport stecken bleiben und hier Knötchenbildung hervorrufen. Im ersten Falle entsteht primär eine miliare, tuberkulöse Pneumonie, im letzteren der Pulmonaltuberkel. Uebrigens werden die histologischen Unterschiede bezüglich der Lagerung und Weiterausbreitung der beiden Formen sehr bald verwischt, da die interstitiellen Tuberkel natürlich in den

## Tafel 45.

**Fig. I. Wand einer tuberkulösen Caverne in der Lunge mit „Spitzencirrhose“.** Vergr. 16.

1. Cavernenlumen.
2. Fetzig zerfallene, verkäste Massen.
3. Dichtfaseriges fibrilläres Bindegewebe mit anthrakotischem Pigment.
4. Zusammengepresste Alveolen mit gewuchertem Epithel.

**Fig. II. Schiefrige Induration der Lunge bei obsoleter Spitzentuberkulose.** (Cirrhose.) Vergr. 55.

1. Emphysematös geblähtes Lungengewebe.
2. Durch dichtfaseriges, kernarmes Bindegewebe schwielig indurierte Partie von zahlreichen, schwarzen Pigmenthäufchen durchsetzt.

---

benachbarten Alveolen pneumonische Erscheinungen erTaf. 43. Fig. I. regen, andererseits die primär in den Alveolen etablierten Knötchen bei ihrer Vergrösserung ins Interstitium hinübergreifen. Die erste Anlage der Granulome bietet insoferne einige Verschiedenheiten als die interalveolär gelegenen wesentlich von gewucherten Alveolarepithelien und runden Wanderzellen, die interstitiellen daneben auch von Bindegewebszellen und Gefässepithelien aufgebaut werden. Dieses Material liefert die „epithelioiden Zellen“, die dann zum Teil durch wiederholte Kernteilung ohne nachfolgende Teilung des Zellleibes zu Riesenzellen werden können. An den letzteren sieht man bisweilen multiple, pseudopodienartige protoplasmatische Fortsätze, welche mit dem Reticulum des Tuberkels in Zusammenhang stehen. (vergl. auch allg. T. Tuberkulose). In ihrem Leib finden sich häufig Tuberkelbacillen, sowie auch Umwandlungsprodukte von solchen. Die Riesenzellen sind im allgemeinen um so zahlreicher, je langsamer der Prozess der Knötchenbildung verläuft; in den rasch sich entwickelnden, diffus pneumonischen, und zu ausgedehnter Verkäsung führenden Formen, werden sie oft vollständig vermisst. Das Centrum der vollständig gefässlosen Knötchen verfällt nach einiger Zeit der käsigen Nekrose; confluieren Knötchengruppen, so resultieren im weiteren Verlaufe grössere, käsige Bezirke.

Das weitere Schicksal dieser isolierten tuberkulösen Herde kann nun ein sehr verschiedenes sein. Verhältnis-

Fig. 1.

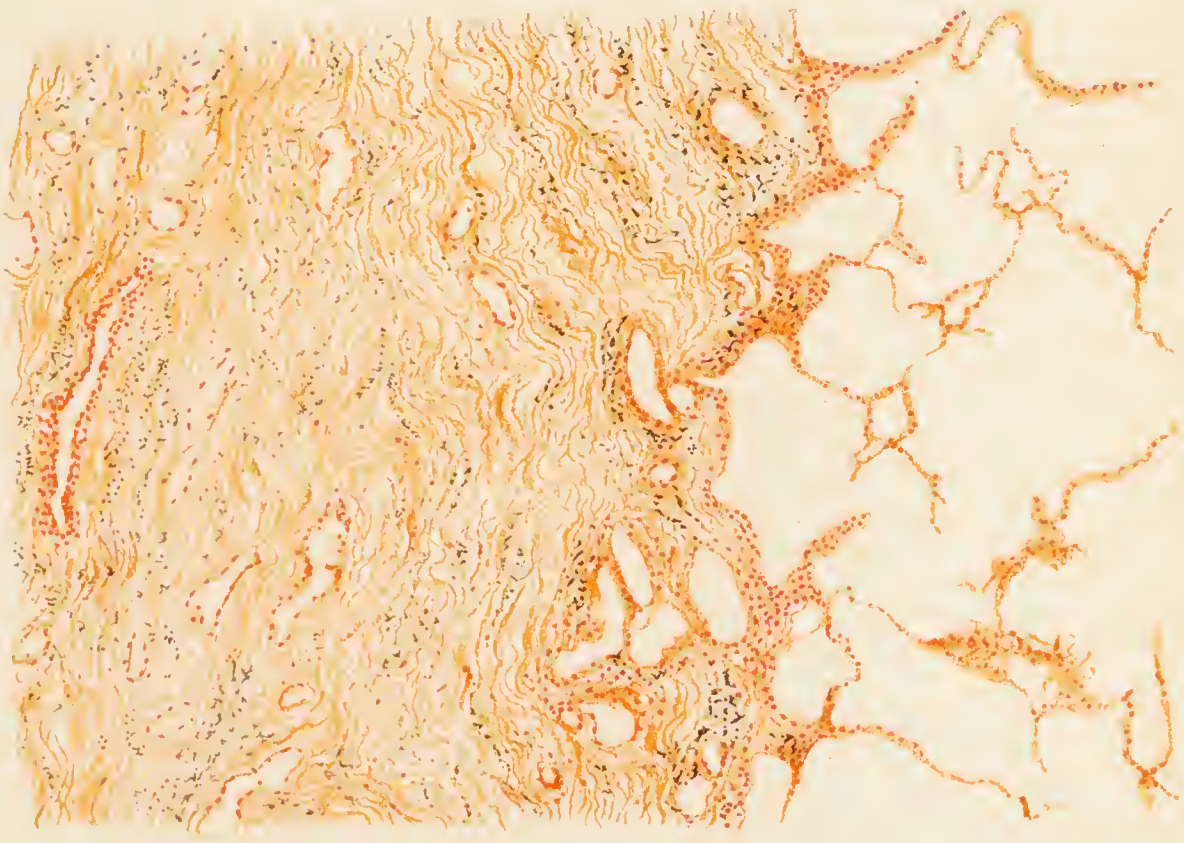

Fig. 2.

Lith. Anst. F. Reichhold, München.

mässig häufig findet eine Art von Ausheilung durch bindegewebige Abkapselung gegen die Umgebung zu statt. Die Exsudation schreitet nicht weiter auf die angrenzenden Alveolengruppen fort, sondern vom Rande der Knötchen her entsteht ein anfangs kernreiches, später immer zellärmer und langfaseriger werdendes Bindegewebe, welches bis zu der käsigen Zone heranwächst und dieselbe zuletzt circulär fest einscheidet; die ursprünglich an die verkäste Mitte angrenzenden, häufig in radiärer Stellung angeordneten, epithelioiden Zellen und auch die mehr peripher liegenden Rundzellen verschwinden, an ihrer Stelle schieben sich die Bindegewebszüge, welche auch hier aus dem interstitiellen, besonders dem peribronchialen Gewebe abstammen, centralwärts vor. Die Riesenzellen werden dabei oft in das vordringende Bindegewebe förmlich aufgenommen und von demselben eingeschlossen. Die verkäste Partie erleidet durch fortschreitenden Wasserverlust eine zunehmende Eindickung und Schrumpfung, schliesslich werden sehr häufig Kalksalze hier abgelagert, der Herd wird dadurch in eine anfangs lockere kreideartige, später derbe, mörtelförmige, bröcklige Kalkmasse umgewandelt. Die Bindegewebsbildung beschränkt sich aber oft nicht bloss auf eine Einscheidung und Abkapselung der vorhandenen tuberkulösen Herde, sondern nimmt einen progredienten Charakter an und bringt dadurch auch umliegendes noch lufthaltiges Gewebe manchmal in grösserem Umfange zur Verödung (Cirrhose), indem Fibroblastensprossen, ähnlich wie bei der Organisation der croupösen Pneumonie in die Alveolen einwachsen, deren Wände durchsetzen, ihr Lumen ausfüllen und schliesslich das Gewebe in eine schwielige, feste Masse verwandeln. Derartig schwielige Herde sind meist Prädilektionsstellen für die Ablagerung von Kohlepigment, welches in Form von stern- und spindelförmigen Häufchen, manchmal zum Teil noch in erhaltene Zellen eingeschlossen zwischen die Bindegewebsfasern eingestreut ist (schieferige Induration). Die unmittelbar angrenzenden Alveolen sind häufig vikariierend emphysematös erweitert. (Taf. 45, Fig. II.) Soweit die

Taf. 45. Fig. II.

Alveolen innerhalb der cirrhotischen Herde nicht vollständig durch das Bindegewebe verlegt oder zusammengepresst sind, sieht man in denselben auch hier oft die kubisch vergrösserten Epithelien in den spaltförmigen, drüsenschlauchförmigen Räumen (Fig. I Taf. 44). Sind in den käsigen resp. kalkigen Herden keine lebenden Tuberkelbacillen mehr vorhanden, so ist der Prozess als ausgeheilt anzusehen.

Nicht immer ist der Verlauf ein so günstiger, sehr häufig tritt gerade das Gegenteil, eine Erweichung und Einschmelzung der Herde ein. Zwei Momente kommen für diesen Vorgang in Betracht, einmal mechanische und weiter infektiöse.

Stösst der tuberkulöse Herd bei seiner Vergrösserung auf einen Bronchus oder Bronchiolus, oder nimmt er von einem solchen seinen Ausgangspunkt, so wird dessen Wandung in den nekrotischen Prozess mit einbezogen, dieselbe ist nun nicht mehr im stande, dem Inspirationsdruck dauernd zu widerstehen, sie wird ausgebuchtet und es entsteht in dem nekrotischen Bezirk hiedurch eine mit dem Bronchus in Zusammenhang stehende Höhle, eine sogenannte bronchiectatische Caverne. Auch in ganz kleinen Bronchiolen können solche Höhlen entstehen, und aus ihrem Zusammenfliessen können grössere, zackige Hohlräume werden.

Die meisten Cavernen entstehen jedoch dadurch, dass tuberkulös-pneumonische Bezirke durch die Athmung mit anderweitigen Mikroorganismen, mit Pneumoniediplococcen und vor allem mit Streptococcen inficiert werden. Die Wirkung ist eine Verflüssigung der Käsemasse und eine progrediente Eiterung nach der Peripherie zu; so kommt es früher oder später zu der Eröffnung des Herdes nach einem Bronchus und zur Entleerung seines Inhaltes nach aussen. Die Wandung einer solchen Caverne besteht zu innerst aus einer schorfartigen Lage nekrotischen Gewebes, in dem sich meist unzählige Tuberkelbacillen nachweisen lassen; die anstossenden Zonen sind von sehr zahlreichen Leucocyten durchsetzt. Nach der Entleerung tritt gewöhnlich in der Um-

Taf. 45. Fig. I.

gebung eine lebhafte reaktive Entzündung ein, welche zu einer bindegewebigen Umhüllung der Caverne führt und histologisch denselben Aufbau zeigt wie die schiefrige Induration in der Nachbarschaft käsiger Herde. Auch hier findet stärkere Ablagerung von Kohlepigment zwischen den Bindegewebslamellen und Entwicklung eines kubischen Epithels in den anstossenden Alveolen statt.

Bei der Vergrösserung der Hohlräume bleiben gewöhnlich einzelne strangförmige Gewebszüge erhalten, welche die Cavernen durchziehen. Untersucht man dieselben, am besten auf Querschnitten, so zeigt sich, dass sie aus Blutgefässen bestehen, deren Wandungen eine mächtige Verdickung erfahren haben und das Lumen oft ganz oder teilweise durch endarteriitische bezw. endophlebitische Prozesse verschlossen ist. (vergl. Circulationsorgane pag. 25.)

## Syphilis.

Beim Erwachsenen kommt Syphilis der Lunge sicher vor, doch ist über das histologische Bild derselben sehr wenig bekannt. Sie wird offenbar sehr häufig makroskopisch und mikroskopisch mit den chronisch indurativen Formen der Tuberkulose verwechselt. Natürlich fehlen aber die Tuberkelbacillen; dagegen bietet die Lungensyphilis beim Neugebornen und bei hereditär luetischen, unausgetragenen Früchten charakteristische Befunde. Wir können im allgemeinen zwei Hauptformen unterscheiden. erstens die in diffuser Weise ganze Lappen, gewöhnlich sogar die ganzen Lungen einnehmende pneumonische Form und zweitens die circumscript auftretende knotige Form.

Die erstere charakterisiert sich durch eine allgemeine Zunahme des interstitiellen Bindegewebes; sowohl das interlobuläre und peribronchiale Gewebe, wie auch die Alveolarsepten sind beträchtlich verdickt, durch sehr zahlreiche, spindelförmige und polygonal gestaltete Zellen (Fibroblasten). Die Alveolarlumina sind hiedurch verkleinert. Sie enthalten zumeist ein ziemlich reichliches, zelliges Exsudat, bestehend aus spärlichen Leucocyten und zahlreichen desquamierten Epithelien, welche eine

Taf. 46. Fig. I.

## Tafel 46.

**Fig. I. Luetische, „weisse" Pneumonie v. Neugeborenen** Vergr. 250. Die Alveolarwände sind durch zellreiches Bindegewebe (1) stark verdickt. In den Alveolarlumina sehr zahlreiche, grosse, desquamierte Epithelien (2) und einige Leukocyten.

**Fig. II. Indurative, interstitielle Pneumonie bei hereditärer Lues.** Vergr. 80.
Die Bindegewebssepten der Alveolen sind mächtig verbreitert (1) und erfüllen den grössten Teil des Gesichtsfeldes. Die Alveolarlumina sind ganz klein, drüsenschlauchähnlich (2) mit atypisch gewuchertem, kubischem Epithel.

## Tafel 47.

**Fig. I. Akute fibrinöse Pleuritis bei croupöser Pneumonie.** Vergr. 66. Weigerts Fibrinfärbung.
1. Fibrinbelag mit eingeschlossenen Leukocyten.
4. Infiltriertes Lungengewebe mit pneumonischem Exsudat. Dazwischen (3) verbreiterte Pleura pulmonalis, durchsetzt von jungen Bindegewebszellen und zartwandigen Gefässsprossen, in deren Lumen Leukocyten und Fibrin (bei 2).

**Fig. II. Beginnende Organisation bei fibrinöser Pleuritis.** (Detail aus dem vorhergehenden Bild.) Vergr. 340.
1. Fibrinschicht, hinter 2 ist die Pleura pulmonalis zu denken.
3. Junge Gefässe, gegen die Fibrinschicht vorwachsend.
4. Ein solches durch frische Fibrineinlagerungen thrombosiert.
5. Grosse epithelioide Zellen mit bläschenförmigen Kernen.
6. Spindelförmige, junge Bindegewebszellen.
7. Lymphocyten.
8. Leukocyten.

---

ausgesprochene Neigung zur Verfettung aufweisen. Die Blutgefässe zeigen Verdickung ihrer Wandungen, namentlich Bindegewebswucherungen und follikelartige Rundzellenanhäufungen in der Adventitia sowie Hyperplasie der Intima, ausgehend von dem subepithelialen Bindegewebe oft zur bedeutenden Verengung, manchmal zum vollständigen Verschluss des Gefässlumens führend. Hiedurch wird das Organ hochgradig anämisch. Infolge dieses Umstandes, verbunden mit der fettigen Degeneration der intraalveolären Zellen, bekommen die betreffenden Lungenabschnitte ein gelblich-weisses Aussehen und eine feste Consistenz, daher die Bezeichnung „weisse Pneumonie."

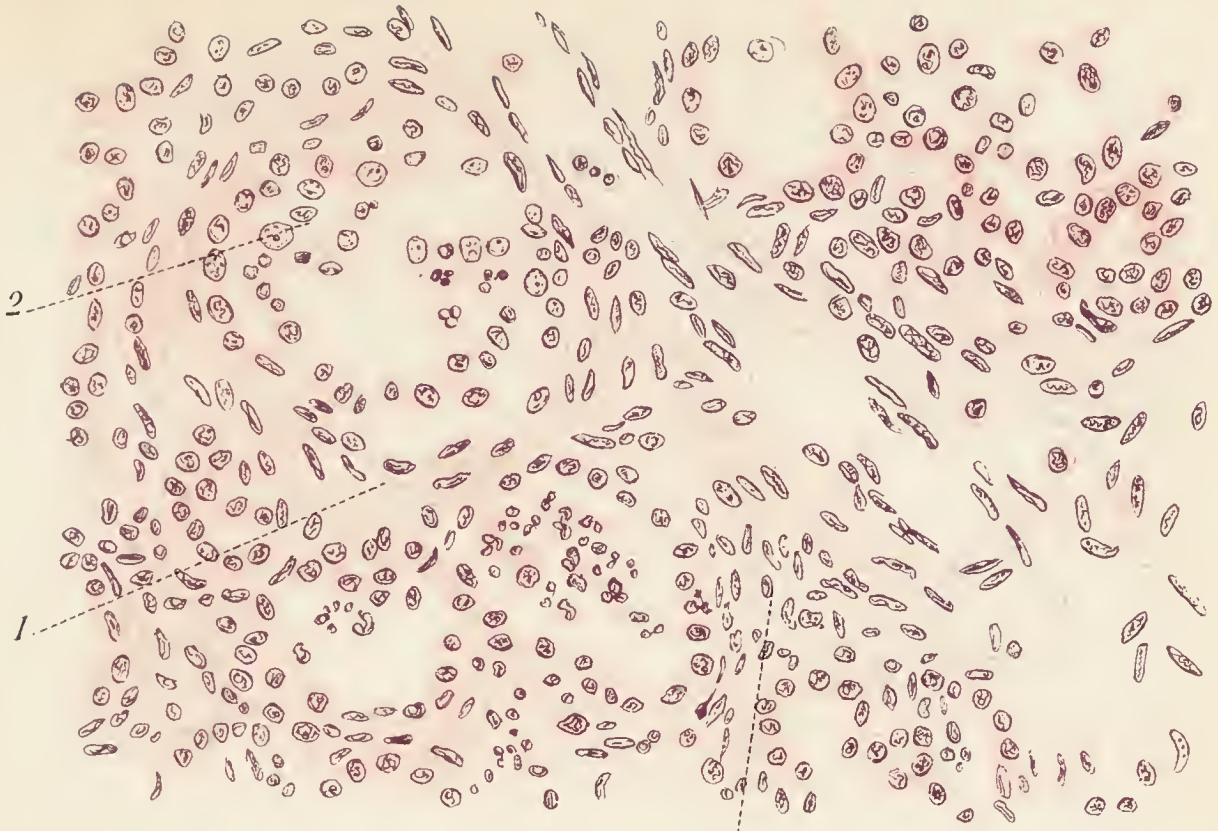


Fig. I.

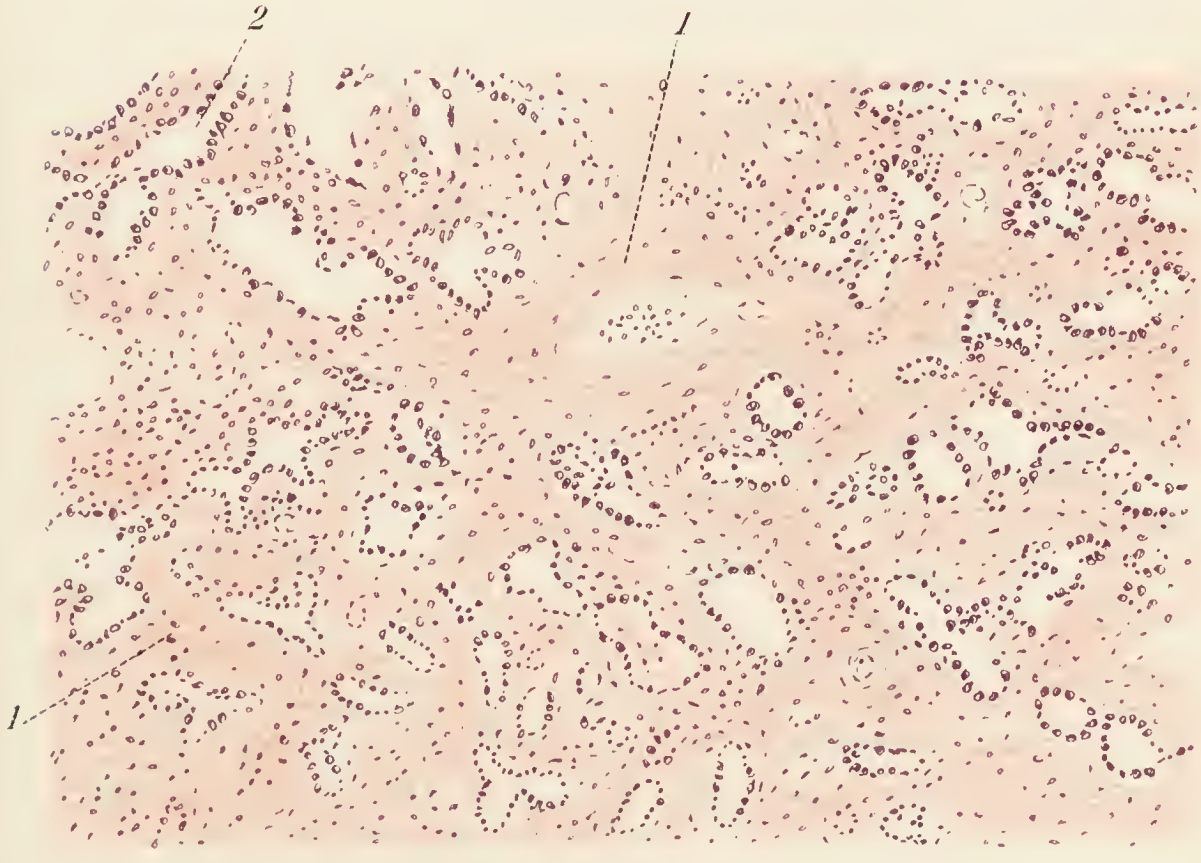


Fig. II.

Lith. Anst. F. Reichhold, München.

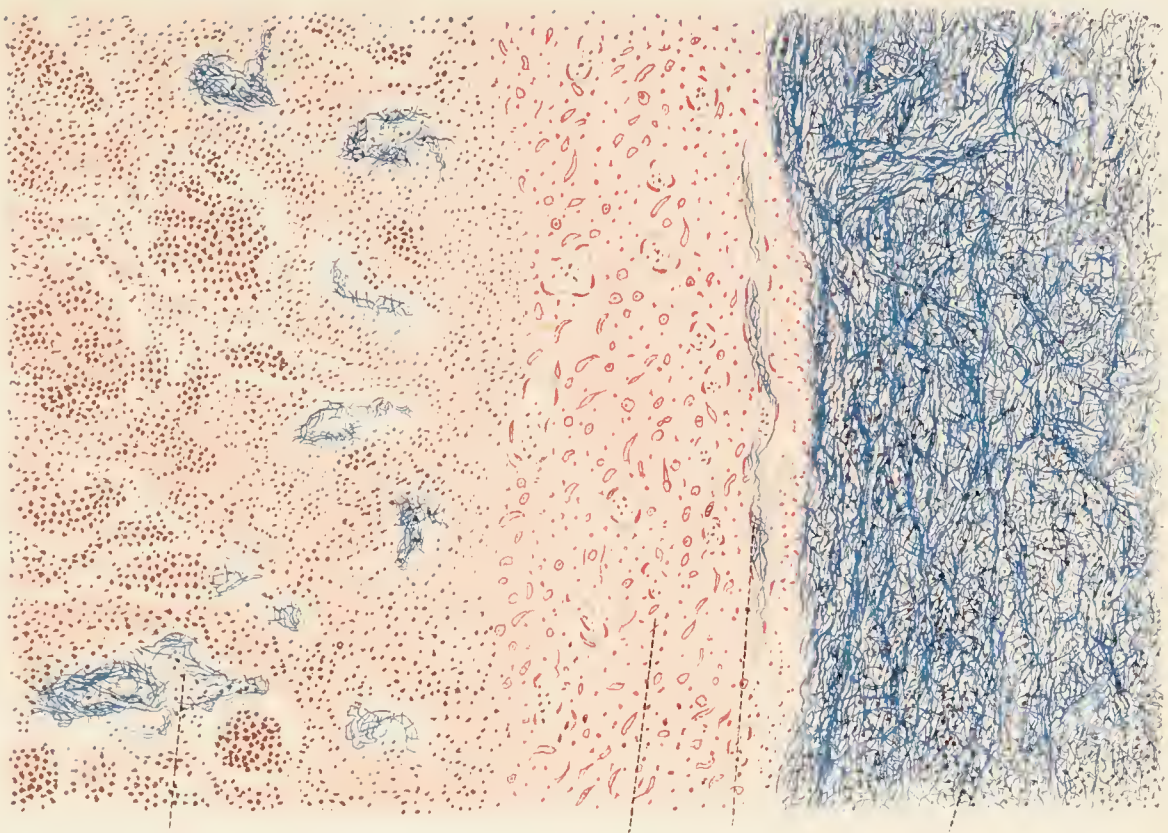


Fig. I.

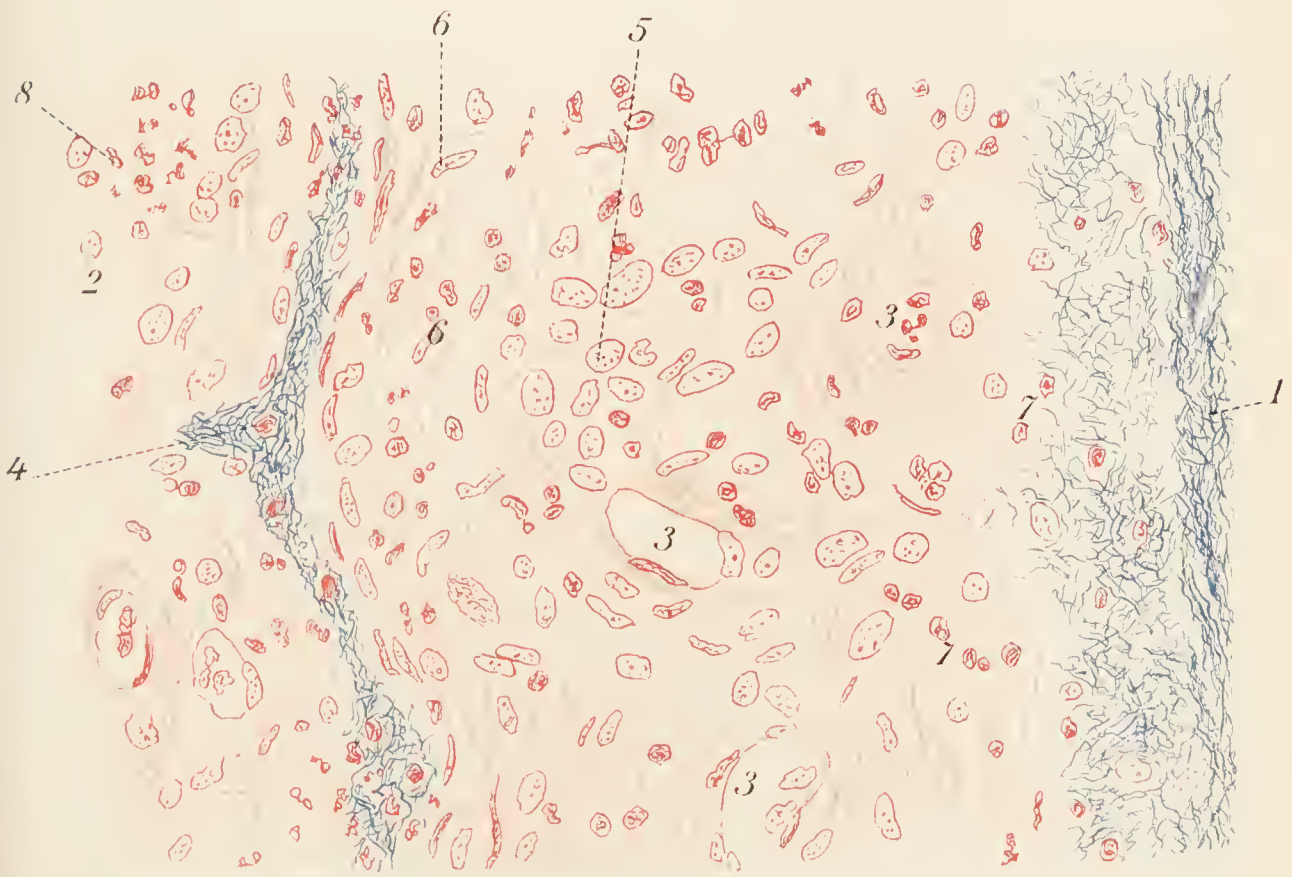


Fig. II.

Lith. Anst. F. Reichhold, München.

In manchen Fällen findet man in den Lungen syphilitischer Früchte dagegen grössere oder kleinere, helle, sehr derbe Knoten, die von der Umgebung gewöhnlich nicht ganz scharf abgesetzt sind. Untersucht man dieselben mikroskopisch, so erkennt man, dass die hier sich abspielenden Veränderungen, offenbar zum Teil schon in frühere foetale Stadien zurückreichen. Die Hauptmasse dieser Knoten besteht aus einem derben, ziemlich langfaserigen Bindegewebe mit spindelförmigen Kernen. Dasselbe ist in dichten Zügen und Balken angeordnet; in seinen Maschen finden sich mit einem kubischen oder cylindrischen, regelmässigen Epithel ausgekleidete, drüsenähnliche, oftmals verzweigte Hohlräume. Diese letzteren entsprechen den Alveolarräumen, welche sich infolge der frühzeitig einsetzenden Bindegewebsentwicklung nicht weiter ausdehnen konnten und so auf ihrem frühfoetalen Stadium geblieben sind, in welchem das Alveolarepithel überhaupt noch einen kubischen Charakter trägt. Die Centren dieser Knoten sind häufig verkäst, d. h. die Kerne nicht mehr färbbar, dagegen pflegt die gröbere Gewebsstruktur trotzdem oft noch ziemlich deutlich erkennbar zu sein, wie wir das bei der auf luetischer Basis auftretenden Verkäsung überhaupt oft beobachten. In dem an die Knoten anstossenden Lungengewebe sind die Alveolarsepten ebenfalls auf grössere Strecken hin verdickt, oft findet sich hier eine „weisse Pneumonie.“

Taf. 46. Fig. II.

## Pleura.

Die Pleura pulmonalis und costalis (bezw. diaphragmatica) besteht aus einer Schicht in parallelen Fasern angeordneten, kernarmen Bindegewebes, untermischt mit zahlreichen, elastischen Fasern. Die freie Oberfläche ist mit platten polygonalen Epithelien bedeckt.

Die Pleura ist bei allen Entzündungsformen mitbeteiligt, welche sich im Lungengewebe abspielen und die pleurale Oberfläche desselben erreichen.

Der Charakter des Exsudats schwankt von der Absonderung eines feinen, makroskopisch kaum sichtbaren Fibrinschleiers, bis zu voluminösen, fibrinösen Niederschlägen oder eiterigen Ansammlungen.

Bei der fibrinösen Pleuritis geht das Epithel gewöhnlich früh in grösster Ausdehnung durch Schwellung und Verfettung zu Grunde, da wo es noch erhalten ist, zeigt es Lockerung und bröckligen Zerfall; selten Vermehrungserscheinungen seiner Zellen.

Das Fibrin, welches durch Aussickern und Gerinnung von plasmatischer Flüssigkeit aus den Gefässen entsteht, kann zuerst auf oder zwischen oder auch unter den Epithelzellen auftreten. Im Bindegewebe finden sich sehr stark mit Blut gefüllte Gefässe, oft schliessen dieselben auch Leucocyten oder aus fädigem Fibrin bestehende Thromben ein, seine Lymphgefässe sind erweitert und enthalten neben desquamierten Epithelien gleichfalls oft Fibrin. Zwischen den Bindegewebsfasern der Pleura liegen mehr oder weniger reichliche Leukocyten, dieselben durchsetzen gewöhnlich auch die fibrinöse Auflagerung und liegen hier in den Maschen des Netzwerkes. An den Bindegewebszellen tritt eine lebhafte Wucherung ein und so bildet sich ein aus Fibroblasten, Leucocyten und neugebildeten Blutgefässen aufgebautes Granulationsgewebe, welches gegen das Fibrin allmählig vordringt, dasselbe durchwächst und schliesslich vollständig verdrängt. Auf gewissen Stadien findet man einzelne Fibrininseln in dem gewucherten Granulationsgewebe eingeschlossen. Sehr häufig macht dasselbe späterhin eine hyaline Umwandlung durch, seine Fäden verkleben untereinander zu glänzenden homogenen Schollen, welche die tinctorielle Fibrinreaktion nicht mehr geben.

Taf. 47. Fig. I u. II.

Das Granulationsgewebe wandelt sich allmählig unter Verminderung seines Zellgehaltes und allmähliger Obliteration seiner Gefässe in ein dichtfaseriges Bindegewebe um, in dem noch einzelne hyaline Schollen liegen.

Nach den neueren Untersuchungen von Ziegler kommt auch im fertigen Bindegewebe noch eine derartige hyaline Umwandlung vor, wobei es sich wahrscheinlich um eine Einlagerung eines in hyaliner Form gerinnenden Eiweisskörpers in das Bindegewebe handelt.

Es entstehen auf diese Weise die bindegewebigen Spangen, die flächenhaften bindegewebigen Verwachsungen und manchmal sehr mächtige fibröse Schwarten, in welchen nachträglich Kalksalze abgelagert werden können.

Die tuberkulöse Pleuritis unterscheidet sich von der einfachen nur durch die Einlagerung der spezifischen, in den älteren Stadien zur Verkäsung tendierenden Knötchen in das Granulationsgewebe. Im übrigen spielen sich bei derselben genau die gleichen Exsudations-Proliferations- und Organisationsvorgänge ab.

## Schilddrüse.

Die Schilddrüse ist eine zusammengesetzt-tubulöse Drüse, deren Ausführungsgang, der ductus thyreoglossus, welcher ehemals im foramen coecum am Zungengrunde ausmündete, schon in frühembryonaler Zeit verkümmert. Die tubuli enden beiderseits blind und sind durch dichtere Bindegewebszüge in einzelne Läppchen geteilt. Sie sind mit einem auf einer Basalmembran aufsitzenden kubischen und cylindrischen Epithel ausgekleidet und enthalten schon normaler Weise in allen Lebensstadien eine homogene, sogenannte kolloide Masse; ebensolche erfüllt auch die Lymphgefässe. Der Gefässreichtum des Drüsenstroma ist sehr gross.

Die häufigste Veränderung der Schilddrüse besteht in einer Volumszunahme des Organs, Struma. Dieselbe kann histologisch durch verschiedene Vorgänge bedingt sein. Entweder es entwickeln sich, gewöhnlich aus embryonalen Resten nicht in tubuli ausgewachsener Epithelzellen solide Zapfen und Schläuche mit kolbig aufgetriebenen Enden, in denen die Colloidbildung meist sehr gering ist. Man bezeichnet diesen Zustand als Adenom der Thyreoidea oder Struma parenchymatosa. Oder die vorhandenen Tubuli dehnen sich stark aus, wachsen in die Länge und Breite unter erheblicher Zunahme der Colloidmasse, Struma colloides. Taf. 30. Fig. I.

Die Colloidsubstanz wird von den Zellen ausgeschieden, aber dieselben können selbst auch colloid entarten. Man sieht dann in ihnen kleine, glänzende Colloidtröpfchen auftreten, die allmählig zu grösseren

Tropfen zusammenfliessen, den Kern verdrängen und die Zellcontour verwischen. Findet eine derartige Degeneration auf grosse Strecken in einem Drüsenacinus statt, so liegt die Colloidmasse direkt dem Bindegewebe an. Oft findet man noch desquamierte Epithelien oder Trümmer von solchen in dem Colloid eingeschlossen. Kommt es in den Epithelzellen nicht zu einer solchen Degeneration, so werden dieselben durch die sich immer mehr ausdehnende Colloidmasse oft stark abgeplattet. Auch in den Lymphspalten kann das Colloid sehr vermehrt sein. Durch starke Ausdehnung benachbarter Alveolen kommt es zum Confluieren derselben untereinander, oder mit Lymphräumen und damit zur Bildung grösserer cystischer, mit leimartiger Substanz erfüllter Hohlräume (Struma cystica). Durch Blutaustritte kann der Inhalt rostrot bis chokoladebräunlich verfärbt und mit Blutpigmentpartikeln untermischt sein (Struma haemorrhagica). Auch in dem die Drüsenschläuche umgebenden Stroma können sich Wucherungsvorgänge abspielen, öfter sieht man es sich in papillärer Wucherung erheben, in die Drüsenlumina hineinwachsen und das Epithel vor sich hertreiben und einstülpen.

Sehr oft spielen sich degenerative Prozesse im Bindegewebe einer Struma ab, namentlich kommt es
Taf. 30. Fig. 11. häufig zu einer hyalinen Entartung desselben. Dasselbe stellt alsdann breite, glänzende, homogene und ganz kernlose Bänder zwischen den Drüsen dar; auch die Gefässwände werden oft sehr ausgedehnt von dieser hyalinen Degeneration ergriffen, wodurch ihre Wand verdickt und structurlos, ihr Lumen oft ausserordentlich verengt erscheint.

Sehr häufig werden in Strumen aller erwähnten Formen Kalksalze im Bindegewebe abgelagert, wodurch es zu sehr derben, ausgedehnten Verkalkungen kommen kann (Struma calculosa, Steinkropf).

Auch blossen teleangiectatischen Erweiterungen der Gefässe mit Ausbildung förmlicher cavernöser Bluträume kann die Schilddrüsenvergrösserung ihre Entstehung verdanken (Struma vasculosa).

Von Geschwülsten kommen in der Schilddrüse am häufigsten Carcinome, seltener Sarcome, letztere bisweilen als Osteosarcome (Struma maligna ossea) vor.

# III. Digestions-Organe.

Die Mundhöhle ist gänzlich mit einer aus mehrschichtigem Plattenepithel und einer ansehnlichen Tunica propria bestehenden Schleimhaut ausgekleidet. Die letztere erhebt sich gegen das Epithel in Form von zum Teil sehr hohen Papillen. Das Epithel besitzt eine cylindrische Basalschicht, darüber lagert das stratum Malpighii mit Stachel- und Riffzellen, die sich nach oben immer mehr abplatten. Die aus Bindegewebs- und elastischen Fasern und feinen Gefässen bestehende Tunica propria enthält teils diffus, teils zu follikelähnlichen Bildungen angehäufte Lymphocyten eingestreut. Nach abwärts zu schliesst sich ohne scharfe Grenze die Submucosa an, welche die Drüsen trägt, dieselben sind zusammengesetzte tubulo-acinöse Schleimdrüsen, deren an der Epitheloberfläche mündender Ausführungsgang grösstenteils mit Pflasterepithel ausgekleidet ist, häufig hängen an diesem noch kleinere accessorische Drüsen von gleichem Bau. An vielen Stellen der Mundhöhle liegen unter der Submucosa quergestreifte Muskeln.

Die Zunge besteht in ihrer Hauptmasse aus einem Flechtwerk von sich unter rechtem Winkel durchkreuzenden, quergestreiften Muskellagen, welche in der Mitte durch das bindegewebige Septum linguae geschieden sind. Die Muskulatur ist von der Submucosa umhüllt, welche zahlreiche Schleim- und Eiweissdrüsen trägt, zum Teil ragen dieselben selbst bis in Muskeln hinein. Die von der Tunica propria gebildeten Papillen sind complicierter gebaut als in der übrigen Mundschleimhaut. Beim Menschen unterscheidet man wesentlich vier Typen: 1) Die papillae filiformes, cylindrische Erhebungen, die am Ende vielfach dichotomisch geteilt sind, 2) papillae fungiformes, breit aufsitzend und mit kleinen, konischen Sekundärpapillen besetzt, 3) papillae vallatae, besonders gross und durch eine kraterförmige Rinne von der übrigen Schleimhaut geschieden, 4) papillae foliatae, faltenartige Erhebungen am Zungenrande. Alle Papillen sind von dem geschichteten Pflasterepithel überzogen. Auf der Höhe der papillae filiformes ist dasselbe zum Teil verhornt, an den Seiten der papillae vallatae sind in ihm die Endorgane der Geschmacksnerven, die sogenannten Schmeckbecher oder Geschmacksknospen eingelagert, fassdaubenförmig gestaltete Epithelzellen, in welche die Nerven sich fortsetzen. Am Zungengrund ist die Tunica propria und selbst das Epithel von sehr zahlreichen Lymphocyten durchsetzt, die an manchen Stellen zu dichteren, knötchenförmigen Bildungen, den sogenannten Zungenbälgen oder Balgdrüsen angesammelt sind.

Die in der Mundhöhle und in deren Nachbarschaft angebrachten Speicheldrüsen weisen sämtlich einen sogenannten tubulo-acinösen Bau auf, d. h. an einem verzweigten Gangsystem sitzen kleine rundliche Endbläschen, wie die Beeren an den Stielen einer Traube auf. Nach der Art des Sekretes, welches sie liefern unterscheidet man:

1) reine Schleimdrüsen ohne sogenannte Randzellen, an der Zungenwurzel, am harten und an der vorderen Fläche des weichen Gaumens;

2) gemischte Schleimdrüsen mit Randzellen (oder Halbmonden), Lippendrüsen, Backendrüsen, Nuhnsche Drüsen und glandula sublingualis;

3) gemischte Eiweissdrüsen (d. h. Drüsen, in welchen neben Eiweiss bereitenden Alveolen auch schleimzellenhaltige Alveolen vorkommen): Gland. submaxillaris;

4) reine Eiweissdrüsen in der Zunge, in der Umgebung der pap. vallatae und foliatae und die glandula parotis.

Die Halbmonde oder Randzellen sind flache der Membrana propria der Schleimdrüsen eng anliegende Zellen, welche ein von dem Sekret der eigentlichen Schleimzellen verschiedenes Sekret liefern.

Die Gaumenmandeln stellen Haufen von 10—20 Balgdrüsen dar. In dem adenoiden Gewebe finden sich zahlreiche Sekundärknötchen (Follikel) mit Keimcentren eingelagert. Dieselben sind durch bindegewebige Septen voneinander geschieden. An der Oberfläche der Tonsillen senkt sich das Epithel in grubenförmige Vertiefungen (sogenannte Crypten) ein und ist stets von zahlreichen Lymphocyten durchsetzt, welche dann in das die Schleimhaut benetzende Sekret der Schleim- und Eiweissdrüsen, als sogenannte Speichel- oder Schleimkörperchen gelangen.

Die Tunica propria des Pharynx ist in diffuser Weise stark von Lymphocyten durchsetzt. Auch hier ist im Epithel normal eine Durchwanderung von solchen zu beobachten.

Im Oesophagus haben wir schon deutlich 3 Schichten unterscheidbar: eine Mucosa von geschichteten Plattenepithel ausgekleidet mit längsverlaufender Muscularis mucosae in der Tunica propria, eine Submucosa, eine innere circuläre und äussere longitudinale Muskelschicht. Die Muskeln sind in dem oberen Viertel ausschliesslich quergestreift, in dem unteren Viertel ausschliesslich glatte Muskelfasern, in beiden mittleren Vierteln finden sich beide vermischt. Aussen ist die Muscularis mit einer aus Bindegewebs- und elastischen Elementen bestehenden Faserhaut bedeckt, in welcher Gefässe und Nerven verlaufen.

In der Submucosa liegen Schleimdrüsen, ausserdem finden sich Drüsen, welche mit dem Bau der Cardiadrüsen des Magens übereinstimmen in der Tunica propria und zwar in der Regel nur am oberen und am unteren Ende der Speiseröhre. In der Umgebung der Drüsen zeigt sich gewöhnlich Infiltration des Gewebes mit Leukocyten.

Im ganzen Darmkanal vom Magen bis zum Rectum haben wir drei übereinanderliegende Schichten: Die Tunica serosa, die Muscularis und die Mucosa. Zwischen Mucosa und Muscularis liegt die Tunica submucosa.

1) Die Serosa oder das viscerale Blatt des Peritoneums besteht aus Bindegewebe mit sich kreuzenden Bündeln und zahlreichen Netzen elastischer Fasern, die sich nach aussen stellenweise zu einer deutlichen Membrana limitans verdichten. Die freie Oberfläche ist mit einem einfachen, aus abgeplatteten, vieleckigen, einkernigen Zellen zusammengesetzten Pflasterepithel überzogen.

Das subseröse Bindegewebe umschliesst an verschiedenen Stellen eine wechselnde Menge von Fettzellen; im parietalen Peritoneum sind an einigen Punkten auch glatte Muskelfasern eingelagert.

2) Die Tunica muscularis zeigt im Magen 3 Schichten, nämlich äussere Längsfasern, mittlere Ringmuskeln und zu innerst schiefe Fasern, welche den Fundus schleifenförmig umfassen. An dem ganzen Dünn- und Dickdarm ist die Muscularis auf eine innere Ring- und eine äussere Längsmuskelschicht beschränkt, am stärksten ist sie auf dem Mastdarm entwickelt. Schon normalerweise enthalten die spindelförmigen Muskelzellen beim erwachsenen Menschen einige um die Kerne herum eingelagerte Pigmentkörnchen. Zwischen Längs- und Querfaserschicht der Muskelhaut liegt der nervöse Plexus myentericus (oder Auerbach'scher Plexus).

3) Die Tunica submucosa besteht aus fibrillärem Bindegewebe mit zahlreichen elastischen Fasern und enthält spindel- und sternförmige, seltener rundliche Bindesubstanzzellen, sowie kleine Häufchen Fettzellen. Nach innen geht diese Schicht in das Stratum proprium der eigentlichen Mucosa über, in welcher die elastischen Elemente fehlen, das aber durch Einlagerung einer wechselnden Zahl von Lymphkörperchen den Charakter der sogenannten cytogenen Bindesubstanz (adenoides Gewebe) enthält.

Als Grenze zwischen Submucosa und Tunica propria der Mucosa kann die im ganzen Magendarmkanal deutlich ausgebildete Muscularis mucosae angenommen werden, welche im allgemeinen aus einer einfachen Lage längsverlaufender, glatter Muskelbündel besteht und an gewissen Stellen (Zotten) Ausläufer in die Schleimhaut selbst hinein sendet.

Das Epithel ist von der Cardia bis zum Anus ein einschichtiges Cylinderepithel. In der Submucosa liegt ein zweiter Nervenplexus mit Ganglienzellen, der sogenannte Meissner'sche Plexus submucosus. Der Uebergang des geschichteten Pflasterepithels des Oesophagus in das Cylinderepithel des Magens erfolgt plötzlich.

Das Epithel des Magens kleidet dessen Innenfläche vollständig aus, setzt sich auf die sogenannten Magengrübchen, die Ausmündungen der Drüsen fort und produciert Schleim, dement-

sprechend finden wir in demselben eine wechselnde Menge von Becherzellen. Cuticularbildung fehlt.

Unter den schlauchförmigen Drüsen lassen sich 3 Formen unterscheiden: 1) Die Cardiadrüsen nehmen eine schmale Zone am Uebergang der Speiseröhre in den Magen ein. Sie stellen zusammengesetzte, tubulöse Drüsen dar, welche in den von typischem Magenepithel ausgekleideten Gruben münden und häufig stark erweiterte, ampullenartige Ausbuchtungen zeigen.

2) Die eigentlichen Magensaftdrüsen, finden sich im ganzen Körper und im Fundus des Magens. Sie reichen durch die ganze Dicke der Schleimhaut bis an die Muscularis mucosae, sind einfach tubulös, manchmal gabelig geteilt. Man findet in ihnen zwei deutlich von einander unterscheidbare Zellarten: die Hauptzellen oder adelomorphen Zellen, welche von kleiner. prismatischer Gestalt sind, die grösste Masse des Tubulus auskleiden und das Pepsin absondern und die Belagzellen oder delomorphen Zellen. Sie sind in unregelmässigen Abständen an der Aussenseite der Hauptzellen, der Innenfläche der Membrana propria aufgelagert, dieselbe gewöhnlich nach aussen vorwölbend. Sie scheinen die Säure des Magensaftes zu bereiten.

3) Die Pylorusdrüsen in der Pars pylorica des Magens unterscheiden sich von den vorhergehenden durch die zahlreichen Windungen und Teilungen der Schläuche und durch das vollkommene Fehlen von Belagzellen.

Ausserdem enthält die Magenschleimhaut geschlossene Follikel oder sogenannte linsenförmige Drüsen, welche ebenso wie die solitären Follikel des Darmes gebaut sind.

Die Mucosa des Dünndarms ist mit dichtstehenden fingerförmigen Anhängen, den Darmzotten besetzt. Die Darmzotten bestehen aus einer Erhebung der Tunica propria. enthalten ausserdem glatte Muskelfasern, ein engmaschiges Capillarnetz und gewöhnlich ein central gelegenes, selten mehrere Chylusgefässe. Im Duodenum sind die Zotten von breiterer, pilzähnlicher Gestalt. Auf den Zotten finden sich zweierlei Epithelien: die eigentlichen Epithelzellen, von cylindrischer, langprismatischer Form mit deutlichem Cuticularsaum und in der unteren Zellhälfte liegenden Kernen und dazwischen eingestreut die Becherzellen.

Die Drüsen des Dünndarmes sind die einfach schlauchförmigen Lieberkühn'schen Crypten, die sich ebenso wie der Besatz der Zotten aus Cylinderepithelien und dazwischen liegenden Becherzellen zusamensetzen und nach aussen von einer Membrana propria umhüllt werden. Im Zottenepithel und im Epithel der Lieberkühn'schen Drüsen finden sich stets wandernde Leukocyten.

Im Duodenum kommen daneben noch zusammengesetzte tubulöse Drüsen mit dunkelgranulierten, cylindrischen Epithelien vor, welche in die Submucosa bis gegen die Muscularis herabreichen, die Brunnerschen Drüsen.

Im Dickdarm fehlen die Zotten (d. h. sie verwachsen in embryonaler Zeit miteinander), die Lieberkühn'schen Drüsen sind länger und enthalten sehr zahlreiche Becherzellen. Das Oberflächenepithel besitzt einen Cuticularsaum.

In Dünn- und Dickdarmschleimhaut sind zahlreiche Lymphknötchen eingelagert, entweder einzeln (Solitärfollikel) oder in flachen Haufen (aggregierte Follikel, Payersche Plaques). Sie liegen zum Teil in der Schleimhaut selbst, zum Teil im submucösen Gewebe und reichen einerseits bis an das Oberflächenepithel, anderseits bis an die Muscularis heran. Sie bestehen aus einer feinen bindegewebigen Hülle, einem zarten, maschigen Reticulum und darin eingelagerten Lymphocyten. Im Innern lässt sich ein deutliches Keimcentrum unterscheiden.

Im Dickdarm finden sich nur solitäre Follikel, dieselben erscheinen hier etwas tiefer in die Mucosa eingesenkt. Ueber ihnen findet sich eine cryptenartige Vertiefung des Epithels.

## Mundhöhle, Rachen, Oesophagus.

In der Mundhöhle und im Rachen kommen einfache katarrhalische Processe vor, welche histologisch ähnlich verlaufen wie diejenigen in den oberen Luftwegen, nur dass das geschichtete Plattenepithel hier natürlich widerstandsfähiger ist als das einfache Cylinderepithel.

Die Gefässe des Stratum proprium und der Submucosa sind sehr stark injicirt. Die schon normalerweise vorhandenen Wanderzellen sind vermehrt, neben Lymphocyten sind meist auch reichliche Leucocyten erkennbar, auch im Epithel sind zwischen den Zellen viele solche auf der Durchwanderung begriffene eingelagert. Manchmal trifft man in den Epithelzellen selbst eingeschlossene Leucocyten.

Die Schleimdrüsen sind vergrössert, hie und da einzelne Knäuel derselben durch Verlegung ihres Ausführungsganges cystisch erweitert und mit Schleim gefüllt. An den Epithelien ist eine körnige Trübung ihres Plasmaleibes namentlich in den oberen Lagen nachweisbar und es findet an ihnen eine vermehrte Losstossung statt; die desquamierten Zellhaufen trocknen namentlich auf der Zunge oft zu bräunlichen Borken ein, wobei sich dann oft noch Bakterien und Fadenpilze in denselben ansiedeln; das sogenannte adenoide Gewebe pflegt be-

## Tafel 48.

**Fig. I. Variola (vera) der Zunge.** Vergr. 75.

1. Epithel in ganzer Dicke zerfallen und nekrotisch. Submucosa infiltriert mit stark injizierten Gefässen.
2. Drüsen der Submucosa, nekrotisch mit cystisch erweiterten und mit Schleim gefüllten Drüsenräumen.
3. Muskulatur.

**Fig. II. Tuberkulose des Rachens.** Vergr. 75.

1. Epithel, an einzelnen Stellen sehr dünn und dem Durchbruch nahe. Im Stratum proprium darunter zahlreiche konfluierende Tuberkel mit beginnender Nekrose und vielen Riesenzellen (2).
3. Schleimdrüsen.

---

sonders bei den chronisch-katarrhalischen Zuständen des Rachens beträchtlich zuzunehmen, wodurch follikelähnliche Bildungen zu Stande kommen und die Mucosa ein granuliertes Aussehen annimmt. (Pharyngitis granulosa.)

An den Papillen der Zunge, besonders an den Papillae filiformes findet man die Spitzen der Sekundärpapillen häufig mit den Fäden eines Pilzes (Leptothrix buccalis Robin) besetzt. Nicht zu verwechseln ist diese Affektion mit der haarförmigen Verlängerung der sekundären Spitzen der Papillae filiformes, welche durch vermehrtes Epithelwachstum zu Stande kommt, wodurch die Zunge oft mit 9—13 mm langen, nach rückwärts gerichteten Haaren besetzt erscheint (Lingua hirsuta oder villosa). Oft kommt dabei eine schwarze Verfärbung des verhornten Epithels zu Stande (schwarze Haarzunge).

Bei Säuglingen, in der Ernährung herabgekommenen, marastischen Individuen und namentlich bei Diabetikern trifft man in der Mund- und Rachenhöhle, sowie im Oesophagus (bei Kindern selbst im Magen) oftmals circumscripte, weissliche bis weissgelbe Beläge, die sich ziemlich leicht abheben lassen und auf den ersten Anblick oft eine gewisse Aehnlichkeit mit diphtheritischen Membranen haben. Untersucht man dieselben mikroskopisch, so sieht man, dass dieselben hauptsächlich aus einem dicht verzweigten Filzwerk, dem Mycelium eines Fadenpilzes des Soorpilzes (Oidium albicans) be-

Taf. 58. Fig. II.

Fig. 1.

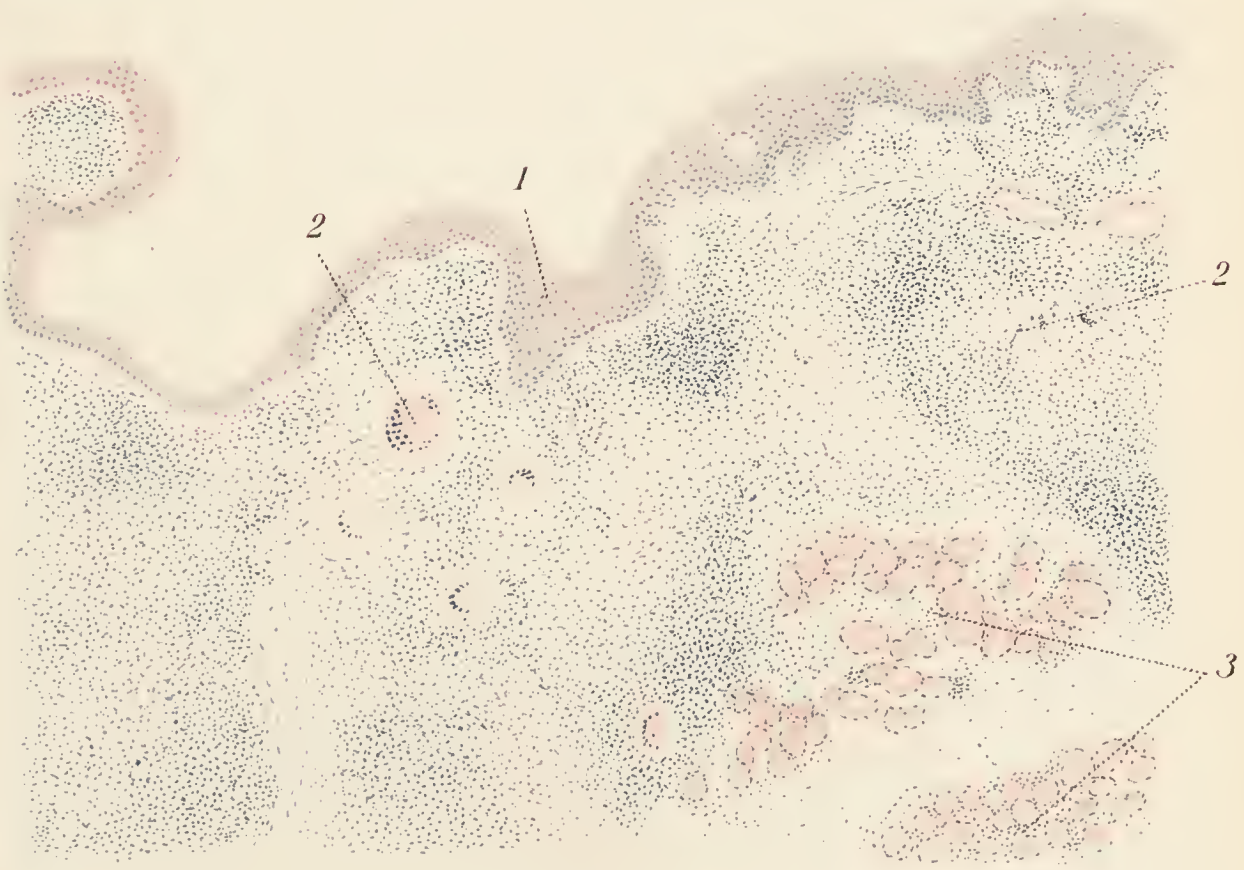


Fig. 2.

Lith. Anst. F. Reichhold, München.

stehen. Die Fäden sind deutlich septirt, die aus ihnen sich abzweigenden Fruchthyphen tragen die ovalen Conidien oder Sporen. Zwischen den Fäden liegen massenhafte, abgeschuppte, zum Teil necrotische Epithelien. Auf Schnittpräparaten erkennt man, wie das Mycel sich tief in das von Leucocytenhäufchen durchsetzte und in seinem Zusammenhang gelockerte Plattenepithel einsenkt. An der Oberfläche liegen dem Belag dichte Haufen von Sporen, sowie Bakterien verschiedener Art auf. Die abgehobenen Epithelien zeigen oft verminderte oder aufgehobene Färbbarkeit ihrer Kerne. Selten wächst das Mycel durch die ganze Dicke des Epithels, bis in das Stratum proprium durch.

Tuberculose der Schleimhaut der Mund- und Rachenhöhle, sowie im Oesophagus wird verhältnissmässig selten beobachtet, histologisch bietet sie keine Besonderheiten; die spezifischen Knötchen nehmen ihren Ausgang vom Stratum proprium der Mucosa und bauen sich aus Epithelioid- und Riesenzellen und peripher gelagerten Rundzellen auf. Das Centrum verfällt bald der käsigen Nekrose, dann greift der Prozess allmählich ins Epithel hinein, welches über den Knötchen immer dünner wird und von vielen Rundzellen durchsetzt erscheint; endlich findet ein Durchbruch nach aussen statt; das mit der Oberfläche in Berührung tretende käsige Centrum wird abgestossen und damit entsteht das tuberkulöse Geschwür mit seinen buchtigen Rändern, unter denen in der Regel Eruption von neuen Tuberkeln auftritt, die nach erfolgter Verkäsung zur Vergrösserung und Vertiefung des Substanzverlustes beitragen. Die Umgebung ist gewöhnlich in weitem Umfange kleinzellig infiltriert. Taf. 48. Fig. II.

Unter Noma (Wasserkrebs) versteht man eine von der Schleimhaut der Lippen oder Mundhöhle ihren Ausgang nehmende Entzündung, welche besonders bei Kindern nach schweren Infektionskrankheiten beobachtet wird. Die Mucosa und Submucosa ist im Anfang stark oedematös und haemorrhagisch infiltriert; dann gesellen sich zu den roten Blutkörperchen viele Leukocyten und das Gewebe verfällt sodann in grossem Umkreis einer

## Tafel 49.

**Fig. I. Diphtherie des Rachens.** Verg. 80.
Die Exsudation von Fibrin (1) zwischen die nekrotisierten Epithelien ist schon ziemlich weit vorgeschritten; die Nekrose hat die Oberfläche noch nicht ganz erreicht. In der Submucosa (2) die Gefässe dilatiert, einige mit Fibrinthromben gefüllt (3).

**Fig. II. Diphtherie der Tonsille.** Vergr. 280.
1. Fibrinbelag mit eingeschlossenen, in Zerfall begriffenen Kernen.
2. Zone des ehemaligen Epithels. Epithelzellen grösstenteils zerfallen.
3. Kerne von solchen.
4. Lymphocyten eines Tonsillarfollikels.

---

rapiden, nach der Fläche wie nach der Tiefe zu fortschreitenden Gangrän, in welche weiterhin auch die umliegenden Weichteile, Drüsen, Muskeln. Fett, äussere Haut, mit einbezogen werden. An den Zellkernen sieht man dabei vor ihrem gänzlichen Verschwinden einen Zerfall in kleine, dunkelfärbbare Bröckel und kranzartige Fragmente einhergehen. Die Blutgefässe sind meist thrombosiert.

Bei Variola vera treten häufig in Mund- und Rachenhöhle, sowie im Oesophagus Effloreszenzen auf, welche bezüglich ihres Baues grosse Aehnlichkeit mit den Variolapusteln der Haut (s. d. Bd. II.) haben. Im Epithel entstehen zunächst durch Auseinanderdrängung der Zellen bläschenförmige mit seröser Flüssigkeit gefüllte Hohlräume. Durch stehenbleibende Zellbrücken und -stränge zeigt das Lumen der Bläschen einen septierten, fächerigen Bau. Ihr Inhalt wird durch immer reichlicher einwandernde Leukocyten mehr und mehr getrübt und schliesslich rein eitrig. Dann findet an der Kuppe ein Durchbruch statt und damit entsteht ein flaches Geschwür. An den Schleimhauteffloreszenzen pflegt dies früher einzutreten als an der mit einer Hornschicht geschützten äusseren Haut. Der Grund des Substanzverlustes wird gebildet durch nekrotisches Epithel und durch reichliche Bakterienhaufen (namentlich Streptococcen und Staphylococcen). Das Stratum proprium und die Submucosa sind sehr stark injiciert und von Leukocyten in-

Taf. 48. Fig. I.

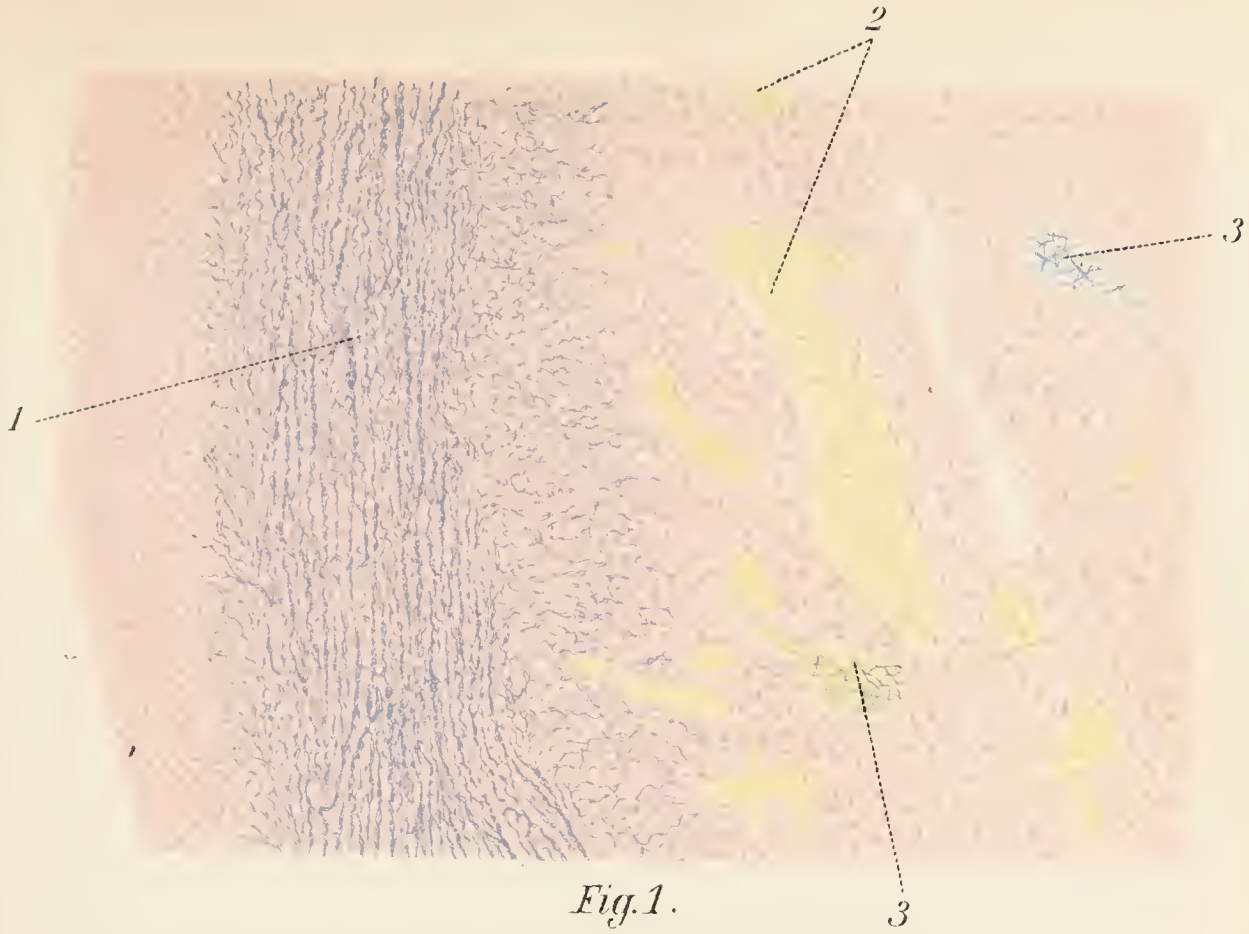


Fig. 1.

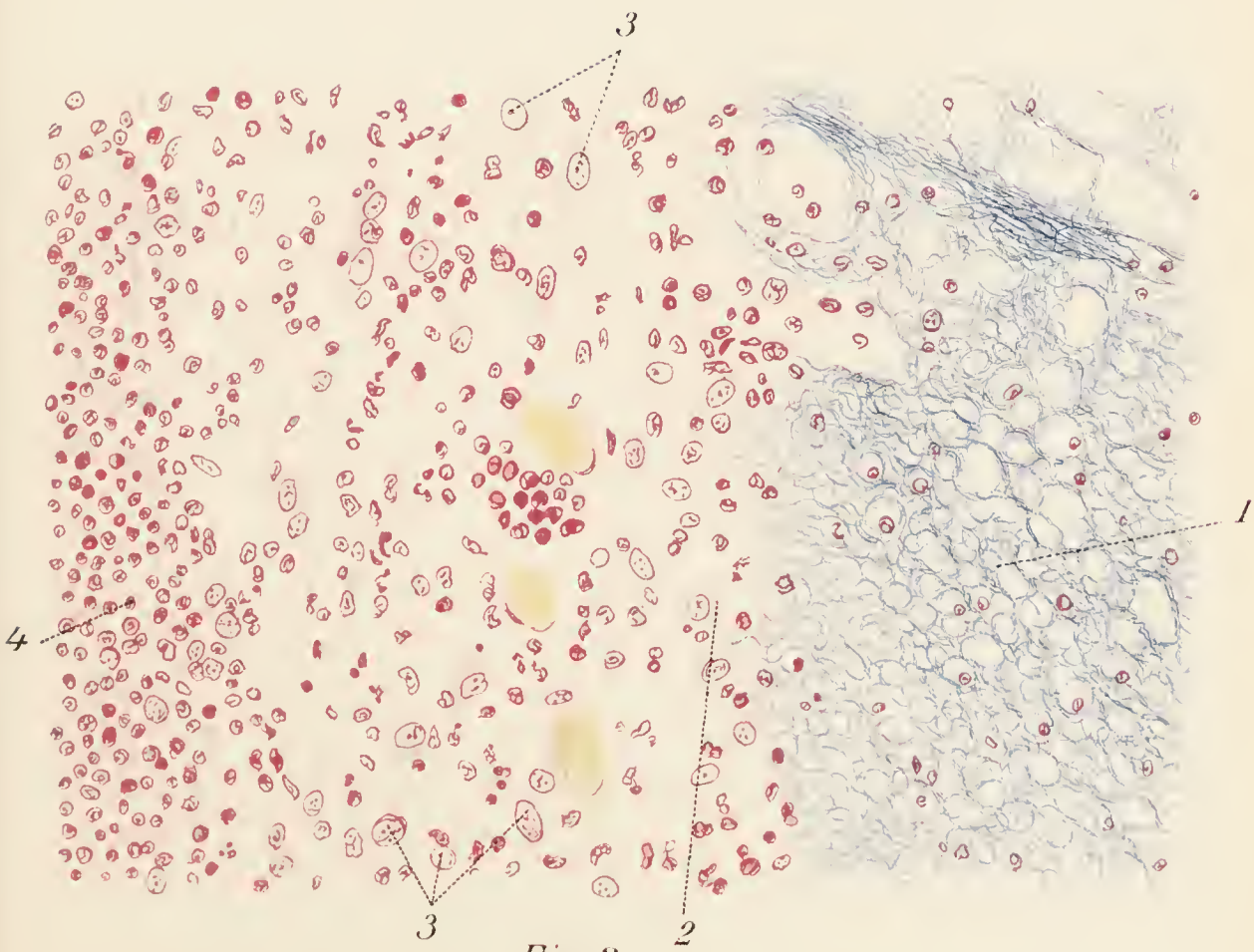


Fig. 2.

Lith. Anst. F. Reichhold, München.

filtriert. Oft entstehen auch in den Schleimdrüsen der Submucosa ganz ähnliche pustelartige Efflorescenzen mit Nekrose des Drüsenepithels und (offenbar durch Verlegung der Ausführungsgänge) cystenartige Erweiterungen einzelner Acini, die dann gewöhnlich mit geronnenen Schleimmassen ausgefüllt erscheinen. Die Infiltration pflegt sich bis in die unterliegende Weichteilschicht zu erstrecken.

## Die croupöse und diphtheritische Entzündung.

Am weichen Gaumen, an den Tonsillen, im Rachen, seltener in der Mundhöhle selbst spielen sich sehr häufig, hauptsächlich bei Kindern croupöse und diphtheritische Prozesse ab.

Anatomisch verstehen wir darunter eine Entzündung, bei welcher Schleimhautnekrose und fibrinöse Exsudation gepaart sind und zur Bildung einer Pseudomembran führen. Betrifft die Nekrose nur die oberen Lagen der Mucosa, nur ihren Epithelüberzug oder nur dessen äussere Schichten, so bezeichnen wir die Affektion als Croup, während die Diphtherie (im anatomischen Sinn) durch tiefe bis in das Stratum proprium reichende Nekrosen charakterisiert ist. Freilich lassen sich die beiden Formen in der Praxis nicht scharf von einander trennen, vielmehr kommen alle Uebergangsstadien, von oberflächlicher Auflagerung der Pseudomembran, bei ganz geringfügiger, seichter Nekrose bis zu tiefgreifenden Mortifikationen und Absetzung des fibrinösen Exsudates in die untersten Schleimhautlagen vor. Die Nekrosierung und die Faserstoffexsudation gehen stets Hand in Hand, sie stehen in direktem causalem Zusammenhang miteinander, da bei dem Absterben der Gewebszellen Fibrinferment frei wird, welches die Gerinnung der aus den dilatierten Schleimhautgefässen ausgesickerten plasmatischen Flüssigkeit bedingt. Man kann diese Entstehung an verschiedenen Stadien der Erkrankung histologisch deutlich verfolgen. Im Beginne des Prozesses sieht man die Blutgefässe des Stratum proprium und der Subumcosa stark erweitert und prall

Taf. 49. Fig. I u. II. mit Blut gefüllt; den roten Blutkörperchen sind viele Leukocyten beigemengt, ebensolche sind auch frei im Bindegewebe, sowie im Epithel zahlreich vorhanden. Einzelne Gefässe lassen eine Verlegung durch fädige Fibrinmassen erkennen. Das Epithel ist aufgequollen, das Protoplasma der Zellen im rete Malpighii körnig getrübt, die intercellulären Kittleisten erscheinen verbreitert. Dann sieht man die ersten Fibrinfäden in Form breiter, glänzender Balken zwischen den Zellen an Stelle der Kittsubstanz auftreten; die einzelnen Balken treten miteinander zu einem Netzwerk in Verbindung, dessen Maschen immer enger werden, während die in demselben eingeschlossenen Epithelzellen einer fortschreitenden Auflösung entgegengehen. Allmählich werden ihre Kerne förmlich ausgeschmolzen, an diesen findet sodann eine Verdichtung des Chromatins in bestimmten Kernpartien (P y k n o s e) und ein allmählicher kleinbröckliger Zerfall statt, bis auch die Fragmente verschwinden und das Epithel damit gänzlich zu Verlust gegangen ist. Inzwischen aber sind andere Kerne in dem Fibrinnetzwerk aufgetaucht, indem reichliche Leukocyten mit fragmentierten Kernen in dessen Lücken einwandern, vereinzelt sind auch Lymphocyten nachweisbar. Gewöhnlich überschreitet die Exsudation das Niveau des Epithels. Die plasmatische Flüssigkeit tritt über dessen Oberfläche hinaus, fliesst auf derselben eine Strecke weit fort und gerinnt sodann, daher pflegen die Ränder der Pseudomembran gewöhnlich von der Unterlage leicht abhebbar zu sein. Die Emigration von Leukocyten in die Membran hinein ist bisweilen eine ausserordentlich starke, so dass dieselbe stellenweise erweicht werden und einen eitrigen Charakter annehmen kann. Ein dichter Leukocytenwall bildet sich an den Rändern der coagulationsnekrotischen und von der Exsudation durchsetzten Zone aus, schliesslich wird die Pseudomembran hier entweder in grösseren Fetzen, oder nach Verfettung des Fibrins in Form kleienförmiger Abschilferung losgestossen, so dass ein mehr oder weniger tiefer Substanzverlust, das diphtheritische Geschwür entsteht. Die Heilung geht

durch Proliferation der erhalten gebliebenen Epithelien der Nachbarschaft vor sich, welche sich über den Defekt allmählich hinüberschieben.

Die beschriebene Erkrankung wird in der Rachenhöhle ebenso wie auf den Respirationsschleimhäuten vorzugsweise durch den Löfflerschen Diphtheriebacillus hervorgebracht, in den späteren Stadien sind daneben meist auch noch andere Mikroorganismen, namentlich Streptococcen in dichten Lagern nachweisbar. Gelegentlich sind auch von Anfang an nur solche thätig, z. B. bei der Scharlach-Diphtherie.

Aber auch durch chemische Agentien, namentlich durch ätzend wirkende Substanzen (Ammoniak) kann das anatomische Bild der croupös — diphtheritischen Entzündung erzeugt werden. Dasselbe ist also an und für sich nicht etwa pathognomonisch für eine bestimmte Infektion.

## Speicheldrüsen.

Die Speicheldrüsen (namentlich die Parotis) sind nicht selten der Sitz von Entzündungsprozessen. Abgesehen von der epidemischen Form der akuten Parotitis (Mumps) kommt in der Ohrspeicheldrüse häufig eine eitrige Entzündung vor, namentlich bei akuten Infektionskrankheiten (Typhus, Ruhr, Cholera, Scharlach, Diphtherie, Sepsis, Pyämie). Die eitererregenden Mikroorganismen dringen wahrscheinlich in den meisten Fällen durch die Drüsenausführungsgänge von der Mundhöhle her, spec. bei der Parotis durch den Ductus Stenonianus ein. Es kommt zuerst zu einer akuten Sialodochitis mit Verlegung der Speichelgänge durch Eiterkörperchen, desquamierte Epithelien und Bakterienhaufen. Dadurch wird der Sekretabfluss behindert und damit dem Vordringen der Keime in das Drüsengewebe selbst Vorschub geleistet. Das Interstitium und später die Acini sind dicht von Leukocyten infiltriert, die Epithelien können ganz von solchen verdeckt sein. An vielen Stellen sieht man wolkige Haufen von Kokken. Schliesslich kommt es zur Bildung multipler Abscesse, die miteinander

Taf. 50. Fig. 1.

## Tafel 50.

**Fig. I. Akute eitrige (embolische) Parotitis** (bei Paratyphlitis). Vergr. 70.
Das Interstitium der Drüsenläppchen ist dicht eitrig infiltriert, die acini selbst grösstenteils zerstört und ebenfalls von massenhaften Leukocyten durchsetzt (2), nur wenige noch erhalten (1). An einigen Stellen dunkle Anhäufungen von pyogenen Kokken (3).

**Fig. II. Soorvegetation im Oesophagus.** Vergr. 270. Färbung nach Gram.
Die oberen Epithelschichten sind in ihrem Zusammenhang gelockert, zersprengt und durchsetzt von dem Mycelium des Soorpilzes mit den deutlich septierten Fäden. In den unteren Schichten des Epithels (rechts) zahlreiche Leukocyten.

## Tafel 51.

**Fig. I. Gastritis chronica granulosa.** Vergr. 30.
1. Mucosa, 2. gewucherte und stark geschlängelte Halsteile der Magendrüsen (Magengruben).
3. Vermehrtes und von Rundzellen dicht durchsetztes Stratum proprium mit papillenartigen Erhebungen. Darunter die Muscularis mucosae und die Submucosa.
4. Tunica muscularis.
5. Serosa mit subseröser Fettschicht.

**Fig. II. Chronischer Catarrh des Magens.** Vergr. 160.
Die Zellen des Stratum proprium bedeutend vermehrt, Interstitien zwischen den Drüsen verbreitert. An den Drüsenzellen zahlreiche mitotische Figuren, sehr viele in Umwandlung zu Becherzellen (1).

---

confluieren und so die Vereiterung der ganzen Drüse herbeiführen können. Manchmal greift die Eiterung auch auf das periglanduläre Bindegewebe über.

Die Erkrankungen des **Oesophagus** erfordern vom histologischen Standpunkt aus keine gesonderte Besprechung, sie schliessen sich ganz denen der Mundhöhle und des Rachens an.

Verätzungen der Speiseröhre durch Laugen und Säuren bieten histologisch das Bild mehr oder weniger tiefgreifender Nekrosen mit Absetzung eines fibrinösen Exsudates zwischen die mortificierten Epithelien oder selbst in die tieferen Lagen der Schleimhaut. (Namentlich Aetzammoniak und Karbolsäure liefern typische Befunde.)

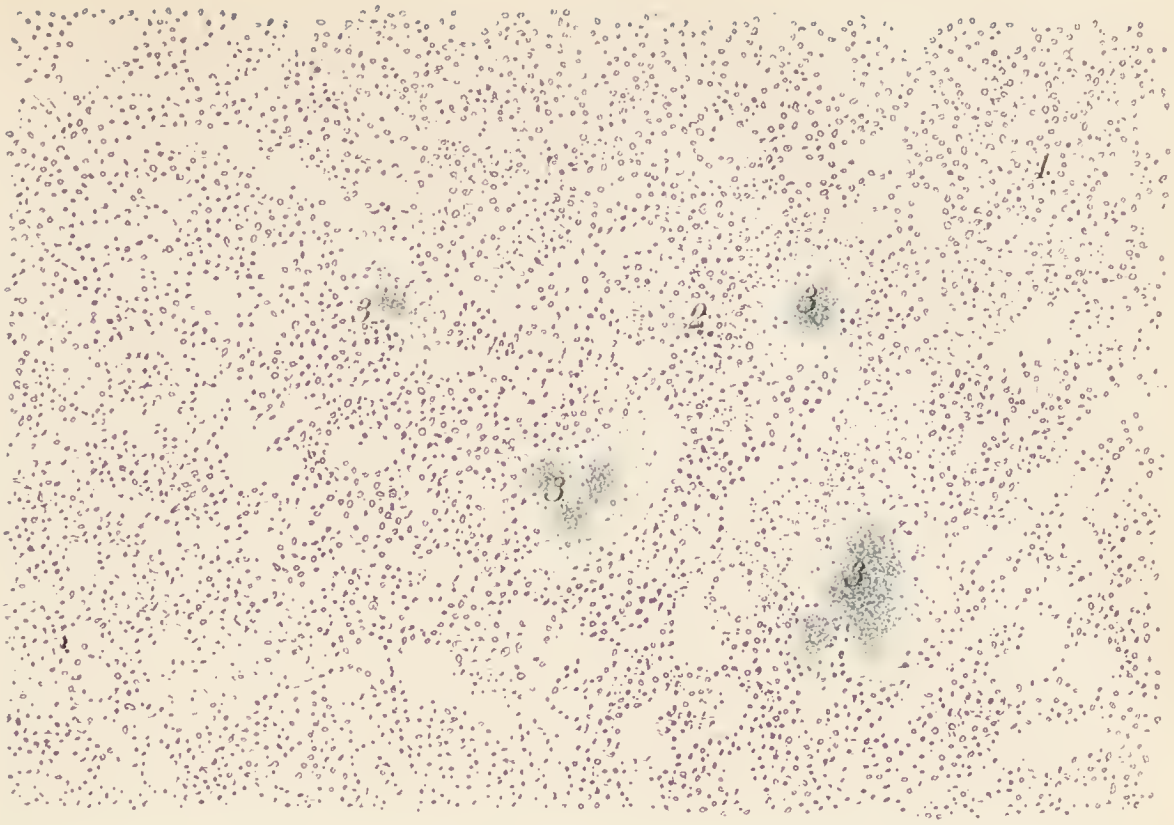


*Fig. 1.*

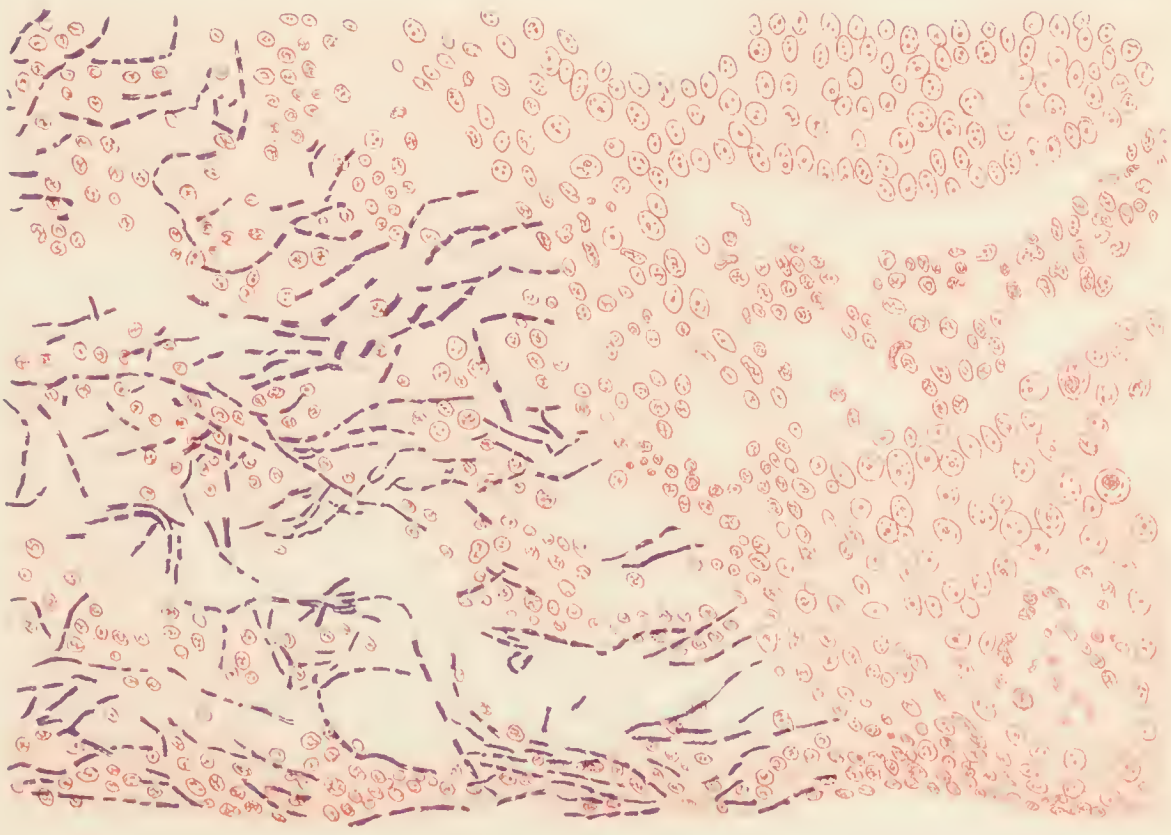

*Fig. 2.*

*Lith. Anst. F. Reichhold, München.*

Tab. 51.

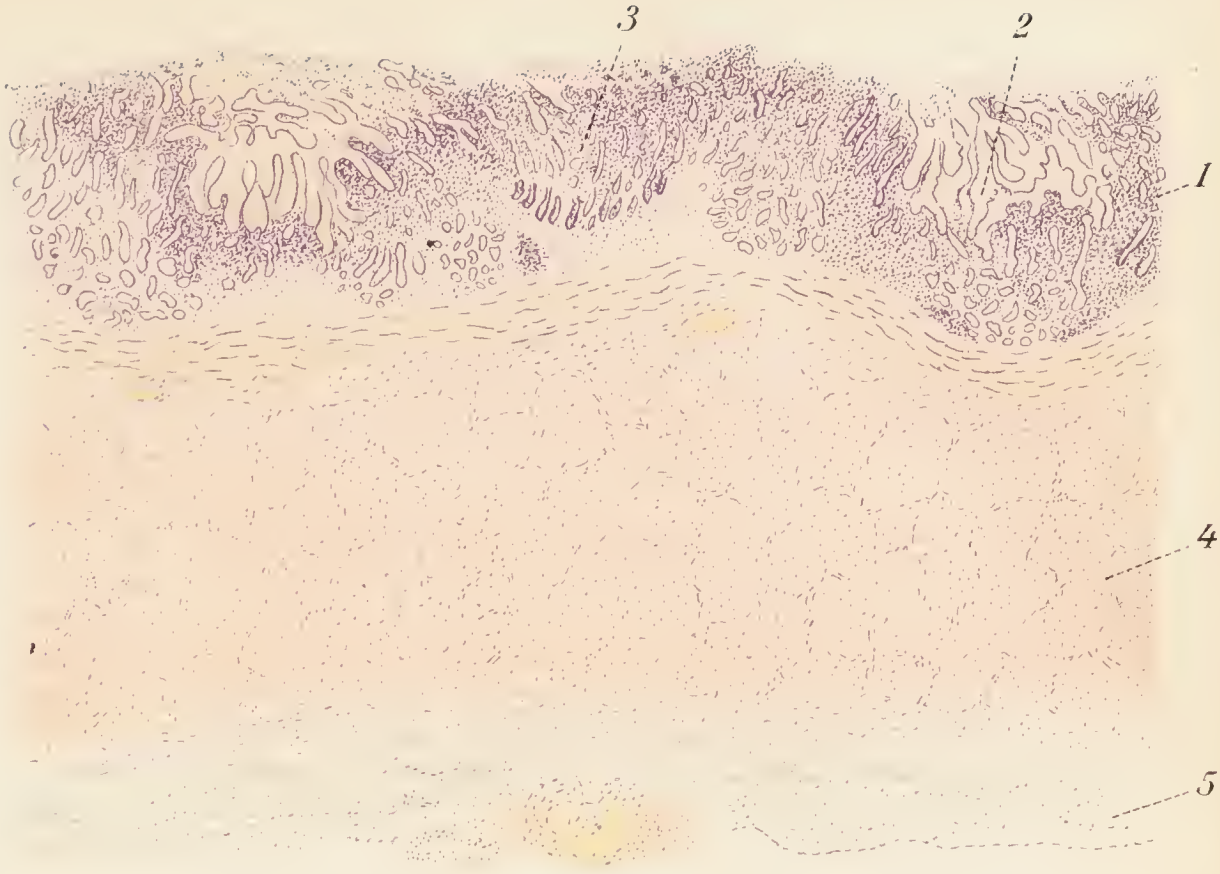


Fig. 1.

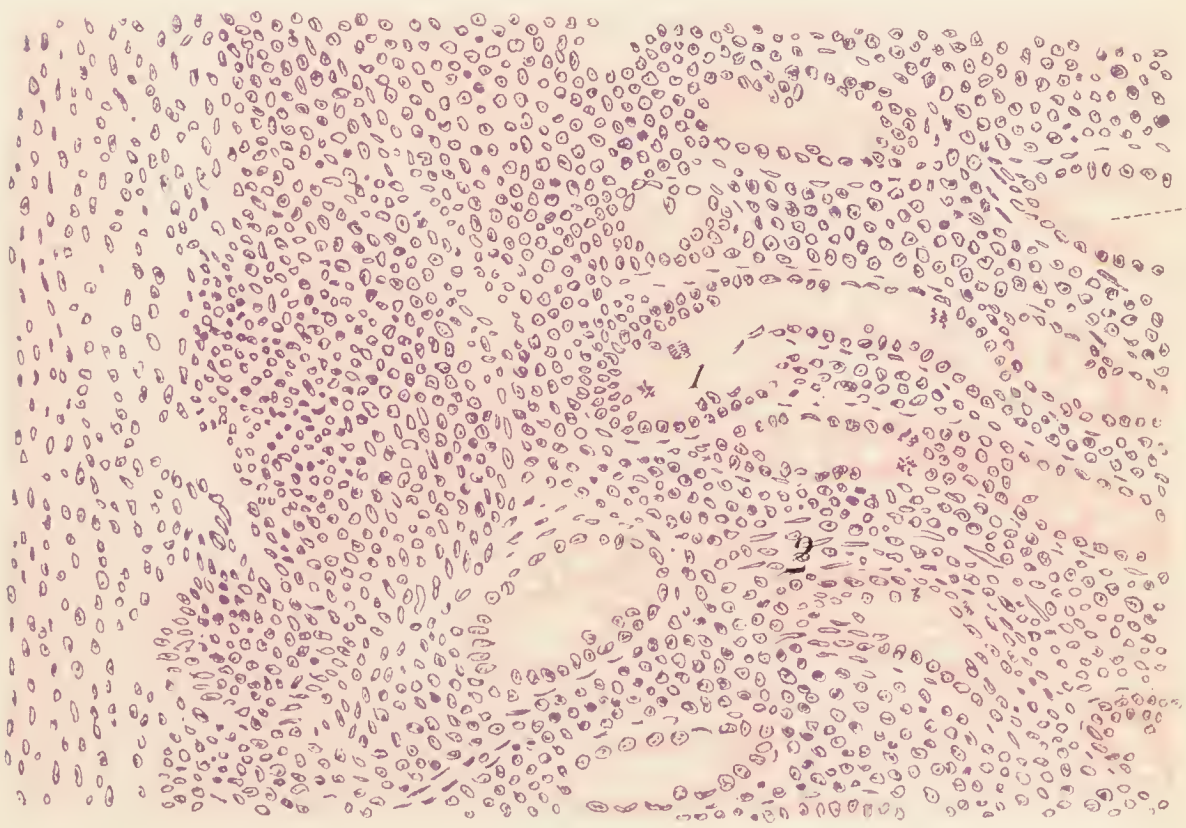


Fig. 2.

Lith. Anst F. Reichhold, München.

Bei Herzfehlern sowie bei Lebercirrhose kommen häufig varicöse Erweiterungen der submucösen Venen im Oesophagus vor, welche gelegentlich bersten und Veranlassung zu Blutungen geben, wie auch zur Bildung ächter varicöser Geschwüre führen können.

## Magen.

Circulationsstörungen der Magenwand werden namentlich bei Herzfehlern und bei Behinderungen im Pfortaderkreislauf, also speziell bei Lebercirrhose beobachtet; die venösen Schleimhautgefässe sind stark dilatiert, häufig sind Blutungen; im Stratum proprium trifft man oft gelbliches oder bräunliches Blutpigment; das Gewebe der Submucosa kann oedematös verquollen sein.

Die akute katarrhalische Gastritis bietet histologisch keine Besonderheiten. Bei dem chronischen Katarrh des Magens, wie er sich namentlich bei Säufern entwickelt, spielen sich sehr bemerkenswerte Veränderungen in der Schleimhaut ab, welche sowohl die Drüsen wie das Stratum proprium betreffen. Das Deckepithel der Mucosa und der Magengruben erscheint gewöhnlich vermehrt gegenüber dem eigentlichen Drüsenepithel. Es dringt mehr in die Tiefe ein und ist oft auffallend hoch cylindrisch und von reichlichen Becherzellen durchsetzt. Taf. 51. Fig. I u. II.

An den Drüsen selbst sind namentlich die Belagzellen atrophisch, oft ganz verschwunden; an den Hauptzellen dagegen sieht man mitunter Wucherungserscheinungen, unter Entstehung zahlreicher mitotischer Figuren (Taf. 51, Fig. II). Regelmässig nimmt man auch an ihnen die Bildung von reichlichen Becherzellen wahr, es lassen sich solche von den obersten Partien der Drüsenhälse bis zum Drüsengrund nachweisen, so dass hiedurch eine gewisse Aehnlichkeit der Magenschleimhaut mit normaler Dickdarmmucosa entsteht. Die spezifischen Drüsenelemente gehen also mehr und mehr zu Grunde. Vor allem aber sieht man an dem interstitiellen Bindegewebe des Stratum proprium Proliferationsvorgänge. Seine Zellen sind sehr stark vermehrt und gewöhnlich

## Tafel 32.

**Fig. I. Haemorrhagische, nekrosierende Gastritis bei Schwefelsäurevergiftung.** (Vom Hund.) Vergr. 80.
Die oberen Schichten der Mucosa sind nekrotisch verschorft und von zahlreichen roten Blutkörperchen durchsetzt, die Drüsen hier nicht mehr sichtbar (1);
2. erhaltene Partien der Drüsen; im Stratum proprium viele Rundzellen.
3. Muscularis mucosae.
4. Submucosa.

**Fig. II. Haemorrhagische Erosion des Magens.** Vergr. 57.
Die oberflächlichen Schichten der Schleimhaut sind zu Verlust gegangen.
1. Drüsenreste.
2. Aus zusammengebackenen roten Blutkörperchen und nekrotischen Schleimhautteilen bestehender Belag.

Bei 3. das Stratum proprium freiliegend.
4. Muscularis mucosae.
5. Submucosa.
6. Circuläre Muskelschicht.

---

von Leukocyten durchsetzt, drängen die Drüsen und ihre Ausführungsgänge auseinander und heben sie an bestimmten, gewöhnlich dem Verlauf grösserer submucöser Gefässe folgenden Stellen papillenartig über das normale Schleimhautniveau empor. (Gastritis granulosa.) Dadurch entsteht eine unregelmässige Zerklüftung und Granulierung der Mucosa, welche gleichzeitig mit bedeutender Konsistenzvermehrung schon makroskopisch leicht erkennbar ist und als sogenannter état mamelonnée bezeichnet wird. Bisweilen werden unter zunehmender Wucherung der Bindegewebselemente und gleichzeitiger Verlängerung und cystischer Erweiterung der Drüsenschläuche diese Erhebungen an einzelnen Punkten so stark, dass förmliche gestielte polypöse Excrescenzen entstehen (Gastritis polyposa). Diese Schleimhautpolypen können unter Umständen sehr bedeutenden Umfang annehmen, in seltenen Fällen werden bis gänseeigrosse derartige Tumoren beobachtet, die lediglich aus den entzündlich gewucherten Elementen der normalen Magenschleimhaut zusammengesetzt sind. Da auch das submucöse Bindegewebe an diesen polypösen Bildungen teilnimmt, erscheint oft in deren Basis

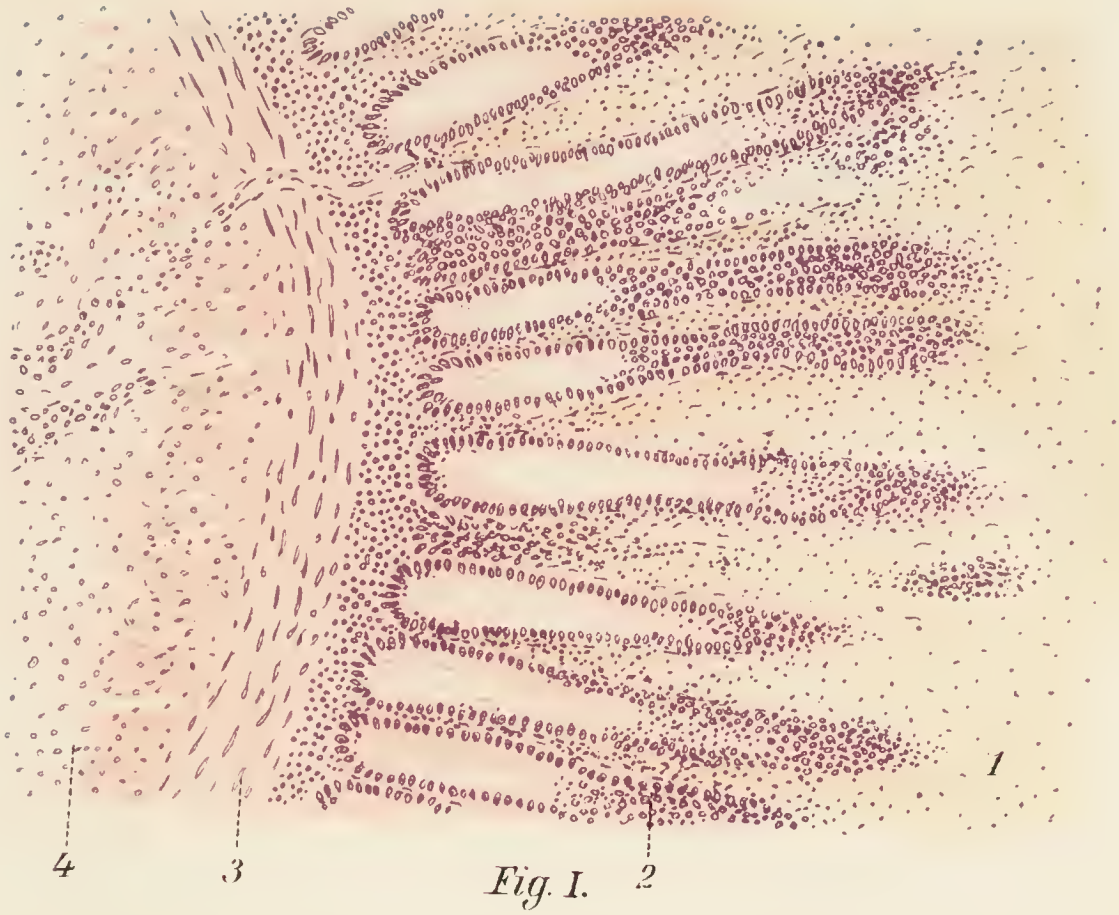


Fig. I.




Fig. II.

Lith. Anst. F. Reichhold, München.

die Muscularis mucosae unterbrochen. Auch die follikulären Apparate zeigen bei diesen chronisch entzündlichen Zuständen oft eine sehr erhebliche Hyperplasie.

Diphtherieähnliche Schorfe entstehen in der Magenschleimhaut nach Aetzungen mit Säuren oder Laugen; namentlich bei der Schwefelsäurevergiftung entsteht ein fester bräunlicher oder grünlicher pseudomembranöser Belag, welcher aus den nekrotisch gewordenen oberen Schleimhautlagen, dazwischen abgesetztem Fibrin und gewöhnlich ziemlich reichlich beigemengten roten Blutkörperchen gebildet wird.

Als gastritis phlegmonosa wird eine zuweilen auftretende eitrige Entzündung der Magenwand bezeichnet. Es handelt sich dabei um eine herdförmige oder diffuse, eitrige Infiltration, hauptsächlich der Submucosa. Weiter wird auch die Muscularis mucosae und das Stratum proprium dicht von Leukocyten durchsetzt, ebensolche sammeln sich zwischen den Drüsenepithelien an und können dieselben ganz verdecken. Es entstehen dann entweder multiple Abscesse in der Schleimhaut mit consecutiver Geschwürsbildung nach Durchbruch derselben gegen das Lumen zu, oder es werden grössere Fetzen der Mucosa im Zusammenhang durch die submucöse Eiterung exfoliiert.

## Magengeschwür.

In der Magenwand kommen von der Schleimhaut ausgehende Defekte von sehr verschiedener Grösse und Tiefe vor. Für ihre Entstehung kommt in erster Linie die verdauende Wirkung des Magensaftes nach vorausgegangener Schädigung der inneren Magenwandschichten durch irgendwelche Ursachen in Betracht. Am häufigsten geben wohl kleine circumscripte Blutungen, wie sie bei Katarrhen der Mucosa, sowie bei Stauungen der Blutcirculation durch Verengerungen des Pfortadergebietes (Lebercirrhose) oft vorkommen, die erste Veranlassung zur Ausbildung eines oberflächlichen Defektes, einer sogenannten hämorrhagischen Erosion. Oft sind sie multipel vorhanden, zuweilen erscheint die Schleim-

## Taf. 53.

**Fig. I. Rundes Magengeschwür mit Arrosion eines Gefässes.** Vergr. 16.

1. Geschwürsrand mit erhaltener Mucosa, Muscularis mucosae und Submucosa.
   Das Geschwür reicht bis auf die innerste Muskelschicht, sein Grund (2) ist mit nekrotischen Massen bedeckt.
3. Arrodiertes, arterielles Gefäss mit thrombosiertem Lumen.

**Fig. II. Rand eines runden Magengeschwüres.** Vergr. 64.

1. Mucosa.
2. Muscularis mucosae.
3. Submucosa.
4. Muscularis.
5. Infiltrierter Geschwürsgrund in den äusseren Schichten der Muscularis.

---

haut siebförmig von solchen durchsetzt. Sie reichen meist nur durch die Mucosa selbst hindurch bis höchstens auf die Muscularis mucosae. In ihrem Bereich fehlt das
Taf. 52. Fig. II. Deckepithel vollständig, von den Drüsen pflegen namentlich an den flach abfallenden Rändern die unteren Teile noch erhalten zu sein. Gewöhnlich ist die an den Defekt unmittelbar angrenzende Zone nekrotisch, die Kerne hier nicht mehr färbbar, die krümlige Masse von zerfallenen roten Blutkörperchen durchsetzt und mit bräunlichem Blutfarbstoff diffus imbibiert, in der darunter liegenden Schicht erscheinen dagegen die Kerne vermehrt, zwischen den erhaltenen Fundusstücken der Drüsen und im Stratum proprium sind reichliche Rundzellen, besonders polynucleäre Leukocyten eingestreut, ebensolche durchsetzen in Reihen die Muscularis mucosae.

Solche oberflächliche Substanzverluste gehen häufig in Heilung aus, indem die Tunica propria vernarbt und vom Rande her Epithel über dieselbe wächst.

Dauert jedoch der peptische Einfluss längere Zeit
Taf. 53 Fig. I u. II. an, so vergrössert sich der Defekt nach der Tiefe und nach den Rändern zu und es entsteht das runde Magengeschwür. Dasselbe durchsetzt die ganze Dicke der Mucosa, die Muscularis mucosae, die Submucosa, sehr häufig auch die Muskulatur oder doch einen Teil derselben und kann selbst die Serosa durchbrechen.

Fig. 1.

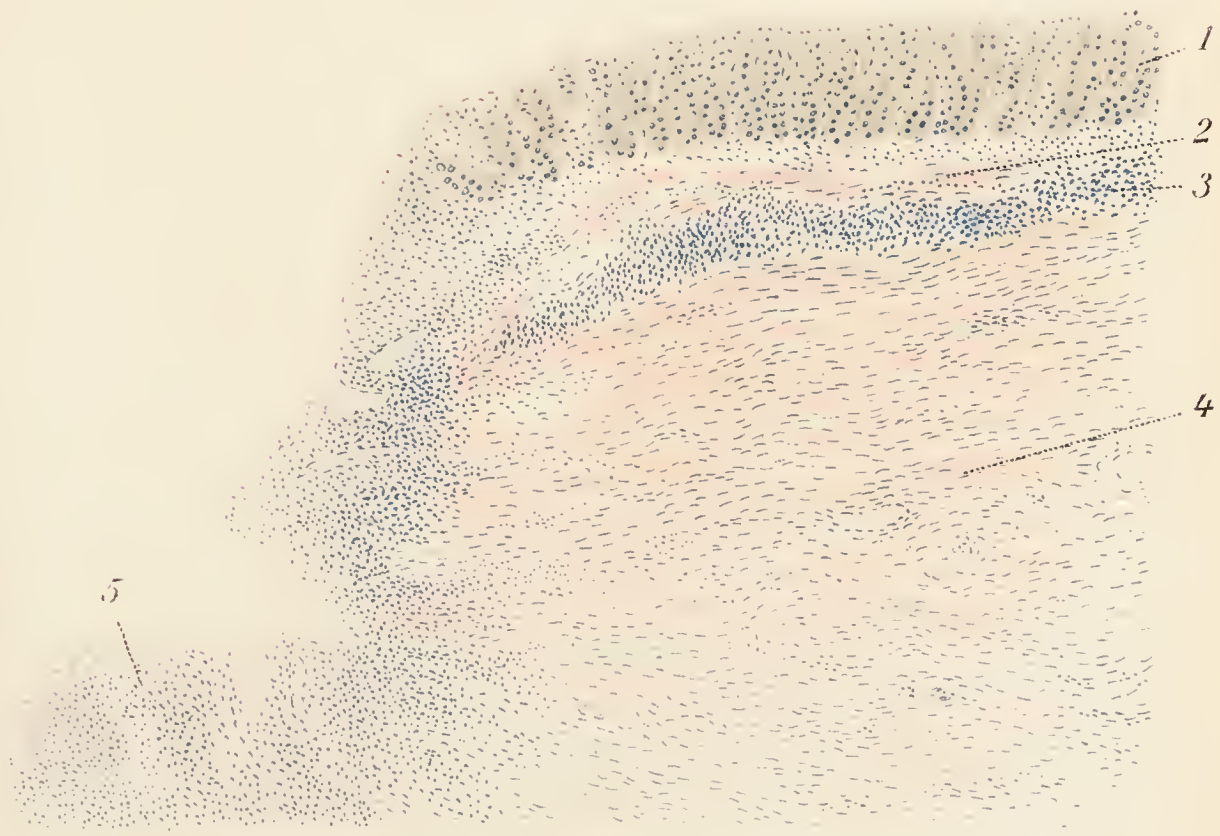


Fig. 2.

Lith. Anst. F. Reichhold, München.

Manchmal nimmt man einen treppenförmigen Abfall der Ränder wahr, indem das Loch in der Mucosa grösser als in der inneren Lage der Muscularis; und dieses wiederum grösser als in den äusseren Schichten derselben ist. Bei schwacher Vergrösserung erkennt man an Durchschnitten solcher Geschwüre, dass die Ränder steil gegen den Grund abfallen, die Mucosa ist oft etwas trichterförmig eingezogen, die unmittelbar an den Defekt angrenzende Partie nekrotisch, die weitere Umgebung von Rundzellen infiltriert. Auch am Geschwürsgrund ist zumeist eine schmale, nekrotische, kernlose Zone erkennbar. Oft werden Blutgefässe arrodiert, und es kann eine tötliche Verblutung dadurch erfolgen. Mikroskopisch findet man dann die Gefässwände ebenso scharf abgesetzt wie die einzelnen Wandschichten am Geschwürsrand. Das Lumen der Gefässe ist meist durch thrombotische Massen ganz oder partiell verlegt. Taf. 53. Fig. I u. II.

Ein Teil der runden Magengeschwüre entsteht höchst wahrscheinlich auf dem Boden einer embolischen Infarcierung der Magenwand mit nachfolgender Nekrose und Verdauung des mortificierten Bezirkes durch den Magensaft.

Einfache Atrophie der Magenschleimhaut mit Schwund der Drüsen kommt bei chronischem Magenkatarrh, bei gleichzeitigem Magencarcinom, sowie bei sehr herabgekommenen, marastischen Individuen, namentlich bei allgemein atrophischen Säuglingen vor.

Amyloiddegeneration findet sich bisweilen gleichzeitig bei Amyloidose der Darmmucosa. (s. d.)

Fettdegeneration in den epithelialen und Bindegewebselementen der Magenschleimhaut wird namentlich bei der akuten Phosphor-, auch bei Arsenikvergiftung beobachtet.

Tuberkulose und Syphilis kommen in der Magenwand in sehr seltenen Fällen vor und geben zur Eruption der spezifischen Granulome im Stratum proprium und in der Submucosa Veranlassung.

Geschwülste. Die Adenome der Schleimhaut gehen oft aus den oben erwähnten Polypen hervor.

## Tafel 54.

**Fig. I. Beginnendes Carcinom des Magens.** Vergr. 54.
Links freie Oberfläche der Magenschleimhaut.
1. Gewucherte Drüsen mit mehrzelligem Epithel.
2. Muscularis mucosae, an einer Stelle von der Drüsenwucherung durchbrochen.
3. Submucosa.
4. In der Submucosa liegende Krebsalveolen.

**Fig. II. Hochgradige Stenose des Pylorus durch einen Skirrhus ventriculi.** Vergr. 13.
Das Lumen ausserordentlich stark verengt, die Schleimhaut ganz zu Verlust gegangen.
1. Bindegewebsstränge mit schmalen, spaltförmigen Krebsalveolen, dazwischen die mächtig hypertrophische Muscularis.

---

Von Bindesubstanzgeschwülsten werden Fibrome, Myome, Lipome und Sarkome beobachtet.

Von Carcinomen kommen alle bekannten Formen vom harten, stromareichen Skirrhus bis zu den zerfliesslich weichen Gallertkrebsen am Magen vor.

Bisweilen hat man Gelegenheit, die ersten Anfänge der Carcinomentwicklung an der Magenschleimhaut zu studieren. Man sieht dann, wie die mehrschichtigen oder soliden Epithelzapfen, ihren Ausgang von den unteren sekretorischen Teilen der Drüsen nehmend, das Stratum proprium überschreiten, die Muscularis mucosae durchbrechen und in die Submucosa eindringen, um sich hier in nestartigen Verbänden auszubreiten. Das Carcinom wächst in diesen Fällen also in die Magenwand hinein, ohne zunächst die darüber liegende Schleimhaut zu destruieren. Gelegentlich können grosse Abschnitte der Magenwand von solchen diffus infiltrierenden Krebsmassen durchsetzt und dadurch sehr erheblich verdickt und starr geworden sein, während an der Mucosa ein Substanzverlust noch nicht zu sehen ist.

Taf. 54. Fig. I.

Namentlich die bindesubstanzreichen Skirrhusformen können zu sehr erheblichen Verengerungen des Lumens, besonders des Pylorus führen. Mikroskopisch sieht man die Wandungen dann von breiten Fasermassen durchsetzt, zwischen denen ganz schmale, spaltförmige Alveolen mit spärlichem, niedrigem Epithel liegen, die sich auch in die meist hypertrophischen Muskelbündel einschieben.

Taf. 54. Fig. II.

Fig. I.

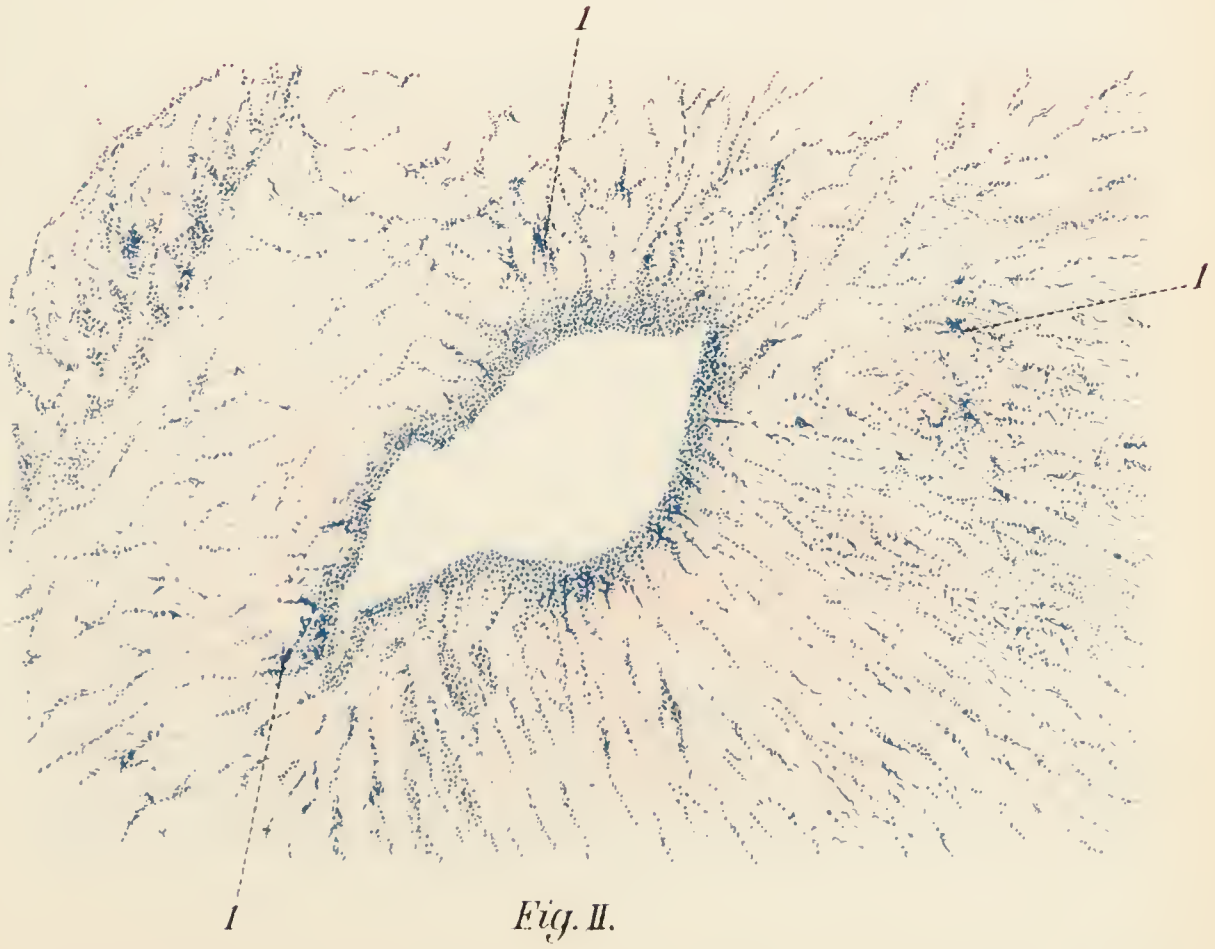


Fig. II.

Lith. Anst. F. Reichhold, München.

# Darm.

Stauungshyperämie des Darmes mit hochgradiger Injektion der venösen Gefässe und Oedem aller Wandschichten kommt bei Herzfehlern und Stromhindernissen im Pfortaderkreislauf vor und paart sich bei längerem Bestehen gewöhnlich mit den Erscheinungen des chronischen Katarrhs.

Hämorrhagische Infarcierung mit Nekrose grösserer Darmabschnitte tritt nur bei vollständiger embolischer Verstopfung der Arteria mesenterica superior ein. Verlegung kleinerer Arterienäste hat wegen der reichlichen Anastomosenbildung meist keine schädlichen Folgen.

Atrophie der Darmwandungen wird bei andauernden Inanitionszuständen und namentlich bei der Atrophia neonatorum oder sogenannten Paedatrophie gefunden. Das Lumen ist dabei meist von Gasen auf- Taf. 55. Fig. I. getrieben, die Wand papierartig dünn, durchscheinend und äusserst blass. Mikroskopisch findet man eine fast gleichmässige Dickenabnahme sämtlicher Schichten. Das Oberflächenepithel ist gewöhnlich zu Verlust gegangen, die Drüsen sind ganz kurz und niedrig, die follikulären Apparate sind meist geschwunden und besonders die Muskulatur in beiden Lagen hochgradig verdünnt. Die Stränge der Lymphgefässe treten infolge der Verminderung der Muskelzellen deutlicher hervor.

Eine besondere Form der Atrophie ist die mit vermehrter Pigmenteinlagerung in die Muskulatur verbundene, welche gewöhnlich im höheren Alter, bei marastischen Individuen, bei allgemeiner Kachexie, bei Schnapspotatoren, sowie bei gleichzeitiger Pigmentierung anderer Organe (Lymphdrüsen, Milz, Niere, Leber) als sogenannte Hämochromatose oder Recklinghausensche Krankheit offenbar infolge eines gesteigerten Zerfalles von roten Blutkörperchen auftritt. Man findet Taf. 55 Fig. II. (am besten bei frischer Untersuchung) die Muskelzellen etwas vergrössert und teilweise, in hochgradigen Fällen sogar ganz ausgefüllt von sehr zahlreichen, kleinen,

## Taf. 55.

**Fig. I. Atrophie des Dickdarms** vom Kind bei chronischer Tuberkulose. Vergr. 85.
Schleimhaut sehr dünn mit ganz kurzen Drüsen (1) und etwas vermehrtem stratum proprium (2).
2. Muscularis mucosae.
3. Submucosa.
4. Muscularis.
5. Serosa.

**Fig. II. Braune Atrophie der Muscularis des Dünndarms bei Krebskachexie.** Vergr. 330.
Fast alle Muskelzellen von feinkörnigem, bräunlichem Pigment erfüllt; Kerne von demselben überdeckt.

---

eckigen Pigmentkörnchen, welche keine Eisenreaktion geben. Manchmal können auch die Zellkerne von den Einlagerungen total verdeckt sein. Die Längsmuskulatur ist meist stärker von der Affektion befallen als die Ringmuskelschicht. Zuweilen findet sich das Pigment auch in der Muscularis mucosae und in der Submucosa. Der Process hat also die grösste Ähnlichkeit mit der im Herzmuskel vorkommenden braunen Atrophie der quergestreiften Muskelfasern.

Amyloiddegeneration wird in der Darmschleimhaut zuweilen bei gleichzeitiger Amyloidose anderer Organe (Nieren, Milz, Leber) beobachtet. Wie dort, beginnt die Entartung auch in der Darmmucosa stets an den kleinen arteriellen Gefässen und zwar mit Vorliebe an den in die Dünndarmzotten eintretenden Stämmchen; in ihrer Wand lagern sich zuerst die glänzenden, die bekannten, spezifischen Reaktionen gebenden Schollen ab. Durch weitere Ausbreitung des Prozesses werden die Gefässe verengt, die Schleimhaut wird dadurch sehr anämisch und nimmt eine eigentümlich starre Beschaffenheit an. An den Zellen geht das Epithel meist verloren, manche Zotten erscheinen in zackiger Linie abgebrochen und stellen in hochgradigen Fällen nur noch kurze, breite, kernlose Zapfen dar. Auch an den in der Muskularis verlaufenden Gefässen kann die Entartung Platz greifen, auf das Muskelgewebe selbst jedoch schreitet sie nicht fort, dieses wird nur sekundär atrophisch.

Fig. 1.



Fig. 2.

Lith. Anst. F. Reichhold, München.

## Entzündungen.

Bei der akuten katarrhalischen Enteritis ist die Darmschleimhaut geschwellt, hyperämisch und ödematös gelockert. Am Epithel findet eine vermehrte Becherzellenbildung mit oft sehr ausgedehnter schleimiger Umwandlung grösserer Epithelbezirke sowohl im Oberflächen- wie im Drüsenepithel statt; die Schleimmassen lagern sich auf der Mucosa in Form voluminöser, zäher, flockiger, grauer Massen ab. Stets sind auch die Lymphapparate mit beteiligt; die Follikel sind geschwellt und ragen oft in Form von mehr als hanfkorngrossen Erhebungen über das Schleimhautniveau empor (Enteritis follicularis). Ihre Keimcentren sind vergrössert, es findet hier eine vermehrte Proliferation von Lymphocyten statt, oft aber tritt im Centrum Nekrose und durch Vergrösserung dieser Zone Durchbruch nach aussen und damit die Bildung kleiner follikulärer Geschwüre ein. Gewöhnlich vernarben dieselben unter Zunahme des Reticulums bald wieder und es bleibt dann nur eine kleine, dellenförmige Einziehung zurück, welche meist durch Ablagerung von schwärzlichem Pigment noch besonders gekennzeichnet ist.

Bei chronischem Katarrh, der sich besonders oft im Anschluss an langdauernde Stauungshyperämie entwickelt, findet neben den oben erwähnten Erscheinungen meist eine Dickenzunahme des Stratum proprium und der Submucosa durch Infiltration derselben mit Rundzellen und Proliferation der fixen Bindegewebselemente statt. Durch Fortschreiten dieses Prozesses können die Darmdrüsen partiell zur Verödung gebracht werden, die Schleimhaut wird unregelmässig höckerig; manchmal entstehen durch das wuchernde Bindegewebe polypenartige Erhebungen (Enteritis polyposa). Gelegentlich findet offenbar im Anschluss an öfter wiederholte kleine Blutungen sehr umfängliche schwärzliche Pigmentierung in Form von punktförmig eingesprengten Pigmenthäufchen statt.

Ächte croupöse Enteritis d. h. Ablagerung einer fibrinösen Pseudomembran auf der Oberfläche des

## Taf. 56.

**Fig. I. Diphtheritische Colitis bei Sublimatvergiftung.** Vergr. 20.

1. Nekrotisch verschorfte Schleimhaut.
2. Leukocytenwall am Rande des Schorfes.
3. Hochgradig injicierte Submucosa.
4. Muscularis.

**Fig. II. Dysenterie des Dickdarms.** Vergr. 50.

Die oberflächlichen Schichten der Mucosa sind nekrotisch. In den tieferen Schichten zwischen den Drüsen massenhafte Leukocyten angesammelt (1).

2. Fibrinthrombus in einer kleinen Arterie.
3. Muscularis mucosae an mehreren Stellen von Leukocytenanhäufungen durchbrochen.
4. Submucosa mit stark dilatierten Gefässen.

---

nekrotischen Darmepithels ist eine ungemein seltene Erkrankung, dagegen kommt das anatomische Bild der Diphtherie (also tiefgreifende Nekrose und Verschorfung der Schleimhaut mit Abscheidung einer wechselnden Menge von Fibrin) auf Grund sehr verschiedenartiger Aetiologie vor. Am häufigsten sind toxische Einflüsse die Veranlassung, namentlich wird bei der akuten Quecksilbervergiftung eine diphtheritische Entzündung der Dickdarmschleimhaut durch die hier erfolgende Ausscheidung von corrosiv wirkendem Quecksilberchlorid beobachtet.

Auch die urämische Enteritis ist eine durch die Wirkung des im Körper in kohlensaures Ammoniak zerlegten und im Dickdarm zur Ausscheidung gelangenden Harnstoffes hervorgerufene Diphtherie.

Weiterhin entsteht das Bild der diphtheritisch-nekrosierenden Enteritis durch Decubitus der Darmschleimhaut infolge von eingedickten Kotmassen oder harten Fremdkörpern; ebenso auch auf metastatischem Wege bei schweren septischen und pyämischen Prozessen, endlich muss auch die sogenannte Dysenterie oder „genuine Ruhr“ anatomisch als Dickdarmdiphtherie aufgefasst werden.

Taf. 56. Fig. I. Besonders die Sublimatdiphtherie zeichnet sich durch tiefgreifende Nekrose aus, welcher meist die ganze Mucosa zum Opfer fällt, die dabei in einen festen Schorf

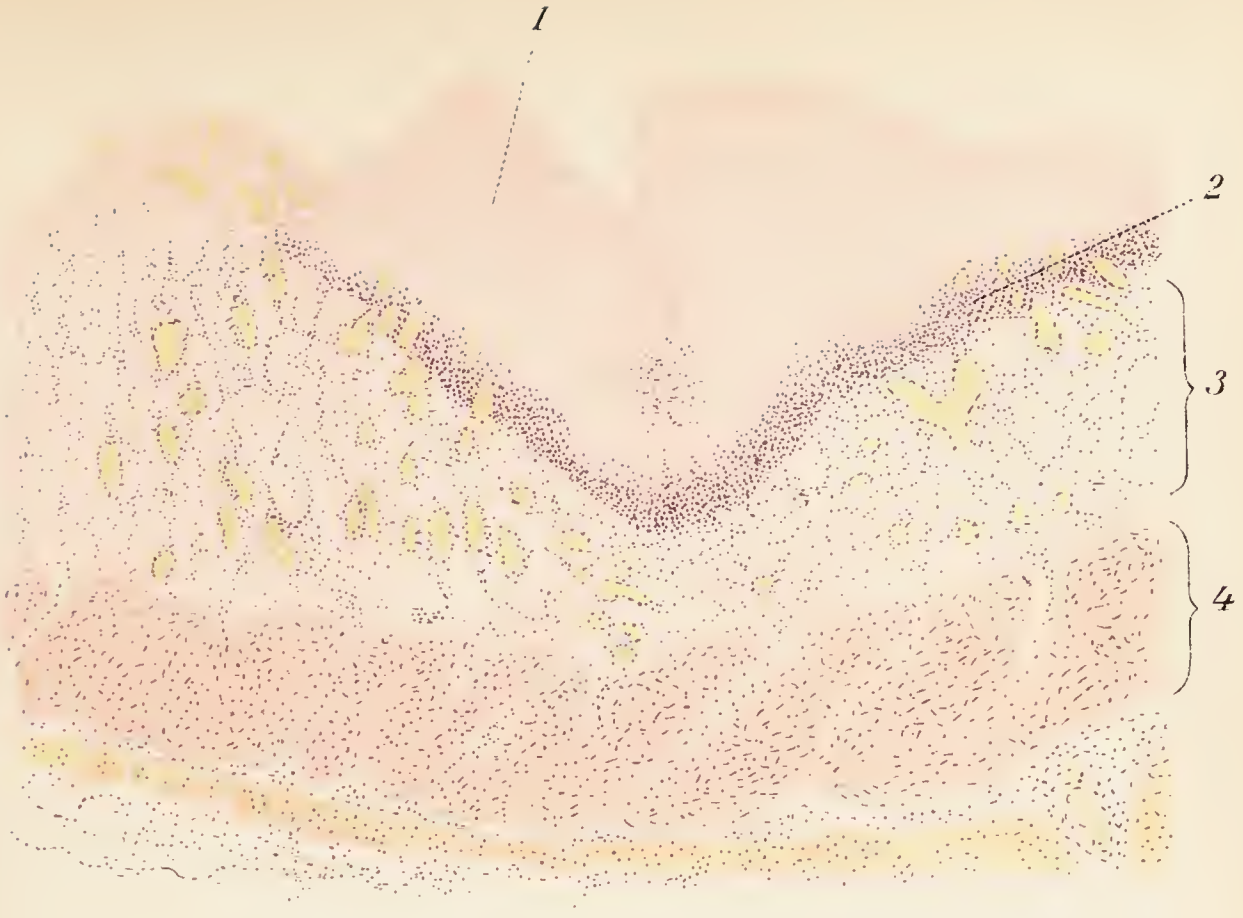


Fig. 1.




Fig. 2.

Lith. Anst. F. Reichhold, München.

verwandelt wird. Mikroskopisch findet sich an ihrer Stelle eine kernlose, von einzelnen Hämorrhagien und kleinen Chromatintrümmern durchsetzte, trübgraue Schicht, in welcher als Reste der Lieberkühnschen Drüsen zuweilen noch schattenhafte Umrisse derselben erkennbar sind. Nach aussen wird diese nekrotische Zone durch eine sehr dichte Anhäufung von polynucleären Leukocyten begrenzt. Die darunter liegende Submucosa ist hochgradig injiciert, mit Blutaustritten und Rundzellenanhäufungen durchsetzt, auch die Muskulatur kann solche noch aufweisen. Die Fibrinfärbung ergibt in dem nekrotischen Schorf, zuweilen auch im submucösen Gewebe Einlagerung von feinen, netzförmig angeordneten Fibrinfäden; auch in einigen Gefässen wird auf dem Durchschnitt gewöhnlich etwas Fibrin angetroffen.

Bei der Dysenterie im engeren Sinne handelt es sich zunächst um eine eitrige Durchsetzung der Mucosa und Submucosa. Die Drüsen sind durch die Rundzellenanhäufung auseinandergedrängt und zusammengedrückt, oft finden sich auch in den Drüsenlumina selbst Eiterhäufchen. Frühzeitig findet dabei eine fibrinöse Abscheidung in die periphere Schleimhautlage unter gleichzeitiger Nekrosierung des Epithels statt. Die Nekrose schreitet nach aussen gegen die Submucosa immer weiter und führt allmählich zu einer tiefgreifenden Verschorfung ausgedehnter Schleimhautpartien. Im Anfange sind die einzelnen Schorfstückchen noch von einander getrennt, kleienartig der Schleimhaut aufgelagert, später aber fliessen sie zu dicken, starren, bräunlich bis grünlich gefärbten Krusten und Membranen zusammen. Durch die zunehmende Leukocytenanhäufung werden die Schorfe allmählich demarkiert und losgestossen, es entstehen geschwürige Defekte, in deren Grund die hyperämische und eitrig infiltrierte Submucosa frei zu Tage liegt, von welcher die Eiterung lange Zeit unterhalten werden kann. Taf. 56. Fig. II.

Auch die Follikel sind stark geschwellt und verfallen gewöhnlich bald der Nekrose, wodurch dann kraterförmige Substanzverluste zu stande kommen.

## Tafel 57.

**Fig. I. Typhus abdominalis. Markige Schwellung eines Dickdarmfollikels.** Vergr. 50.

Der Follikel ist von der infiltrierten Umgebung kaum abgrenzbar und stark vergrössert. Auf seiner Höhe die Schleimhaut fast ganz verdrängt.

1. Reste von Lieberkühnschen Drüsen.
2. Infiltrierte Submucosa.
3. Follikelreste.

**Fig. II. Typhus abdominalis. Markige Schwellung mit beginnender Nekrose eines Follikels.** Vergr. 50.

Im Centrum des Follikels ist bereits Nekrose eingetreten. es findet sich hier etwas Fibrin abgeschieden (3). In der Submucosa (4) starke Injektion der Gefässe und zahlreiche grosse mit Eosin lebhaft tingierbare rundliche Zellen.

1. Infiltrierte und von Leucocyten durchsetzte Mucosa.
2. Muscularis mucosae.
5. Muscularis.

---

Charakteritisch ist bei diesen Processen ebenso wie bei der gleich zu besprechenden typhösen Darmentzündung die Mitbeteilung der Lymphgefässe. Man sieht die- Taf. 58. Fig. II. selben auffallend deutlich als zellreiche, dunkle Stränge schon bei schwacher Vergrösserung an der Grenze der Submucosa, sowie zwischen den Muskelschichten. Ihr Lumen ist ausgefüllt von grossen polygonalen und platten Zellen, offenbar abgeschuppten Epithelien, die manchmal ebenfalls nekrotisch oder von Fettvacuolen durchsetzt sind. Daneben finden sich in ihm noch Eiterkörperchen und zuweilen dunkle, zusammengesinterte Bakterienhaufen.

Die Cholera setzt wenigstens bei dem gewöhnlichen, raschen Verlauf keine besonders tiefgreifenden histologischen Veränderungen des Darmkanals. Bei denjenigen Fällen, welche im asphyktischen Stadium zum Tode führten, treffen wir, abgesehen von kleinen Blutungen in der Submucosa, das Oberflächenepithel oft auf grosse Strecken losgestossen, die Spitzen der Dünndarmzotten sind nekrotisch; zuweilen reicht die abgestorbene Zone bis an die Zottenbasis; in der Submucosa werden meist reichliche Mastzellen gefunden.

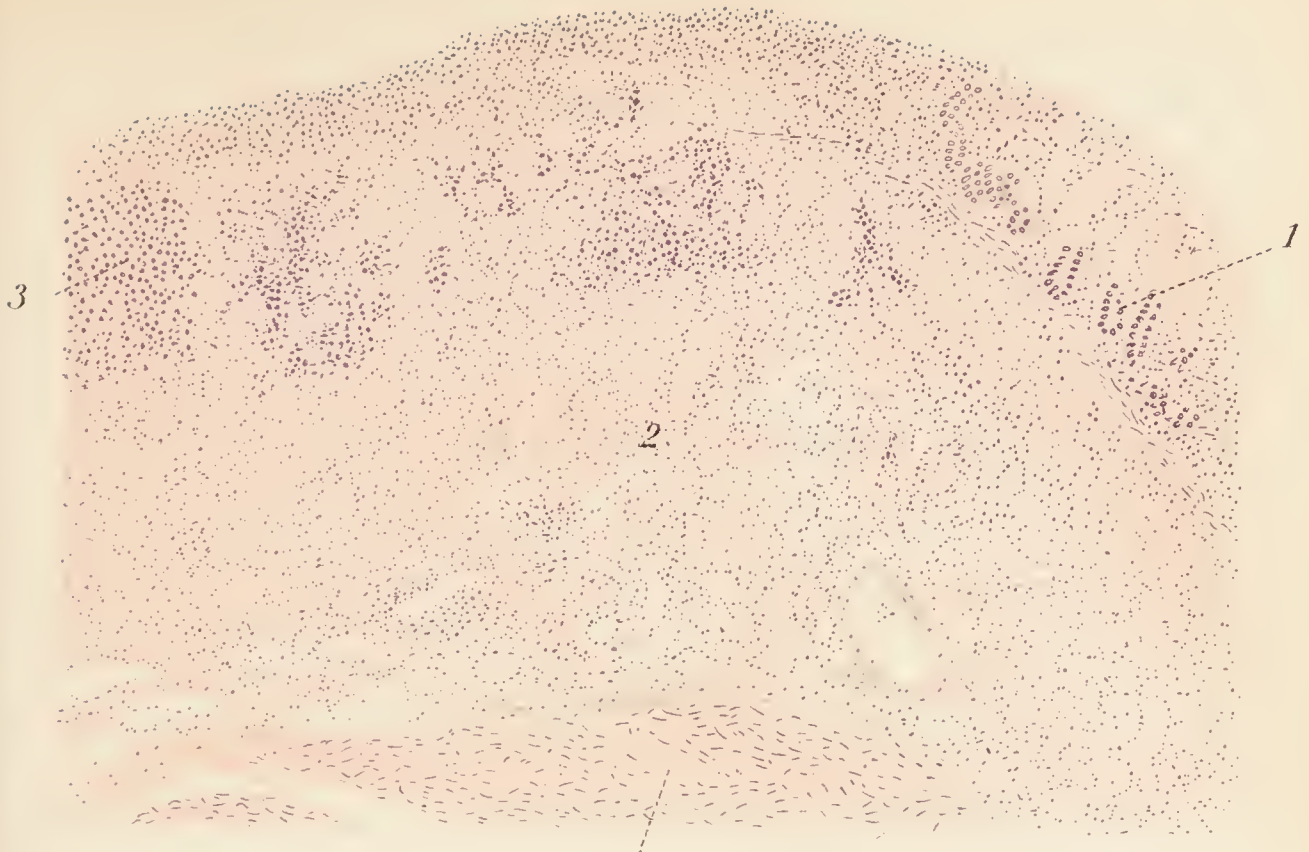


Fig. 1.

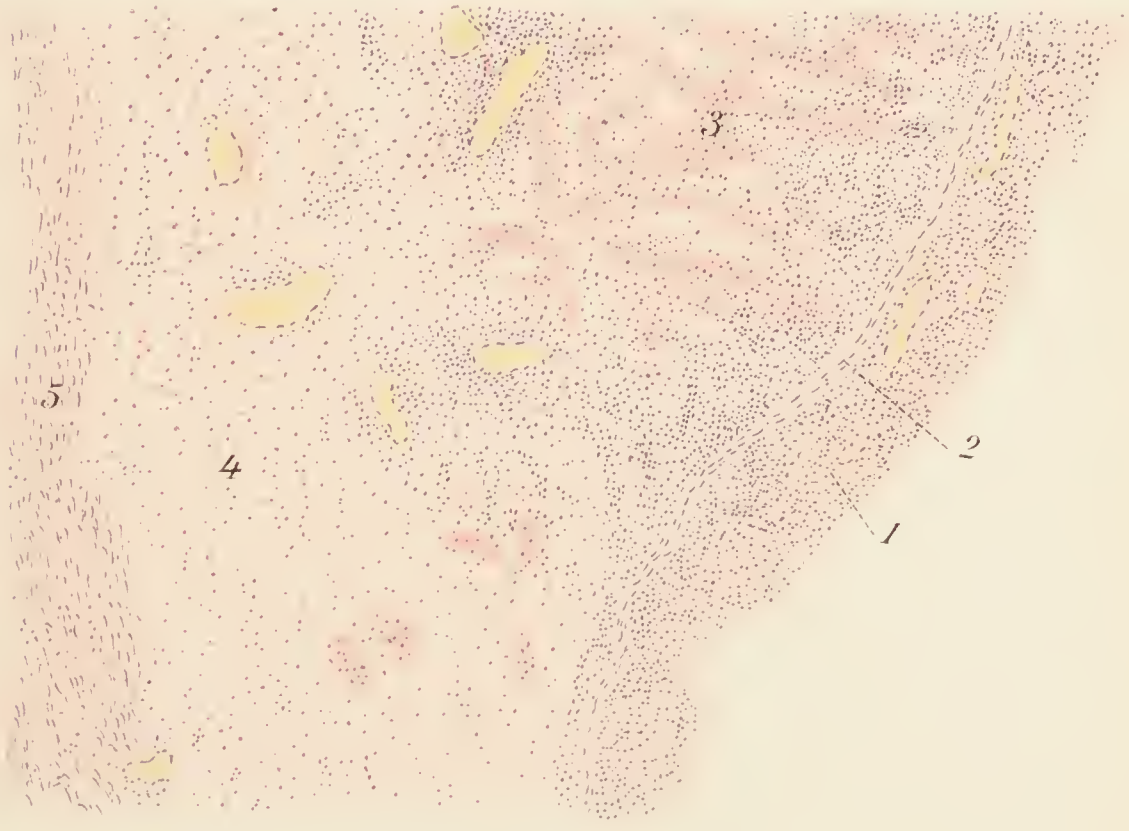


Fig. 2.

Lith. Anst F. Reichhold, München.

Weit charakteristischer und schwerer sind die Alterationen, welche der Darmkanal beim Typhus abdominalis darbietet. In erster Linie sind es die lymphatischen Apparate der Darmschleimhaut, in denen sich die spezifischen Mikroorganismen zunächst lokalisieren, und die dementsprechend auch die schwersten pathologischen Veränderungen zeigen. Dieselben stimmen in vieler Beziehung mit denjenigen überein, welche sich auch in den mesenterialen Lymphdrüsen, sowie in der Milz abspielen und bereits oben an den entsprechenden Stellen Würdigung gefunden haben. Im ersten Stadium des Typhus, welches zeitlich etwa der zweiten Krankheitswoche entspricht, sind sowohl die solitären wie auch die aggregierten Follikel des Darms, namentlich in der nächsten Umgebung der Bauhin'schen Klappe bedeutend vergrössert, stark über das übrige Schleimhautniveau vorragend und von weicher Konsistenz. (Stadium der sogenannten markigen Schwellung.)

Mikroskopisch findet man an den solitären Follikeln die Schwellung dadurch bedingt, dass in ihrem Bereich, namentlich im Keimcentrum und in dessen Umgebung die Zellen ausserordentlich stark vermehrt und vergrössert sind. An Stelle der gewöhnlichen Lymphocyten sind sehr zahlreiche, grosse, rundliche protoplasmareiche, mit sauren Anilinfarben stark färbbare Zellen nachweisbar, mit hellen, bläschenförmigen, manchmal auch dunkleren und chromatinreichen Kernen, die häufig in Mehrzahl in einer Zelle vorhanden sind. Es ist also fast genau dasselbe Bild, welches wir in den mesenterialen Lymphdrüsen bei der typhösen Schwellung derselben fanden (Taf. 14, Fig. II). Diese Aehnlichkeit wird noch dadurch vermehrt, dass auch hier weiterhin in den plasmareichen Zellen Fettvacuolen auftreten. In den Anfangsstadien sind auch die in den charakteristischen Häufchen angeordneten Typhusbacillen ganz wie in den Lymphdrüsen (Taf. 14, Fig. II) nachweisbar, späterhin jedoch verschwinden dieselben meistens und machen sekundär sich ansiedelnden Mikroorganismen Platz. Fast regelmässig trifft man in den geschwellten Follikeln oder

Taf. 57. Fig. I.

## Taf. 58.

**Fig. I. Typhus abdominalis. Geschwür nach Losstossung des Schorfs.** Vergr. 50.
Der Rand des Defektes fällt steil nach dessen Grund in der Submucosa ab. Am Geschwürsgrund noch einige stark von Leukocyten durchsetzte, nekrotische Gewebspartien.
1. Mucosa.
2. Muscularis mucosae.
3. Submucosa mit stark gefüllten Blutgefässen.
4. Muscularis.

**Fig. II. Lymphangitis intestinalis. Zellthrombus in einem Lymphgefäss der Submucosa des Dickdarmes bei Dysenterie.** Vergr. 360.
1. Lymphgefäss, in demselben grosse, polygonale, z. T. nekrotische Zellen, mehrere mit zwei Kernen; dazwischen einige Leukocyten.

---

deren Umgebung in der Submucosa Mastzellen, d. h. grosse, runde Zellgebilde, welche mit feinen, rundlichen, mit alkalischen Anilinfarben stark tingierbaren Körnchen gefüllt sind. Die Abgrenzung der Follikel gegen ihre Umgebung ist auf diesem Stadium meist verwaschen, dadurch dass auch in den benachbarten Bezirken der Submucosa und Mucosa sehr zahlreiche Rundzellen eingewandert sind; dieselben stellen zumeist Leukocyten mit fragmentierten Kernen dar.

Die über dem Follikel gelegene Schleimhaut wird zunächst in die Höhe geschoben und zusammengedrückt, die an den Seiten der hügelartigen Erhebungen liegenden Krypten nehmen dabei eine schräge Stellung an. Sehr bald machen sich regressive Metamorphosen in diesen Bezirken der Mucosa bemerklich. Das Epithel der Oberfläche und zum Teil auch der Lieberkün'schen Drüsen wird nekrotisch, unfärbbar, im Dünndarm sterben die Zotten ab, und ganz regelmässig findet sich dabei eine Einlagerung von Fibrin in den nekrotischen Schorf, so dass wir über dem geschwellten Follikel auf einem bestimmten Stadium gleichzeitig das Bild diphtheritischer Entzündung haben. Die Blutgefässe der Umgebung sind dabei in weitem Umkreis stark injiciert. Diese markige

Taf. 57. Fig. II.

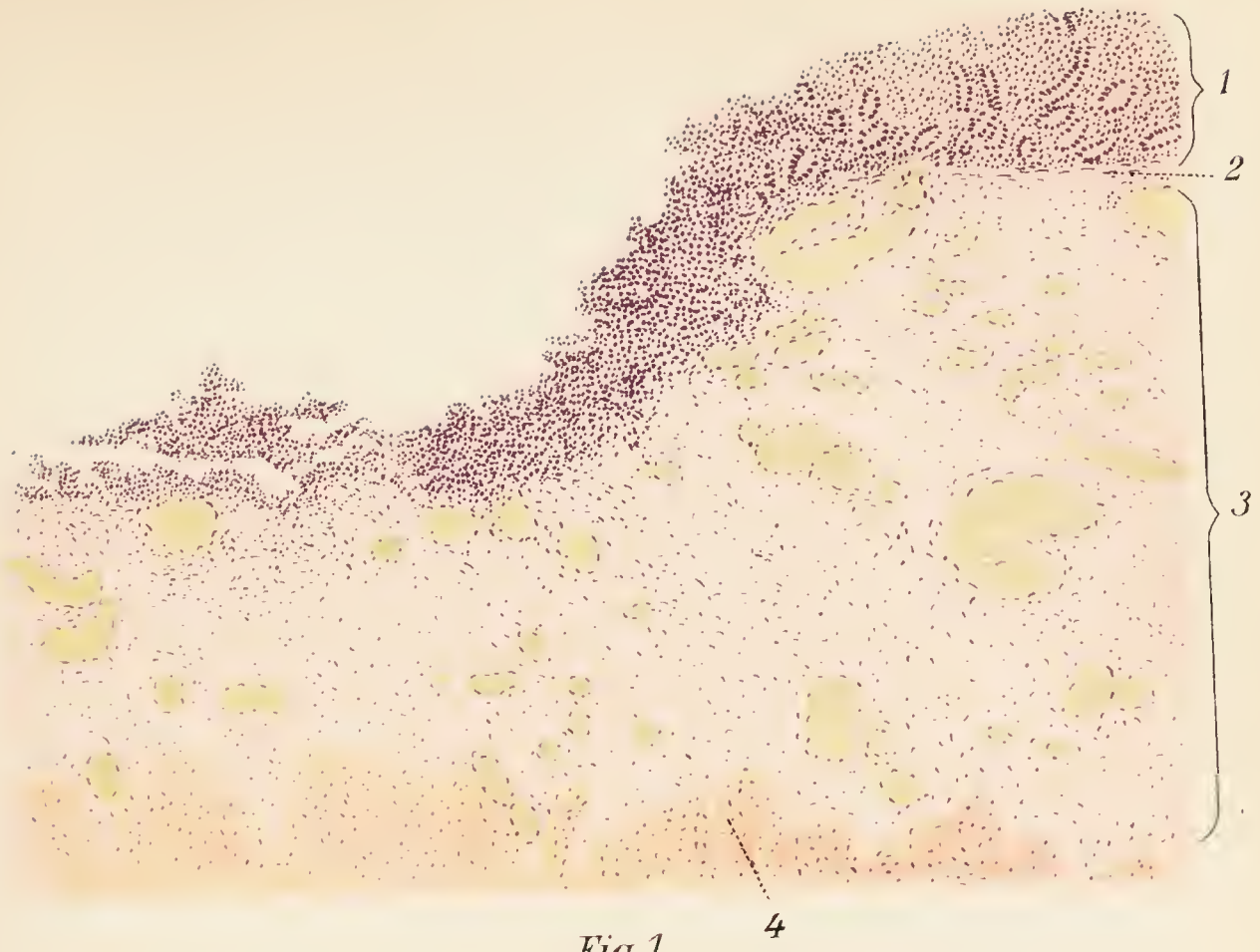


Fig. 1.

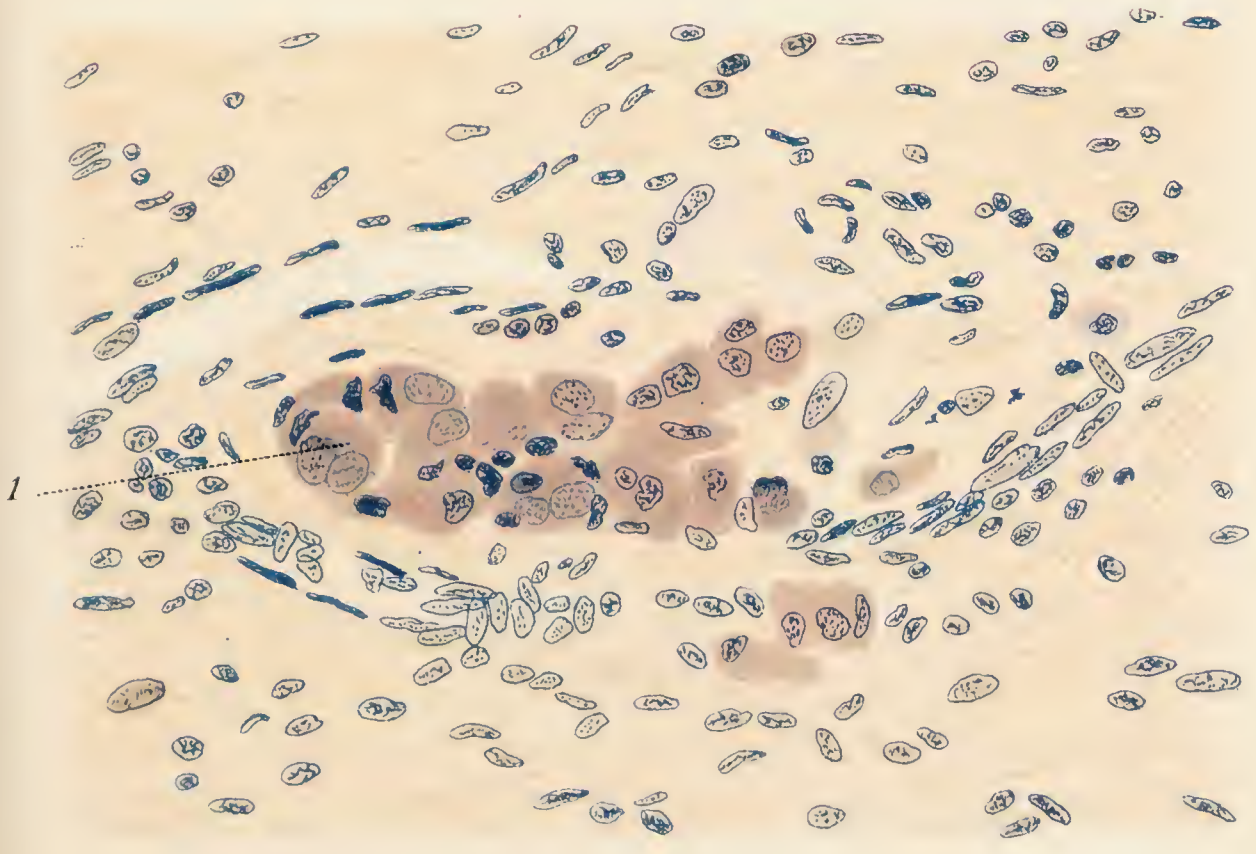


Fig. 2.

Lith. Anst. F. Reichhold, München.

Schwellung der Follikel kann unter Umständen sich wieder zurückbilden und ihren Ausgang in einfache Resolution nehmen, ohne dass es zu einer totalen Nekrose zu kommen braucht, indem die fettige Degeneration an den geschwellten und vermehrten Lymphocyten fortschreitet und weiterhin die frei werdenden Fetttröpfchen resorbiert werden. Der gewöhnliche Verlauf aber, der meistens gegen Ende der zweiten oder zu Anfang der dritten Woche eintritt, ist eine anfangs fleckweise auftretende, dann allmählich den ganzen geschwellten Follikel einnehmende, von der Oberfläche gegen die Tiefe zu fortschreitende Nekrose. Man sieht dabei auch hier zwischen den immer schlechter färbbar werdenden Zellen ein zartes Fibrinnetz entstehen, welches dann aber ebenfalls zu Grunde geht; zuletzt entsteht aus dem vollständig nekrotischen Follikel und der darüberliegenden, schon vorher abgestorbenen Schleimhaut eine strukturlose, oftmals durch Galle grünlich imbibierte und von der Umgebung durch einen dichten Leukocytenwall geschiedene Masse, der typhöse Schorf. Taf. 57. Fig. II.

Gewöhnlich gegen Ende der dritten oder zu Anfang der vierten Krankheitswoche wird dieser Schorf von der Umgebung gelöst und losgestossen, und damit bildet sich das typhöse Geschwür. Die Ränder desselben fallen gewöhnlich steil von der umgebenden, relativ intakten und nur zellig infiltrierten Schleimhaut gegen seinen Grund zu ab. Die Tiefe der Geschwüre schwankt nach dem Umfang der Nekrose und nach der Grösse der betreffenden Follikel; stets reichen sie mindestens bis in die Submucosa, oftmals werden auch noch Teile der Muscularis nekrotisch mit abgestossen, so dass unter Umständen die Serosa freigelegt, ja sogar noch durchbrochen werden kann. Der Grund des Substanzverlustes ist im Anfang durch ergossenes Blut bräunlich oder schwärzlich verfärbt, dann reinigt sich das Geschwür, und die den Grund bildende Gewebsschicht liegt frei zu Tage. Taf. 58 Fig. I.

Später bildet sich von diesem Geschwürsgrunde Granulationsgewebe aus neugebildeten Bindegewebszellen

## Taf. 59.

**Fig. I. Beginnende Darmtuberkulose im Processus vermiformis.** Vergr. 80.

Mucosa gut erhalten aber mit infiltriertem Stratum proprium.

1. Ziemlich scharf umschriebenes Zellknötchen in der Submucosa mit beginnender, centraler Nekrose.

**Fig. II. Vom Rande eines tuberkulösen Darmgeschwürs.** Vergr. 80. Ein grosser Teil der Mucosa ist durch Abstossung des käsig nekrotischen Gewebes zu Verlust gegangen.

3. Der überhängende Rand des tuberkulösen Geschwüres.
2. Geschwürsgrund, in demselben, bei 1 ein neues Knötchen.

Alle Blutgefässe hochgradig dilatiert.

---

und Gefässsprossen und füllt den Defekt allmählich aus. Auch das Oberflächenepithel kann sich vom Rande her wieder regenerieren, sogar die Zotten können sich teilweise wieder ersetzen, nur die Drüsen scheinen nicht wieder gebildet zu werden.

Diese Regenerationserscheinungen entwickeln sich meist nicht vor der 5. bis 6. Krankheitswoche.

Auch beim Typhus sind ähnlich wie bei der Diphtherie und Dysenterie die Lymphgefässe der Darmwand mit beteiligt, indem dieselben lebhafte Desquamation und Neubildung ihres Epithels zeigen.

## Tuberkulose.

Auch die Tuberkulose des Darmes lokalisiert sich primär mit Vorliebe in den lymphatischen Apparaten der Schleimhaut. In den ersten Anfangsstadien sieht man eine einfache Vermehrung der Leukocyten, dann treten zwischen denselben grössere polygonale Zellen mit bläschenförmigen, helleren Kernen auf, die sogenannten epithelioiden Zellen, und gleichzeitig bilden sich
Taf. 59. Fig. I. aus denselben manchmal Riesenzellen. Die Mutterelemente dieser epithelioiden Zellen sind wohl vorzugsweise Bindegewebszellen und Lymphgefässepithelien.

Während in der Umgebung des so entstandenen Zellknötchens reichliche Riesenzellen sich anhäufen und auch die darüberliegende Mucosa dicht durchsetzen, ver-

*Fig. I.*

*Fig. II.*

*Lith. Anst. F. Reichhold, München.*

fällt das Centrum des Tuberkels der Koagulationsnekrose; die Kerne zerfallen in einzelne kleine Trümmer und verschwinden schliesslich vollständig. Diese käsige Zone nimmt immer mehr an Ausdehnung zu und zieht allmählich das umgebende Gewebe in ihren Bereich. Schliesslich wird die Schleimhaut sehr stark gespannt und verdünnt und reisst ein; damit bricht der Tuberkel ins Lumen durch, sein käsiges Centrum entleert sich, und es bildet sich ein tuberkulöses Folliculargeschwür, welches, entsprechend der verkästen Partie, stark überhängende, unterminierte und wulstig aufgeworfene Ränder haben muss. Der Defekt vergrössert sich rasch dadurch, dass im Geschwürsgrund sich neuerdings Tuberkel etablieren und gegen die Tiefe zu fortschreiten. Die weitere Ausbreitung erfolgt jetzt nicht mehr allein im Bereich der Lymphknötchen, sondern gewöhnlich in circulärer Richtung, also senkrecht zur Längsachse des Darmes, wodurch die bekannten typischen Gürtelgeschwüre zu stande kommen. In vorgeschrittenen Fällen werden vom Grunde des Defektes aus alle Darmwandungen, Submucosa, Muscularis und Serosa nacheinander von Knötchen durchsetzt, die nach vorangegangener Nekrose zur Vergrösserung des Substanzverlustes beitragen und so schliesslich bis zur Perforation der Wand führen können. Taf. 59. Fig. II.

Auch syphilitische Granulome kommen in der Darmwand sowohl bei hereditärer Syphilis der Neugebornen als bei Erwachsenen im tertiären Stadium der acquirierten Lues vor. Die Knötchen unterscheiden sich von den Tuberkeln durch ihre ausgesprochene Neigung zu fibröser Einscheidung, ausserdem ist die Natur des Prozesses an der niemals fehlenden luetischen Endarteriitis der umgebenden Gefässe leicht kenntlich. Bisweilen entstehen durch Confluenz benachbarter Knötchen grössere sklerotische Platten in der Mucosa und Submucosa.

## Taf. 60.

**Fig. I. Beginnende eitrige Peritonitis 24 Stunden nach Unterbindung des Darmes** (vom Meerschweinchen). Vergr. 625. Fibrinfärbung.

1. Peritoneales Bindegewebe im Längs- und Querschnitt.
2. Epithel.
3. Exsudat. Dasselbe besteht aus spärlichen Fibrinfäden, (einige solche sind auch zwischen dem Epithel und dem Bindegewebe der Serosa abgelagert) zahlreichen Leukocyten und roten Blutkörperchen. Dazwischen Kerne von abgeschuppten Epithelien und verschiedene Bakterien.

**Fig. II. Tuberkulöse Peritonitis.** Vergr. 72.

1. Epithel.
2. Infiltriertes Bindegewebe der Serosa.
3. Subseröses Fettgewebe.
4. Tuberkel mit Riesenzellen.
5. Zottenartige Erhebung.

---

## Peritoneum.

Die einfach entzündlichen Veränderungen des Bauchfells sowohl wie die Tuberkulose desselben verhalten sich histologisch ganz genau ebenso, wie die entsprechenden Prozesse der Pleura. Es ist daher, um Wiederholungen in der Darstellung zu vermeiden, einfach auf den betreffenden Abschnitt zu verweisen. (Seite 109.)

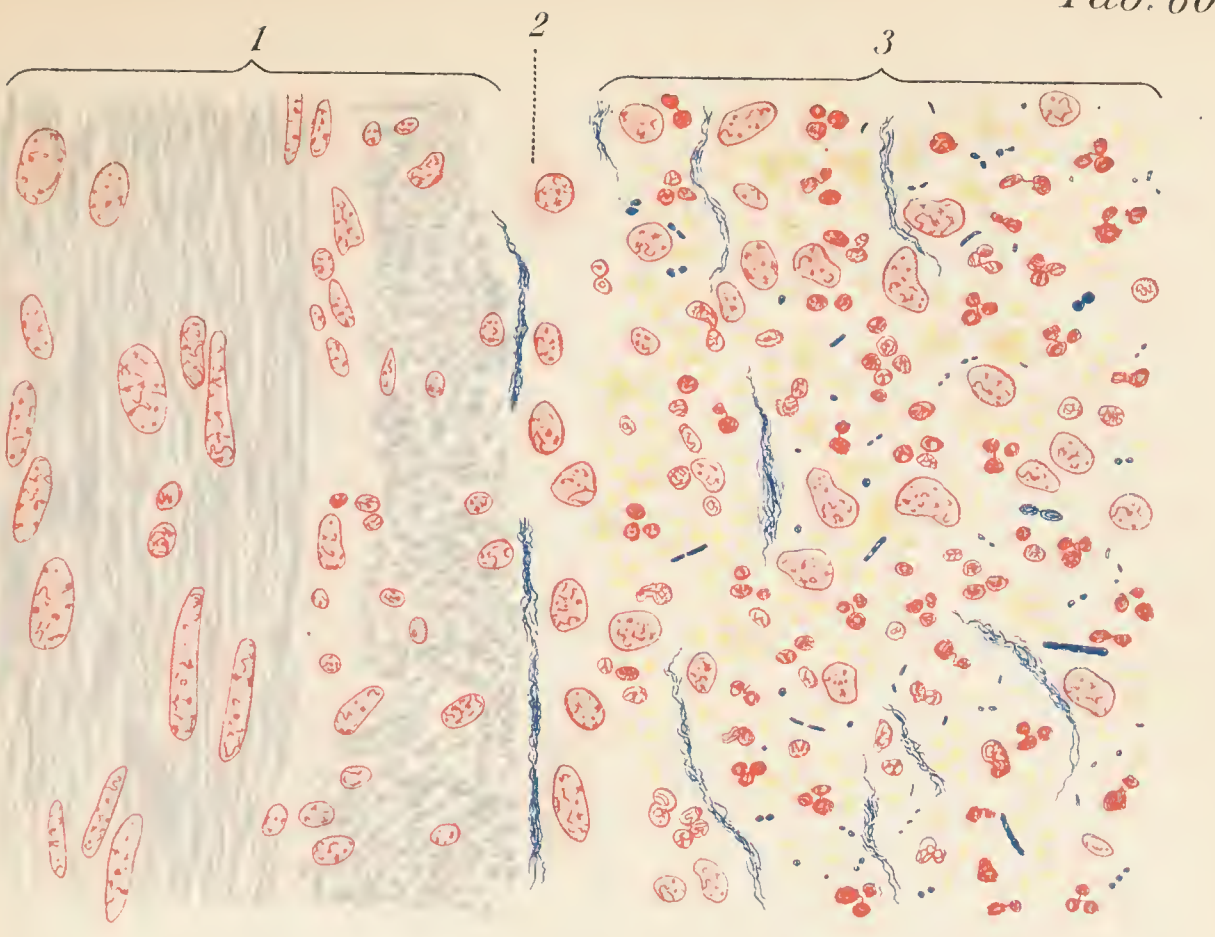


Fig. 1.

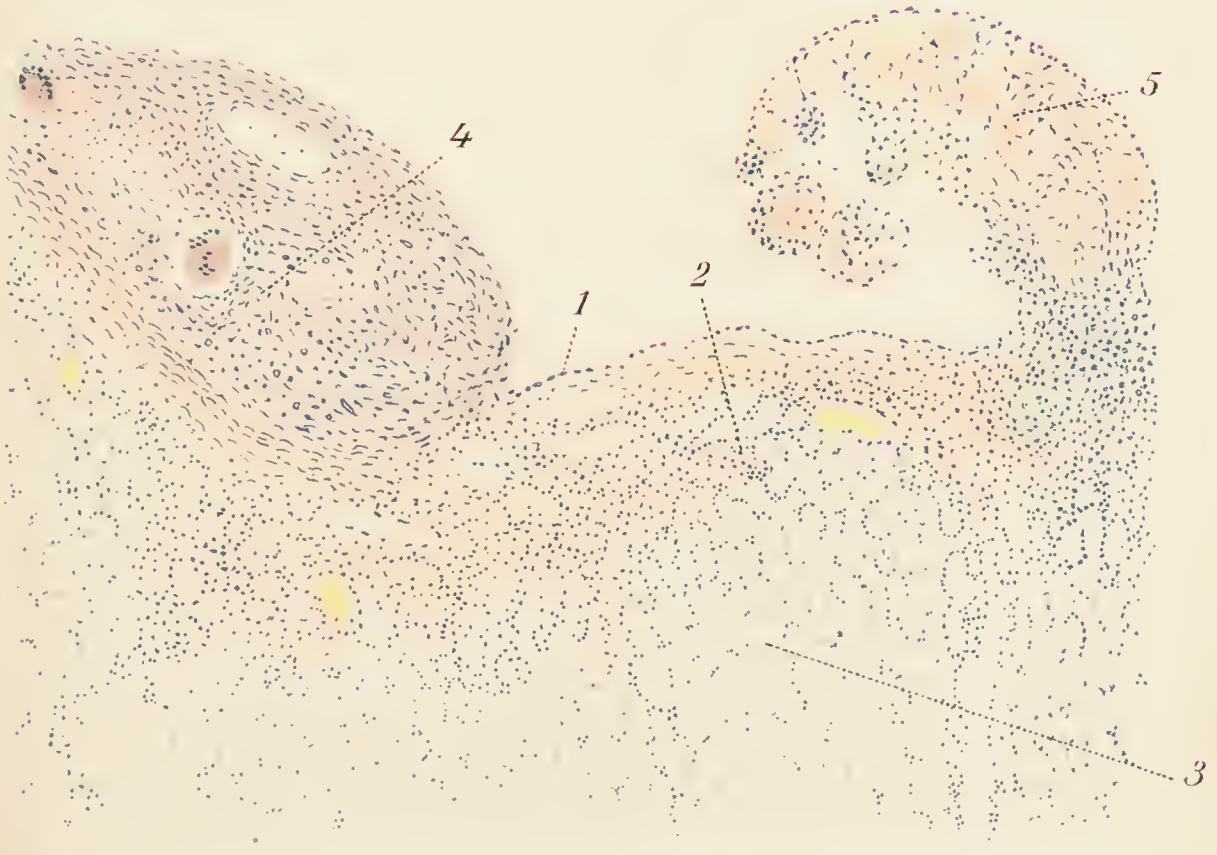


Fig. 2.

Lith. Anst. F. Reichhold, München.

# Inhaltsverzeichnis.


| | Seite |
|---|---|
| **I. Circulationsorgane** | 1 |
| Herz | 1 |
| Erkrankungen des Herzmuskels | 2 |
| Circulationsstörungen des Myocards. Embolie. Infarkt | 5 |
| Endocard | 10 |
| Pericard | 15 |
| Gefässe | 18 |
| Arterien | 19 |
| Atheromatose und Arteriosklerose | 19 |
| Arteriitis | 25 |
| Aneurysma | 29 |
| Venen | 30 |
| Lymphdrüsen | 31 |
| Milz | 39 |
| Der akute Milztumor | 45 |
| Chronischer Milztumor | 47 |
| Degenerationen der Milz | 47 |
| Knochenmark | 51 |
| **II. Respirationsorgane** | 54 |
| Nase | 54 |
| Larynx, Trachea, Bronchien | 57 |
| Lunge | 65 |
| Atelectase | 67 |
| Emphysem | 69 |
| Circulationsstörungen | 71 |
| Infarkt | 74 |
| Pneumonoconiosen | 77 |
| Pneumonie | 80 |
| Die croupöse Pneumonie | 85 |
| Die Bronchopneumonie | 90 |
| Tuberkulose | 95 |
| Syphilis | 107 |
| Pleura | 109 |
| Schilddrüse | 111 |

Seite

**III. Digestionsorgane** . . . . . 113

Mundhöhle, Rachen, Oesophagus . . . . . 117
Croupöse und diphtheritische Entzündung . . . . . 121
Speicheldrüsen . . . . . 123
Magen . . . . . 125
Magengeschwüre . . . . . 127
Darm . . . . . 131
Entzündungen . . . . . 133
Catarrh . . . . . 133
Diphtherie . . . . . 134
Cholera . . . . . 136
Typhus . . . . . 137
Tuberkulose . . . . . 140
Peritoneum . . . . . 142

# Verzeichnis der Abbildungen.


| | | | |
|---|---|---|---|
| Taf. 1. | Fig. | I. | Fettdegeneration des Herzmuskels bei akuter perniciöser Anämie. Frisches Zupfpräparat. Vergr. 340. |
| | Fig. | II. | Derselbe Fall. Gefrierschnitt von einem Papillarmuskel der Mitralis. Sudanfärbung. Vergr. 340. |
| Taf. 2. | Fig. | I. | Adipositas cordis. Gefrierschnitt. Sudanfärbung. Vergr. 80. |
| | Fig. | II. | Braune Atrophie des Herzmuskels im Längsschnitt. |
| | Fig. | III. | Dasselbe im Querschnitt. Vergr. 340. |
| Taf. 3. | Fig. | I. | Infarkt d. Herzmuskels in Organisation. Vergr. 70. |
| | Fig. | II. | Embolischer Abscess in einem Papillarmuskel der Mitralis. Vergr. 70. |
| Taf. 4. | Fig. | I. | Akute interstitielle Myokarditis. Vergr. 300. |
| | Fig. | II. | Chronische, fibröse (schwielige) Myokarditis. (Herzschwiele.) Vergr. 80. |
| Taf. 5. | Fig. | I. | Normales, sogen. fötales Gallertknötchen am Schliessungsrande der Mitralis vom Neugebornen. Vergr. 70. |
| | Fig. | II. | Aus einer frischentzündeten Herzklappe (Mitralis) bei mykotischer Endokarditis. Vergr. 80. |
| Taf. 6. | Fig. | I. | Akute verrucöse mykotische Endokarditis der Mitralis. Vergr. 16. |
| | Fig. | II. | Verrucöse Endokarditis der Mitralis in Organisation. Vergr. 40. |
| Taf. 7. | Fig. | I. | Akute fibrinöse Perikarditis (Cor villosum). Fibrinfärbung. Vergr. 64. |
| | Fig. | II. | Fibrinöse Perikarditis in Organisation. Vergr. 127. |
| Taf. 8. | Fig. | I. | Subakute tuberkulöse Perikarditis. Vergr. 50. |
| | Fig. | II. | Sehnenfleck im Epikard. Vergr. 65. |
| Taf 9. | Fig. | I. | Arteriosklerose einer Hirnarterie. Vergr. 75. |
| | Fig. | II. | Arteriosklerose einer Coronararterie des Herzens. Vergr. 70. |

Taf. 10. Fig. I. Atheromatose der Aorta. Vergr. 20.
Fig. II. Cholestearintafeln und freie Fettröpfchen aus einem atheromatösen Herd der Aortenwand. Vergr. 130.
Fig. III. Verfettung der Intimazellen bei Atheromatose der Aorta. Vergr. 300.

Taf. 10a. Fig. I. Atheromatose (Arteriosklerose) der arteria cruralis. Vergr. 55.
Fig. II. Wand eines kleinen Aneurysma der Aorta. Vergr 20.

Taf. 10b. Fig. I. Akute Arteriitis bei tuberkulöser Leptomeningitis. Vergr. 745.
Fig. II. Gummöse Arteriitis d. Arteria suclavia. Vergr. 16.

Taf. 11. Fig. I. Arteriitis obliterans. Vergr. 37.
Fig. II. Arteriitis obliterans bei Lues. Vergr. 80.

Taf. 12. Fig. I. Tuberkulöse Arteriitis bei subakuter tuberkulöser Leptomeningitis. Vergr. 280.
Fig. II. Tuberkel in der Wand eines grösseren Pfortaderstammes. Vergr. 40.

Taf. 13. Fig. I. Akute eitrige Phlebitis in phlegmonös entzündetem Zellgewebe. Vergr. 40.
Fig. II. Varix vom Unterschenkel. Vergr. 26.

Taf. 14. Fig. I. Pigmentablagerung in einer axillaren Lymphdrüse bei Tättowierung des Vorderarmes. Vergr. 300.
Fig. II. Mesenteriallymphdrüse bei Abdominaltyphus. Vergr. 360.

Taf. 15. Fig. I. Akute Lymphadenitis. Randsinus einer peribronchialen Lymphdrüse bei croupöser Pneumonie. Vergr. 385.
Fig. II. Grosszellige Hyperplasie in einer Lymphdrüse bei akuter perniciöser Anämie. Vergr. 745.

Taf. 16. Fig. I. Hyaline Degeneration des Reticulums in einer Lymphdrüse. Vergr. 280.
Fig. II. Chronische indurative Lymphadenitis mit Verödung der Lymphsinus und der Follikel bei Leukämie. Vergr. 180.

Taf. 17. Fig. I. Chronische indurative Lymphadenitis mit Verödung derselben durch Zunahme des Reticulums bei Leukämie. Vergr. 460.
Fig. II. Subakute Tuberkulose einer Lymphdrüse. Vergr. 70.

Taf. 18. Fig. I. Stauungsmilz. Vergr. 360.
Fig. II. Senile Atrophie der Milz. Vergr. 80.

Taf. 19. Fig. I. Anämischer Infarkt der Milz. Vergr. 22.
Fig. II. Haemorrhagischer Infarkt der Milz. Vergr. 250.

Taf. 20. Fig. I. Akuter hyperplastischer Milztumor; frisches Zupfpräparat. Vergr. 300.

Taf. 20. Fig. II. Akuter hyperplastischer Milztumor bei Sepsis. Vergr. 300.
Fig. III. Chronischer Milztumor mit Ausgang in Induration. Vergr. 250.
Taf. 21. Fig. I. Diffuse Amyloidentartung der Milz (Speckmilz). Vergr. 250.
Fig. II. Vorgeschrittene diffuse amyloide Entartung der Milz (Speckmilz). Vergr. 70.
Taf. 22. Fig. I. Amyloiddegeneration der Milz. (Sagomilz.) Vergr. 24.
Fig. II. Amyloiddegeneration der Milz. (Sagomilz.) Vergr. 260.
Taf. 23. Fig. I. Milz bei akuter Leukämie. Vergr. 300.
Fig. II. Staphylokokkenembolieen in der Milz bei Pyämie. Vergr. 70.
Taf. 24. Fig. I. Tuberkulose der Milz. Vergr. 92.
Fig. II. Aus dem Centrum eines Milzfollikels bei Diphtherie. Vergr. 745.
Taf. 25. Fig. I. Knochenmark bei perniciöser Anämie aus der Diaphyse des Humerus. Vergr. 520.
Fig. II. Knochenmark bei akuter Leukämie. Vergr. 640.
Taf. 26. Fig. I. Diphtherie der Trachea. Vergr. 18.
Fig. II. Diphtherie der Trachea. Vergr. 130.
Taf. 27. Fig. I. Geschwür im Larynx bei Typhus abdominalis. Vergr. 35.
Fig. II. Pachydermia laryngis. Vergr. 60.
Taf. 28. Fig. I. Tuberkulose des Kehlkopfs. Vergr. 16.
Fig. II. Tuberkulose eines grossen Bronchus. Vergr. 54.
Taf. 29. Fig. I. Ektasie eines kleinen Bronchus. Vergr. 10.
Fig. II. Aus der Wand einer Bronchiektasie. Vergr. 127.
Taf. 30. Fig. I. Struma colloides. Vergr. 56.
Fig. II. Struma parenchymatosa mit hyaliner Degeneration der Zwischensubstanz. Vergr. 70.
Taf. 31. Fig. I. Fötale Atelektase der Lunge. Vergr. 70.
Fig. II. Compressionsatelektase der Lunge bei serofibrinöser Pleuritis. Vergr. 70.
Taf. 32. Fig. I. Anthracosis der Lunge. Vergr. 100.
Fig. II. Siderosis der Lunge. (Rote Eisenlunge.) Vergr. 330.
Taf. 33. Fig. I. Emphysem der Lunge. Vergr. 40.
Fig. II. Emphysem der Lunge. Vergr. 340.
Fig. III. Emphysem der Lunge. (Injiziert.) Vergr. 54.
Taf. 34. Fig. I. Braune Induration der Lunge. Vergr. 130.
Fig. II. Stauungslunge. Vergr. 250.
Taf. 35. Fig. I. Randzone eines haemorrhagischen Infarktes der Lunge. Vergr. 40.
Fig. II. Fettembolie der Lunge bei Fraktur eines Röhrenknochens. Vergr. 300.
Taf. 36. Fig. I. Oedem der Lunge. Vergr. 127.

Taf. 36. Fig. II. Marantische Splenisation der Lunge. Vergr. 360.
Fig. III. Beginnende rote Hepatisation der Lunge bei croupöser Pneumonie. Vergr. 340.
Taf. 37. Fig. I. Croupöse Pneumonie auf der Höhe der Hepatisation. Vergr. 88.
Fig. II. Croupöse Pneumonie im Stadium der grauen Hepatisation. Vergr. 360.
Taf. 38. Fig. I. „Carnifikation" der Lunge nach croupöser Pneumonie. Vergr. 170.
Fig. II. Organisation des Exsudates bei Bronchopneumonie. Vergr. 200.
Taf. 39. Fig. I. Beginnende Katarrhalpneumonie. Vergr. 250.
Fig. II. Peribronchialer Entzündungsherd mit beginnender Ausbreitung auf das Lungengewebe. Vergr. 80.
Taf. 40. Fig. I. Lobuläre (eitrige) Bronchopneumonie nach Diphtherie. Vergr. 250.
Fig. II. Postdiphtheritische Lobulärpneumonie. Vergr. 280.
Taf. 41. Fig. I. Embolischer Abscess in der Lunge bei Pyämie. Vergr. 75.
Fig. II. Käsige Bronchitis. Vergr. 40.
Taf. 42. Fig. I. Miliartuberkulose der Lunge. Vergr. 35.
Fig. II. Käsige Pneumonie. Vergr. 70.
Taf. 43. Fig. I. Miliare tuberkulöse Pneumonie. Vergr. 170.
Fig. II. Verkäsung des Exsudates in einer Lungenalveole bei käsiger Pneumonie. Vergr. 360.
Taf. 44. Fig. I. Desquamativpneumonie (v. Buhl) in der Umgebung eines tuberkulösen Herdes der Lunge. Vergr. 340.
Fig. II. Wucherung und Desquamation der Alveolarepithelien bei tuberkulöser Pneumonie. Vergr. 520.
Taf. 45. Fig. I. Wand einer tuberkulösen Kaverne in der Lunge mit „Spitzencirrhose". Vergr. 16.
Fig. II. Schiefrige Induration der Lunge bei obsoleter Spitzentuberkulose. Vergr. 55.
Taf. 46. Fig. I. Luetische, „weisse" Pneumonie vom Neugeborenen. Vergr. 250.
Fig. II. Indurative, interstitielle Pneumonie bei hereditärer Lues. Vergr. 80.
Taf. 47. Fig. I. Akute fibrinöse Pleuritis bei croupöser Pneumonie. Vergr. 66.
Fig. II. Beginnende Organisation bei fibrinöser Pleuritis Vergr. 340.
Taf. 48. Fig. I. Variola vera der Zunge. Vergr. 75.
Fig. II. Tuberkulose des Rachens. Vergr. 75.
Taf. 49. Fig. I. Diphtherie des Rachens. Vergr. 80.

Taf. 49. Fig. II. Diphtherie der Tonsille. Vergr. 280.
Taf. 50. Fig. I. Akute (eitrige) embolische Parotitis. Vergr. 70.
Fig. II. Soorvegetation im Oesophagus. Vergr. 270.
Taf. 51. Fig. I. Gastritis chronica granulosa. Vergr. 30.
Fig. II. Chronischer Katarrh des Magens. Vergr. 160.
Taf. 52. Fig. I. Haemorrhagische, nekrosierende Gastritis bei Schwefelsäurevergiftung. Vergr. 80.
Fig. II. Haemorrhagische Erosion des Magens. Vergr. 57.
Taf. 53. Fig. I. Rundes Magengeschwür mit Arrosion eines Gefässes. Vergr. 16.
Fig. II. Rand eines runden Magengeschwüres. Vergr. 64.
Taf. 54. Fig. I. Beginnendes Carcinom des Magens. Vergr. 54.
Fig. II. Hochgradige Stenose des Pylorus durch einen Skirrhus ventriculi. Vergr. 13.
Taf. 55. Fig. I. Atrophie des Dickdarms. Vergr. 85.
Fig. II. Braune Atrophie des Muscularis des Dünndarms bei Krebscachexie. Vergr. 330.
Taf. 56. Fig. I. Diphtheritische Colitis bei Sublimatvergiftung. Vergr. 20.
Fig. II. Dysenterie des Dickdarms. Vergr. 50.
Taf. 57. Fig. I. Typhus abdominalis. Markige Schwellung eines Dickdarmfollikels. Vergr. 50.
Fig. II. Typhus abdominalis. Markige Schwellung mit beginnender Nekrose eines Follikels. Vergr. 50.
Taf. 58. Fig. I. Typhus abdominalis. Geschwür nach Losstossung des Schorfs. Vergr. 50.
Fig. II. Lymphangitis intestinalis. Zellthrombus in einem Lymphgefäss der Submucosa des Dickdarms bei Dysenterie. Vergr. 360.
Taf. 59. Fig. I. Beginnende Darmtuberkulose im Processus vermiformis. Vergr. 80.
Fig. II. Vom Rande eines tuberkulösen Darmgeschwürs. Vergr. 80.
Taf. 60. Fig. I. Beginnende eitrige Peritonitis, 24 Stunden nach Unterbindung des Darmes. Vergr. 625.
Fig. II. Tuberkulöse Peritonitis. Vergr. 72.

WELLCOME LIBRARY INSTITUTE

Verlag von J. F. LEHMANN in MÜNCHEN.

# Lehmann's medicinische Handatlanten,

## nebst kurzgefassten Lehrbüchern.

Herausgegeben von

Prof. Dr. **O. Bollinger**, Dr. **G. Brühl**, Doz. Dr. **H. Dürck**, Dr. E. **Golebiewski**, Dr. **L. Grünwald**, Prof. Dr. **O. Haab**, Prof. Dr. **H. Helferich**, Prof. Dr. **A. Hoffa**, † Prof. Dr. **E. von Hofmann**, Prof. Dr. **Chr. Jakob**, Prof. Dr. **K. B. Lehmann**, Doz. Dr. **Lüning**, Doz. Dr. **G. Marwedel**, Prof. Dr. **Mracek**, Dr. **R. Neumann**, Prof. Dr. **Polizer**, Dozent Dr. **O. Schäffer**, Doz. Dr. **Schulthess**, Prof. Dr. **Schultze**, Doz. Dr. **J. Sobotta**, Doz. Dr. **W. Weygandt**, Doz. Dr. **O. Zuckerkandl**, u. a. m.

*Bücher von hohem wissenschaftlichen Werte, in bester Ausstattung, zu billigem Preise.*

### Urteile der Presse:

**Therapeutische Monatshefte.**

Es ist entschieden als ein glücklicher Gedanke des Verlegers zu bezeichnen, das, was in der Medizin bildlich darzustellen ist, in Form von Handatlanten zu bringen, die infolge ihres ausserordentlich niedrigen Preises jedermann leicht zugänglich sind.

**Medico.**

Es ist als verdienstvolles Unternehmen der Lehmann'schen Verlagsbuchhandlung zu bezeichnen, dass sie in einer Serie von gut ausgeführten und doch billigen Handatlanten einen Ersatz für die, dem grossen Kreise der Interessenten, wegen der meist sehr erheblichen Anschaffungskosten kaum zugänglichen grösseren Werke, geschaffen hat. Denn bildliche Darstellungen sind für das Verständnis ein kaum zu entbehrendes Hilfsmittel.

**Wiener medicinische Wochenschrift.**

Sowohl der praktische Arzt als der Student empfinden gewiss vielfach das Bedürfnis, die Schilderung des Krankheitsbildes durch gute, bildliche Darstellung ergänzt zu sehen. Diesem allgemeinen Bedürfnisse entsprechen die bisherigen Atlanten und Bildwerke wegen ihrer sehr erheblichen Anschaffungskosten nicht. Das Unternehmen des Verlegers verdient daher alle Anerkennung. Ist es doch selbst bei eifrigem Studium kaum möglich, aus der wörtlichen Beschreibung der Krankheitsbilder sich allein eine klare Vorstellung von den krankhaften Veränderungen zu machen. Der Verleger ist somit zu der gewiss guten Idee zu beglückwünschen, ebenso glücklich war die Wahl der Fachmänner, unter deren Aegide die bisherigen Atlanten erschienen sind.

Verlag von J. F. LEHMANN in MÜNCHEN.

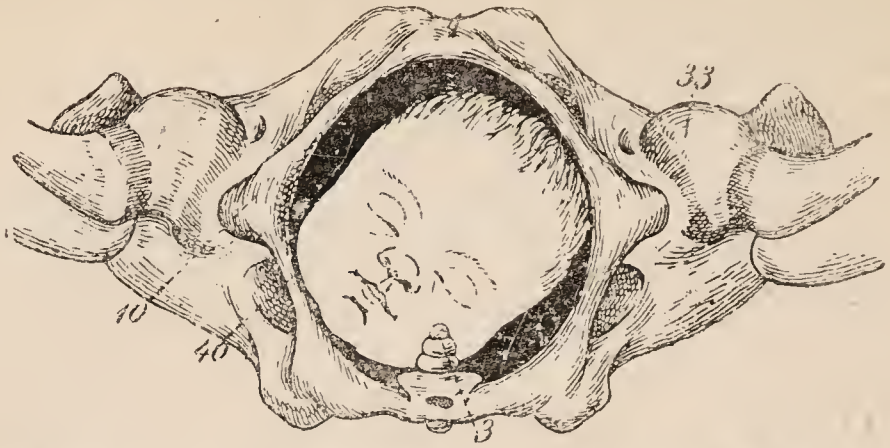


# Lehmann's medicin. Hand-Atlanten

**I. Band:**

## Atlas und Grundriss

## der Lehre vom Geburtsakt

und der operativen

## Geburtshilfe

dargestellt in 126 Tafeln in Leporelloart

**nebst kurzgefasstem Lehrbuche**

von **Dr. O. Schäffer,**

**Privatdozent an der Universität Heidelberg.**

126 in zweifarbigem Druck ausgeführte Bilder.

IV. gänzlich umgearbeitete Auflage.

**Preis elegant gebunden Mk. 5.—.**

Die Wiener medicinische Wochenschrift schreibt:

*— — Die kurzen Bemerkungen zu jedem Bilde geben im Verein mit demselben eine der anschaulichsten Darstellungen des Geburtsaktes, die wir in der Fachliteratur kennen.*

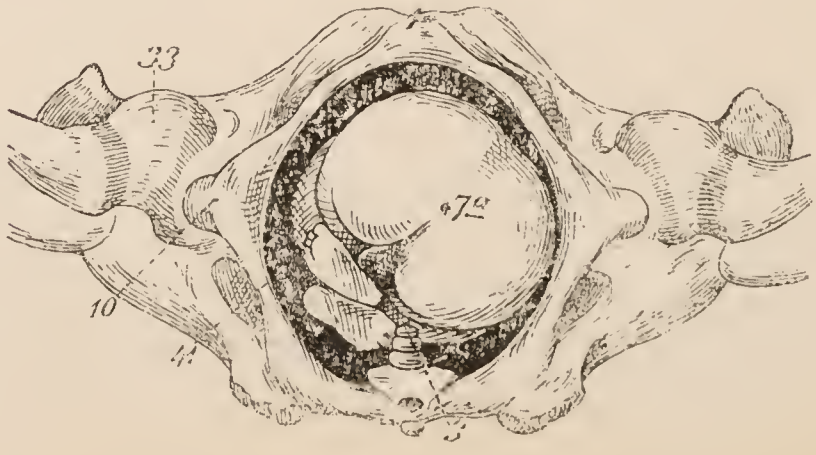

Verlag von J. F. LEHMANN in MÜNCHEN.

# Lehmann's medicin. Handatlanten.

**Band II:**

## Anatomischer Atlas

der

## geburtshilflichen Diagnostik und Therapie.

Mit 160 meist farbigen Abbildungen auf Tafeln nach Originalien von den Malern A. Schmitson und C. Krapf, zahlreichen Text-Illustrationen und 318 Seiten Text

von

**Dr. Oskar Schaeffer,**

Privatdozent an der Universität Heidelberg.

Zweite vollständig umgearbeitete und erweiterte Auflage.

**Preis eleg. geb. Mk. 12.—**

Prof. Fritsch, Bonn, schreibt: (Centralbl. f. Gynaekologie 1895. No. 39)

Als Gegengewicht gegen die quantitative Vermehrung des Lernstoffes hat man vielfach die Lehrmittel verbessert. Es sind kurze Compendien, instruktive Abbildungen eingeführt, ungefähr so, wie im Elementarunterricht das Lernen durch den sogen. Anschauungsunterricht erleichtert wird.

Diese Tendenz verfolgen auch die bei Lehmann erschienenen Atlanten. Einer der besten ist jedenfalls der von S. Ich möchte den Studenten mehr diesen Atlas als eines der modernen Compendien empfehlen. Alle Zeichnungen sind einfach, übersichtlich und jedenfalls so hergestellt, dass der Lernende auf den ersten Blick das sieht, was er sehen soll.

Es wäre sehr zu wünschen, dass diese Atlanten von den Lehrern überall warm empfohlen würden.

**Münchener medicinische Wochenschrift 1894 Nr. 10**

Ein Atlas von ganz hervorragender Schönheit der Bilder zu einem überraschend niedrigen Preise. Auswahl und Ausführung der meisten Abbildungen ist gleich anerkennenswert, einzelne derselben sind geradezu mustergiltig schön. Verfasser, Zeichner und Verleger haben sich um diesen Atlas in gleicher Weise verdient gemacht.

Der Text bietet mehr, als der Titel verspricht: er enthält — abgesehen von den geburtshilflichen Operationen — ein vollständiges Compendium der Geburtshilfe. Damit ist dem Praktiker und dem Studierenden Rechnung getragen, welche in dem Buche neben einem Bilderatlas auch das finden, was einer Wiedergabe durch Zeichnungen nicht bedarf.

Das Werkchen wird wohl mehrere Auflagen erleben. Als Atlas betrachtet, dürfte das Buch an Schönheit und Brauchbarkeit alles übertreffen, was an Taschen-Atlanten überhaupt und zu so niedrigem Preise im besonderen geschaffen wurde.

**Verlag von J. F. LEHMANN in MÜNCHEN.**

**Band III:**

# Handatlas u. Grundriss der Gynäkologie.

Mit 90 farbigen Tafeln, 65 Textillustrationen und 308 Seiten Text.

Von **Dr. O. Schäffer,** Privatdozent an der Universität Heidelberg.

II. vollständig umgearbeitete und erweiterte Auflage.

Preis elegant geb. *M.* **14.—.**

**Urteile der Presse:**

*Medicinisch-chirurg. Central-Blatt.* Der vorliegende Band der von uns schon wiederholt rühmlich besprochenen Lehmann'schen medicinischen Atlanten bringt eine Darstellung des gesamten Gebietes der Gynaekologie. Die trefflich ausgeführten Abbildungen bringen Darstellungen von klinischen Fällen und anatomischen Präparaten, wobei besonders hervorzuheben ist, dass jeder einzelne Gegenstand von möglichst vielen Seiten, also aetiologisch, in der Entwickelung, im secundären Einfluss, im Weiterschreiten und im Endstadium oder der Heilung dargestellt ist, und dass die Abbildungen von Präparaten wieder durch schematische und halbschematische Zeichnungen erläutert sind. Der Text zerfällt in einen fortlaufenden Teil, der von rein praktischen Gesichtspunkten bearbeitet ist und in die Erklärung der Tafeln, welche die theoretischen Ergänzungen enthält. Ausführliche Darlegungen über den Gebrauch der Sonde, der Pessarien werden vielen Praktikern willkommen sein. Eingehende Berücksichtigung der Differentialdiagnose, sowie Zusammenstellung der in der Gynaekologie gebräuchlichen Arzneimittel, sowie deren Anwendungsweisen erhöhen die praktische Brauchbarkeit des Buches.

*Therapeutische Monatshefte:* Der vorliegende Band reiht sich den Atlanten der Geburtshilfe desselben Autors ebenbürtig an. Er entspricht sowohl den Bedürfnissen des Studierenden wie denen des Praktikers. Der Schwerpunkt des Werkes liegt in den Abbildungen. In den meisten Fällen sind diese direkt nach der Natur oder nach anatomischen Präparaten angefertigt. Manche Zeichnungen sind der bessern Uebersicht wegen mehr schematisch gehalten. Auch die einschlägigen Kapitel aus der Hystologie (Tumoren, Endometritisformen etc.) sind durch gute Abbildungen vertreten. Besonders gelungen erscheinen uns die verschiedenen Spiegelbilder der Portio. Jeder Tafel ist ein kurzer begleitender Text beigegeben. Der 2. Teil des Werkes enthält in gedrängter Kürze die praktisch wichtigen Grundzüge der Gynaekologie; übersichtlich sind bei jedem einzelnen Krankheitsbilde die Symptome, die differentiell-diagnostisch wichtigen Punkte u. s. w. zusammengestellt. *Feis (Frankfurt a. M.).*

**Verlag von J. F. LEHMANN in MÜNCHEN.**

# Lehmann's medic. Hand-Atlanten.

**Band IV:**

## Atlas der Krankheiten der Mundhöhle, des Rachens und der Nase.

In 69 meist farbigen Bildern auf Tafeln und erklärendem Text von

**Dr. Ludwig Grünwald.**

Preis eleg. gebunden ℳ 6.—.

Der Atlas beabsichtigt, eine Schule der semiotischen Diagnostik zu geben. Daher sind die Bilder derart bearbeitet, dass die einfache Schilderung der aus denselben ersichtlichen Befunde dem Beschauer die Möglichkeit einer Diagnose bieten soll. Dem entsprechend ist auch der Text nichts weiter, als die Verzeichnung dieser Befunde, ergänzt, wo notwendig, durch anamnestische u. s. w. Daten. Wenn demnach die Bilder dem Praktiker bei der Diagnosenstellung behilflich sein können, lehrt anderseits der Text den Anfänger, wie er einen Befund zu erheben und zu deuten hat.

Von den Krankheiten der Mund- und Rachenhöhle sind die praktisch wichtigen sämtlich dargestellt, wobei noch eine Anzahl seltenerer Krankheiten nicht vergessen sind. Die Bilder stellen möglichst Typen der betreffenden Krankheiten im Anschluss an einzelne beobachtete Fälle dar.

**Band V.**

## Atlas und Grundriss der **Hautkrankheiten**

mit 65 farbigen Tafeln nach Originalaquarellen des Malers Arthur Schmitson und zahlreichen schwarzen Abbildungen

von **Prof. Dr. Franz Mracek in Wien.**

Dieser Band, die Frucht jahrelanger wissenschaftlicher und künstlerischer Arbeit enthält neben 65 farbigen Tafeln von ganz hervorragender Schönheit noch zahlreiche schwarze Abbildungen, und einen reichen, das gesamte Gebiet der Dermatologie umfassenden Text. Die Abbildungen sind durchwegs Originalaufnahmen nach dem lebenden Materiale der Mracek'schen Klinik, und die Ausführung der Tafeln übertrifft die Abbildungen aller, selbst der theuersten bisher erschienenen dermatologischen Atlanten.

***Der Preis des Buches beträgt eleg. geb. Mk. 14.—***

Verlag von J. F. LEHMANN in MÜNCHEN.

# Lehmann's medic. Handatlanten.

**Band VI:**

# Atlas der Syphilis

und der

## venerischen Krankheiten

mit einem

## Grundriss der Pathologie und Therapie derselben

mit 71 farbigen Tafeln nach Originalaquarellen

von Maler A. SCHMITSON und 16 schwarzen Abbildungen

von

Professor Dr. **Franz Mracek** in Wien.

**Preis des starken Bandes eleg. geb. Mk. 14.—**

Nach dem einstimmigen Urteile der zahlreichen Autoritäten, denen die Originale zu diesem Werke vorlagen, übertrifft dasselbe an Schönheit Alles, was auf diesem Gebiete nicht nur in Deutschland, sondern in der gesamten Weltliteratur geschaffen wurde.

Die **Ungarische medicinische Presse** Nr. 41 vom 19. XI. 1897 schreibt:

„Es wird wohl genügen den Titel dieses Werkes niederzuschreiben den Autor und Verleger zu nennen, um in den weitesten Kreisen lebhaftes Interesse für dasselbe zu erregen. Bei der Besprechung des Werkes hört eigentlich jede Kritik auf und die beschreibende Schilderung tritt in ihr Recht. Mit dieser Bemerkung wollen wir aber unsere Schwäche eingestehen und die Unmöglichkeit anerkennen, die durchaus lehrreichen, frappant schönen und naturgetreuen Abbildungen durch Beschreibung vor den Augen der Leser auch nur annähernd begreiflich zu machen. Alles, was die bunten und zahlreichen syphilitischen Erkrankungsformen Lehrreiches nur bieten können, ist in diesem schönen Werke klassisch dargestellt, in einem leicht fassbaren System gruppiert. Die meisterhafte Hand des Malers spricht klar und decidiert zu dem Studierenden, so dass man durch diese Tafeln thatsächlich all das spielend erlernen kann, was man sich sonst auf diesem Gebiete nur durch viel Mühe, Zeit und Erfahrung anzueignen im stande wäre. Um alles zu sehen, was man sehen muss, dient noch der erläuternde Text über Syphilis, aus welchem nicht nur der heutige Stand der Lehre, sondern gleichzeitig auch eine rationelle Therapie herauszulesen ist." N.

**Verlag von J. F. LEHMANN in MÜNCHEN.**

# Lehmann's medic. Handatlanten.

**Band VII:**

## Atlas und Grundriss

der

## Ophthalmoscopie u. ophthalmoscop. Diagnostik.

Mit 6 Text- und 138 farbigen Abbildungen auf 80 Tafeln.

Von Professor **Dr. O. Haab**, Direktor der Augenklinik in Zürich.

**II. vielfach erweiterte Auflage.**

Preis eleg. geb. **M. 10.—.**

Urteile der Presse:

Schmidt's Jahrbücher 1895, S. 211: **Endlich wieder einmal ein Buch, das für den praktischen Arzt von wirklichem, dauerndem Nutzen,** *für den im Ophthalmoscopieren auch nur einigermassen Geübten geradezu ein Bedürfnis ist. Das Buch enthält im I. Teil eine kurze vortreffliche Anleitung zur Untersuchung mit dem Augenspiegel. Was der Mediciner wissen muss und was er sich auch merken kann, das ist alles in diesen praktischen Regeln zusammengestellt. Der II. Teil enthält auf 64 Tafeln die Abbildungen des Augenhintergrundes in normalem Zustande und bei den verschiedenen Krankheiten. Es sind nicht seltene Fälle berücksichtigt, sondern die Formen von Augenerkrankungen, die am häufigsten und unter wechselndem Bilde vorkommen. Der grossen Erfahrung Haab's und seiner bekannten grossen Geschicklichkeit im Zeichnen ist es zu danken, dass ein mit besonderen Schwierigkeiten verbundener Atlas in dem vorliegenden Werke in geradezu vorzüglicher Weise zu stande kam.*

*(Lamhofer, Leipzig.)*

Correspondenzblatt f. schweiz. Aerzte: *Ein prächtiges Werk. Die mit grosser Naturtreue wiedergegebenen Bilder des kranken und gesunden Augenhintergrundes bilden eine vorzügliche Studie für den ophthalmologischen Unterricht sowohl als für die ophthalmologische Diagnose in der Praxis.*

---

Eine vorzügliche Ergänzung zu diesem Atlas bildet das:

## Skizzenbuch

### zur Einzeichnung von Augenspiegel-Bildern.

Von Professor **Dr. O. Haab,**

Professor an der Universität und Direktor der Augenklinik in Zürich.

Preis in Mappe M. **3.—.**

II. Auflage.

Jeder Käufer des Haab'schen Atlas wird auch gern das Skizzenbuch erwerben, da er in diesem mit geringer Mühe alle Fälle, die er in seiner Praxis zu untersuchen hat, naturgetreu darstellen kann.

Verlag von J. F. LEHMANN in MÜNCHEN.

**Lehmann's med. Handatlanten.**
**Band VIII.**

## Atlas und Grundriss der traumatischen
# Frakturen und Luxationen

mit 200 farbigen und 110 schwarzen Abbildungen nach Originalzeichnungen von Maler Bruno Keilitz
von **Professor Dr. H. Helferich in Greifswald.**
Preis eleg. geb. **Mk. 12.—.**
**Vierte vollständig umgearbeitete Auflage.**

Auf 63 farbigen Tafeln werden sämtliche Frakturen und Luxationen, die für den Studierenden und Arzt von praktischer Bedeutung sind, in mustergiltiger Weise zur Darstellung gebracht. Jeder Tafel steht ein erklärender Text gegenüber, aus dem alles Nähere über die anat. Verhältnisse, Diagnose und Therapie ersichtlich ist.

Ausserdem enthält der Band ein vollständiges Compendium der Lehre von den traum. Frakturen und Luxationen. Wie bei den Bildern, so ist auch im Texte das Hauptgewicht auf die Schilderung des praktisch Wichtigen gelegt, während Seltenheiten nur ganz kurz behandelt werden.

Zur Vorbereitung für das Examen ist das Buch vorzüglich geeignet. Der Preis ist in Anbetracht der prächtigen, in Farbendruck ausgeführten Bilder ein ganz aussergewöhnlich niedriger.

---

**Professor Dr. Klaussner** schreibt „Die Auswahl der Abbildungen ist eine vortreffliche, ihre Wiedergabe eine ausgezeichnete. Neben dem Bilde, wie es der Lebende nach der Verletzung bietet, finden sich die betreffenden Knochen- oder Gelenkpräparate, sowie eine besonders lehrreiche Darstellung der wichtigsten, jeweils zu berücksichtigenden topographisch-anatomischen Verhältnisse.

Im Texte sind die häufiger vorkommenden, den Arzt besonders interessierenden Knochenbrüche und Verrenkungen in ihrer diagnostischen und auch therapeutischen Beziehung eingehender, seltenere Formen kürzer erörtert. Die Absicht des Verfassers, *„den Studierenden die Einführung in das wichtige Gebiet der Lehre von den Frakturen und Luxationen zu erleichtern und Aerzten in der Praxis ein brauchbarer Ratgeber zu sein“*, ist als vorzüglich gelungen zu bezeichnen.

Der Verleger liess es sich angelegen sein, das Beste zu liefern; das Kolorit der Tafeln ist schön, der Druck übersichtlich, die Ausstattung hübsch, der Preis ein mässiger.

Referent zweifelt nicht, dass der Wunsch des Verfassers, es möge das Buch einigen Nutzen stiften, sich vollauf erfüllen wird.“

Verlag von J. F. LEHMANN in München.

# Lehmann's medicin. Handatlanten.

**Band IX.**

# ATLAS
# des gesunden u. kranken Nervensystems

## nebst Grundriss der Anatomie, Pathologie und Therapie desselben

von

**Dr. Christfried Jakob,**
Vorstand d. patholog. Institutes f. Gehirn- u. Geisteskrankheiten a. d. Universität Buenos-Ayres,
s. Z. I. Assistent der medizin. Klinik in Erlangen.
Mit einer Vorrede von *Prof. Dr. Ad. v. Strümpell*, Direktor der medicin. Klinik in Erlangen.

**II. vollständig umgearbeitete Auflage.**

*Mit 105 farbigen und 120 schwarzen Abbildungen sowie 284 Seiten Text und zahlreichen Textillustrationen.*

Preis eleg. geb. **Mk. 12.—**

**Prof. Dr. Ad. von Strümpell schreibt in seiner Vorrede zu dem vorliegenden Bande:** Jeder unbefangene Beurteiler wird, wie ich glaube, gleich mir den Eindruck gewinnen, dass die Abbildungen Alles leisten, was man von ihnen erwarten darf. Sie geben die thatsächlichen Verhältnisse in deutlicher und anschaulicher Weise wieder und berücksichtigen in grosser Vollkommenheit fast alle die zahlreichen und wichtigen Ergebnisse, zu denen das Studium des Nervensystems in den letzten Jahrzehnten geführt hat. Dem Studierenden sowie dem mit diesem Zweige der medicinischen Wissenschaft noch nicht näher vertrauten praktischen Arzt, ist somit die Gelegenheit geboten, sich mit Hilfe des vorliegenden Atlasses verhältnismässig leicht ein klares Bild von dem jetzigen Standpunkte der gesamten Neurologie zu machen.

Verlag von J. F. LEHMANN in MÜNCHEN.

# Lehmann's medic. Handatlanten.

**Band X.**

# Atlas und Grundriss der Bakteriologie

und

# Lehrbuch der speciellen bakteriolog. Diagnostik.

Von Prof. **Dr. K. B. Lehmann** und **Dr. R. Neumann** in Würzburg.

Bd. I Atlas mit ca. 700 farb. Abbildungen auf 69 Tafeln, Bd. II Text 496 Seiten mit 30 Bildern.

II. vielfach erweiterte Auflage.

Preis der 2 Bände eleg. geb. Mk. 16.—

**Münch. medic. Wochenschrift 1896 Nr. 23.** Sämtliche Tafeln sind mit ausserordentlicher Sorgfalt und so naturgetreu ausgeführt, dass sie ein glänzendes Zeugnis von der feinen Beobachtungsgabe sowohl, als auch von der künstlerisch geschulten Hand des Autors ablegen.

Bei der Vorzüglichkeit der Ausführung und der Reichhaltigkeit der abgebildeten Arten ist der Atlas ein wertvolles Hilfsmittel für die Diagnostik, namentlich für das Arbeiten im bakteriologischen Laboratorium, indem es auch dem Anfänger leicht gelingen wird, nach demselben die verschiedenen Arten zu bestimmen. Von besonderem Interesse sind in dem 1. Teil die Kapitel über die Systematik und die Abgrenzung der Arten der Spaltpilze. Die vom Verfasser hier entwickelten Anschauungen über die Variabilität und den Artbegriff der Spaltpilze mögen freilich bei solchen, welche an ein starres, schablonenhaftes System sich weniger auf Grund eigener objektiver Forschung, als vielmehr durch eine auf der Zeitströmung und unerschütterlichem Autoritätsglauben begründete Voreingenommenheit gewöhnt haben, schweres Bedenken erregen. Allein die Lehmann'schen Anschauungen entsprechen vollkommen der Wirklichkeit und es werden dieselben gewiss die Anerkennung aller vorurteilslosen Forscher finden. — —

So bildet der Lehmann'sche Atlas nicht allein ein vorzügliches Hilfsmittel für die bakteriologische Diagnostik, sondern zugleich einen bedeutsamen Fortschritt in der Systematik und in der Erkenntnis des Artbegriffes bei den Bakterien. Prof. Dr. Hauser.

**Allg. Wiener medicin. Zeitung 1896 Nr. 28.** Der Atlas kann als ein sehr sicherer Wegweiser bei dem Studium der Bakteriologie bezeichnet werden. Aus der Darstellungsweise Lehmann's leuchtet überall gewissenhafte Forschung, leitender Blick und volle Klarheit hervor.

**Pharmazeut. Zeitung 1896 S. 471/72.** Fast durchweg in Originalfiguren zeigt uns der Atlas die prachtvoll gelungenen Bilder aller für den Menschen pathogenen, der meisten tierpathogenen und sehr vieler indifferenter Spaltpilze in verschiedenen Entwickelungsstufen.

Trotz der Vorzüglichkeit des „Atlas" ist der „Textband" die eigentliche wissenschaftliche That.

Für die Bakteriologie hat das neue Werk eine neue, im Ganzen auf botanischen Prinzipien beruhende Nomenklatur geschaffen und diese muss und wird angenommen werden. C. Mez - Breslau.

Verlag von J. F. LEHMANN in MÜNCHEN.

# Lehmann's medicinische Handatlanten.

**Band XIII.**

## Atlas und Grundriss

der

# Verbandlehre.

Mit 220 Abbildungen auf 128 Tafeln nach Originalzeichnungen von Maler Johann Fink

von

**Professor Dr. A. Hoffa in Würzburg.**

8 Bogen Text. Preis elegant geb. Mk. 7.—.

Dieses Werk verbindet den höchsten praktischen Wert mit vornehmster, künstlerischer Ausstattung. Das grosse Ansehen des Autors allein bürgt schon dafür, dass dieses instruktive Buch, das die Bedürfnisse des Arztes, ebenso wie das für den Studierenden Nötige berücksichtigt, sich bald bei allen Interessenten Eingang verschafft haben wird. Die Abbildungen sind durchwegs nach Fällen aus der Würzburger Klinik des Autors in prächtigen Originalaquarellen durch Herrn Maler Fink wiedergegeben worden.

Verlag von J. F. LEHMANN in MÜNCHEN.

# Lehmann's medicin. Handatlanten.

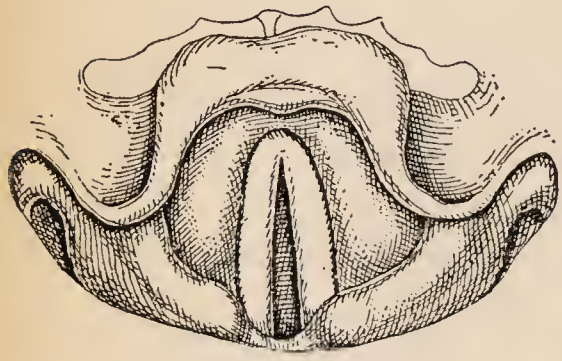

**Band XIV:**

## Atlas

und

## Grundriss

der

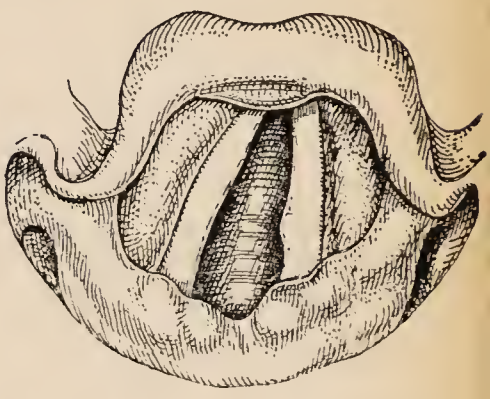

# Kehlkopfkrankheiten.

Mit 44 farbigen Tafeln und zahlreichen Textillustrationen nach Orginalaquarellen des Malers Bruno Keilitz

von **Dr. Ludwig Grünwald in München.**

Preis elegant geb. Mk. 8.—.

Dem oft und gerade im Kreise der praktischen Aerzte und Studierenden geäusserten Bedürfnisse nach einem farbig illustrierten Lehrbuch der Kehlkopfkrankheiten, das in knapper Form das anschauliche Bild mit der im Text gegebenen Erläuterung verbindet, entspricht das vorliegende Werk des bekannten Münchener Laryngologen. Weit über hundert praktisch wertvolle Krankheitsfälle und 30 mikroskopische Präparate, nach Naturaufnahmen des Malers Bruno Keilitz, sind auf den 44 Volltafeln in hervorragender Weise wiedergegeben, und der Text, welcher sich in Form semiotischer Diagnose an diese Bilder anschliesst, gehört zu dem Instruktivsten, was je über dieses Gebiet geschrieben wurde.

Verlag von J. F. LEHMANN in MÜNCHEN.

## Lehmann's medicin. Hand-Atlanten

**Band XV.**

# ATLAS

**der klinischen**

# Untersuchungsmethoden

nebst

# Grundriss der klinischen Diagnostik

und der

# speziellen Pathologie und Therapie der inneren Krankheiten

von

**Prof. Dr. Christfr. Jakob,**
s. Z. I. Assistent der medizinischen Klinik in Erlangen.

*Mit 182 farbigen Abbildungen auf 68 Tafeln und 250 Seiten Text mit 64 Textabbildungen.*

**Preis eleg. geb. 10 Mark.**

Während alle anderen Atlanten sich meist nur an Specialisten wandten, bietet dieser Band für **jeden praktischen Arzt und für jeden Studenten ein geradezu unentbehrliches Vademecum.**

Neben einem vorzüglichen Atlas der klinischen Mikroskopie sind in dem Bande die **Untersuchungsbefunde aller inneren Krankheiten** in instruktivster Weise in 50 vielfarbigen schematischen Bildern zur Darstellung gebracht. Nach dem Urteil eines der hervorragendsten Kliniker, ist das Werk für den Studierenden ein Lehrmittel von unschätzbarem Werte, für den praktischen Arzt ein Repetitorium, in dem er sich sofort orientieren kann und das ihm in der täglichen Praxis vorzügliche Dienste leistet.

---

## Wandtafeln für den neurologischen Unterricht.

Herausgegeben von

**Prof. Dr. Ad. v. Strümpell** in Erlangen und **Prof. Dr. Chr. Jakob** in Buenos Ayres.

13 Tafeln im Format von 80 cm zu 100 cm.

Preis in Mappe **Mk. 50.—**. Auf Leinwand aufgezogen Mk. 70.—

Der Text in den Bildern ist lateinisch.

Verlag von J. F. LEHMANN in MÜNCHEN.

# Lehmann's medicinische Handatlanten.

**Band XVI.**

## Atlas
und
## Grundriss
*der*

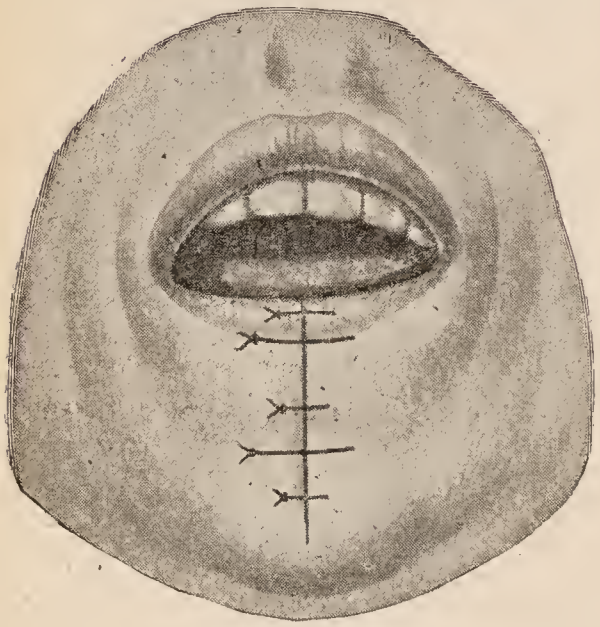

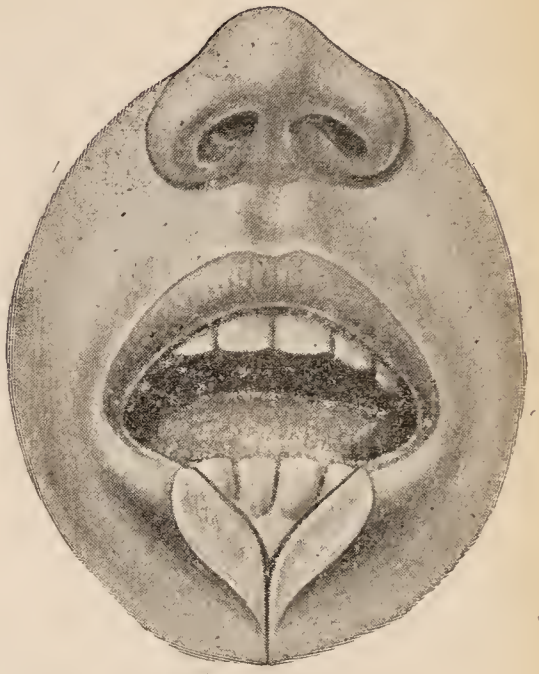

## chirurgischen Operationslehre

von

**Dr. Otto Zuckerkandl**
Privatdozent an der Universität Wien.

24 farbige Tafeln nach Originalaquarellen des Malers Bruno Keilitz.

217 schwarze Abbildungen meist auf Tafeln. 27 Bog. Text.

Preis eleg. geb. M. 10.—

Geheimrat Prof. Dr. **Helferich** schreibt in der M. M. W. Nr. 45 vom XI. 1897:

Der vorliegende stattliche Band enthält 24 farbige Tafeln und 217 Abbildungen im Text bei 400 Seiten Text. Auf 41 Seiten mit einer Tafel (Darmnaht) und 38 Textbildern wird zunächst im allgemeinen die Durchtrennung und die Wiedervereinigung der Gewebe zur Darstellung gebracht. Auf Seite 42 bis 400 wird die spezielle Operationslehre (Extremitäten, Kopf und Hals, Rumpf und Becken) dargestellt.

Das Werk wird den Anfängern das Studium und Verständnis der z. T. recht schwierigen Kapitel in hohem Grade erleichtern. Es existirt unseres Wissens kaum ein Werk, welches mit so zahlreichen und vorzüglichen Abbildungen ausgestattet und mit so bündig klarem Text, den neuesten Fortschritten Rechnung tragend, im ganzen zur Einführung wie zur Fortbildung in der operativen Chirurgie so gut geeignet wäre, wie das vorliegende. Der Erfahrenere wird sich freuen, manches speziell nach der Technik und Anschauung der Wiener Schule dargestellt zu finden. Die Abbildungen sind zum grössten Teil vorzüglich und fast auf den ersten Blick klar und verständlich. Nur einige wenige sind weniger klar und eventuell bei einer zweiten Auflage zu erneuern. Dass eine solche nicht lange auf sich warten lassen wird, darf bei der vielseitigen Brauchbarkeit des Werkes erwartet werden.

**Verlag von J. F. LEHMANN in MÜNCHEN.**

# Lehmann's medic. Handatlanten.

**Band XVIII.**

# ATLAS

der

# gerichtlichen Medicin

nach Originalen von Maler **A. Schmitson**

mit erläuterndem Text

von

## Hofrat Professor Dr. E. Ritter von Hofmann,

Direktor des gerichtlich medizin. Instituts in Wien.

**Mit 56 farbigen Tafeln und 193 schwarzen Abbildungen.**

Preis eleg. geb. **M. 15.—.**

---

Zum ersten Male wird hier **Medizinern** und **Juristen** ein Werk geboten, das durch seinen ausserordentlichen Bilder-Reichtum und die mustergiltige Ausführung der farbigen Tafeln eine vorzügliche Einführung in die gerichtliche Medizin bietet. Dabei ist der **Preis von 15 Mark** im Vergleich zu dem Gebotenen ganz erstaunlich billig, wenn man bedenkt, dass der Atlas von Lesser, der weniger und kaum so gut ausgeführte Tafeln enthält, M. 180.— kostet. Der Hofmann'sche Atlas bildet eine Ergänzung zu sämtlichen Lehrbüchern der gerichtlichen Medizin. Für **Gerichtsärzte, Physici, Staatsanwälte, Untersuchungsrichter** etc. ist das Werk **unentbehrlich,** aber auch jedem Arzte und jedem Juristen bietet es eine Fülle von Anregungen und dem Studierenden erleichtert es das Verständnis und das Eindringen in die schwierige Disziplin ganz ungemein.

**Das Amtsblatt des k. Staatsministerium des Innern** vom 23. XI. 1897 sagt in seinem Erlasse an sämtliche k. Regierungen, Kammern des Innern und amtliche Aerzte:

Nach dem Gutachten des k. Obermedizinal-Ausschusses bildet der vorliegende Atlas eine Ergänzung des vortrefflichen Lehrbuches des Verfassers, der auf dem Gebiete der gerichtlichen Medizin unbestritten die erste Autorität in deutschen Landen war.

Die technische Wiedergabe der dargestellten Veränderungen ist eine vorzügliche und die von Künstlerhand ausgeführten farbigen Tafeln verdienen namentlich alles Lob.

Es ist hienach Anlass gegeben, auf den bezeichneten Atlas in den einschlägigen Kreisen aufmerksam zu machen und ihn zur Anschaffung zu empfehlen.

*München, 13. November 1898.* *Frhr. v. Feilitzsch.*

Verlag von J. F. LEHMANN in MÜNCHEN.

# Lehmann's medicin. Handatlanten.

**Band XVIII.**

# Atlas und Grundriss

der

# äusseren Erkrankungen des Auges.

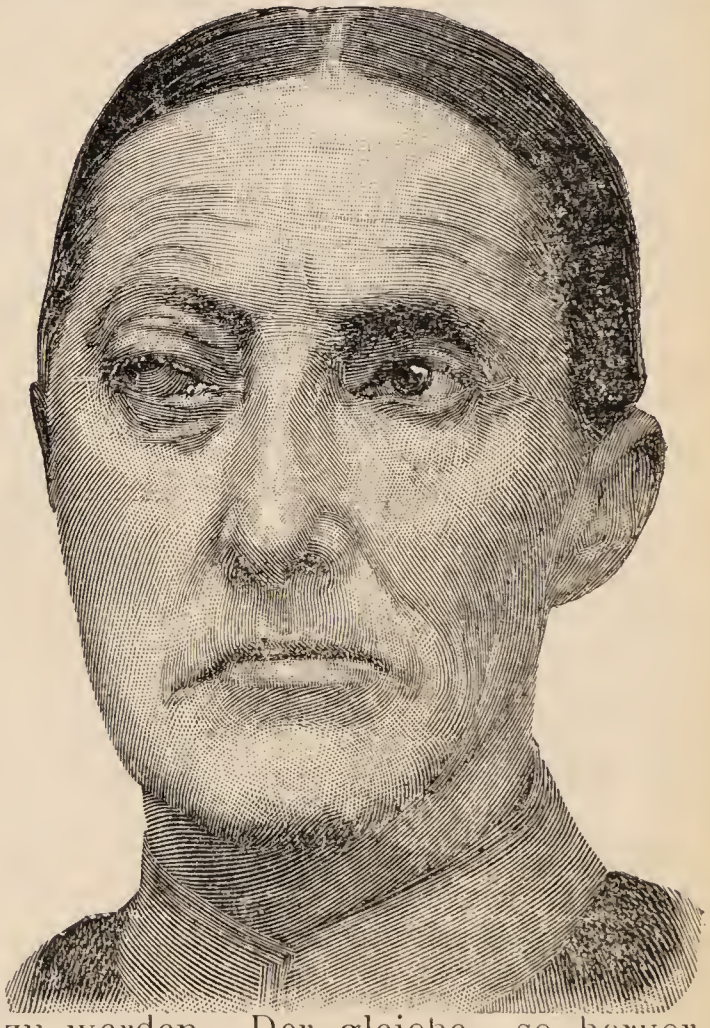

Von

**Prof. Dr. O. Haab,**
Direktor d. Augenklinik in Zürich.

Mit 67 farb. Abbildungen auf 40 Taf., zahlreichen Textillustrationen und 16. Bogen Text.

Preis eleg. geb.
**M. 10.—.**

Dieses neue Werk des rühmlichst bekannten Züricher Ophthalmologen ist wie wenige geeignet, ein wahres Handbuch in der Bücherei eines jeden praktischen Arztes zu werden. Der gleiche, so hervorragend lehrhafte Vortrag, wie er in der Ophthalmoskophie (Atlas, Bd. VII) desselben Autors bewundert wurde, und diesem Werke zu einem ausserordentlichen Erfolge verhalf, ist auch eine glänzende Eigenschaft dieses neuen Buches. Die oft so komplicierten Verhältnisse der Erkrankungen des äusseren Auges sind wohl nie noch klarer und fasslicher veranschaulicht worden, als in dem vorliegenden Werke, in welchem die bildliche mit der verbalen Darstellung sich in schönster Weise ergänzen.

Der Preis des Buches ist mit Hinblick auf das Gebotene ein auffallend niedriger.

## Verlag von J. F. LEHMANN in MÜNCHEN.

### Stereoskopisch-photographischer Atlas
der
# Pathol. Anatomie des Herzens
und der
### grösseren Blutgefässe.
**In 50 Lichtdrucktafeln nach Originalaufnahmen**
von **Dr. G. Schmorl**
K. sächs. Medizinalrat u. Prosektor am Stadtkrankenhause in Dresden.

*Preis mit Textbändchen in Klappkasten Mk. 15.—.*

Stereoskope hiezu liefere ich in vorzüglicher Ansstattung für **Mk. 6.—.**

Dieser Atlas bringt die gesamte pathologische Anatomie des Herzens in ausgezeichneten stereoskopischen Photographien zur Darstellung. Die einzelnen Bilder wirken in einer Weise plastisch, dass das natürliche Präparat dadurch ersetzt erscheint.

**Arbeiten aus dem pathol. Institute in München.**
I. Band. Herausgegeben von Obermedizinalrat Prof. Dr. O. Bollinger. Mit 13 Textabbildungen auf 6 tith. Tafeln (umfasst Heft 1—18 der Arbeiten). *M.* **10.—.**

**Bauer, Jos.** u. **O. Bollinger,** Idiopathische Herzvergrösserungen. 1893. 8°. 103 S. Mit 2 lithographischen Tafeln. *M.* **5.—.**

**Falk, D. G.,** Ueber die Beziehungen des Tabes dorsalis zum Syphilis M. 1 Tabelle. 8°. 1896. 45 S. *M.* **1.—.**

**Huber,** Bibliographie der klin. Helminthologie. 1895. 8°. 381 S. *M.* **10.—.**

**Neumayer, Dr. Fr.,** Diphtheritis und Cellulartherapie. 1896. 12 S. broch. 1 Tafel. 8°. *M* **1.—.**

**Schlossmann, Dr. A.,** Beiträge zur Kenntn. d. Rachitis. 1891. 31 S. 8°. *M.* **1.—.**

**Wegele, Dr. C.,** Die atonische Magenerweiterung und ihre Behandlung. gr. 8°. 28 S. 1894. *M.* **1.—.**

---

# Kursus der topographischen Anatomie
von **Dr. N. Rüdinger,** o. ö. Professor an der Universität München.
Vierte stark vermehrte Auflage.
Bearbeitet von **Dr. Wilh. Höfer,** Assist. d. chirurg. Klinik München.
Mit 80 zum Teil in Farben ausgeführten Abbildungen,
Preis broschiert Mk. 9.—, geb. Mk. 10.—.

*Allg. mediz. Centralzeitung*: Der Verfasser des vorliegenden Buches hat einem wirklichen Bedürfnis abgeholfen, indem er den Studierenden und Aerzten ein aus der Praxis des Unterrichts hervorgegangues Werk darbietet, das in verhältnismässig kurzem Raum alles Wesentliche klar und anschaulich zusammenfasst. Einen besonderen Schmuck des Buches bilden die zahlreichen, in moderner Manier und zum Teil farbig ausgeführten Abbildungen. Wir können das Werk allen Interessenten nicht dringend genug empfehlen.

**Verlag von J. F. Lehmann in München.**

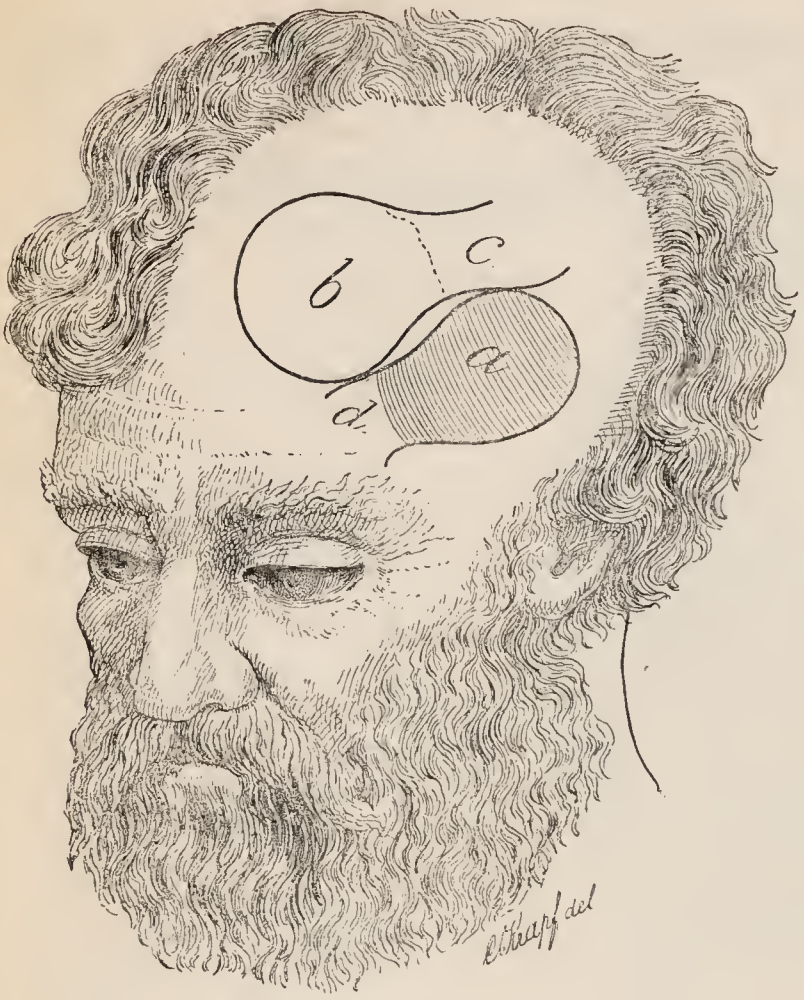


# Die typischen Operationen und ihre Uebungen an der Leiche.

## Kompendium der chirurgischen Operationslehre.

Fünfte erweiterte Auflage

von

Oberstabsarzt **Dr. E. Rotter.**

338 Seiten.

Mit 116 Illustrationen

Eleg. geb. **M. 8.—.**

Die **Münchener medic. Wochenschrift** schreibt: Nachdem erst vor relativ kurzer Zeit die 4. Auflage des Rotter'schen Buches hier besprochen wurde liegt — der beste Beweis für die allgemeine Anerkennung der Vorzüge des Werkchens — schon die 5. Auflage vor. Die klare Anordnung des Stoffes, die kurze präcise Darstellung der verschiedenen Operationen, die sich sowohl von einer zu cursorischen Behandlung, als einem zu detaillierten, in Kleinigkeiten sich verlierenden Ausführen ferne hält, neben der topographischen Anatomie, den speciell bei dem Eingriff zu berücksichtigenden Momenten, doch genügend auf Modificationen, Indication, statistische Verhältnisse eingeht, und dadurch die Lektüre zu einer wesentlich interessanteren macht, lässt, (wie die Aufnahme zeigt) das Werk nicht nur für den studierenden, an der Leiche übenden Arzt, sondern auch für den praktisch thätigen Collegen, speciell den Feldarzt, ein treffliches Hilfsbuch sein. Die klaren hübschen Holzschnitte in ansehnlicher Grösse und reicher Zahl eingefügt, erhöhen die Brauchbarkeit des Büchleins wesentlich; ebenso wird die Anführung einer Reihe anscheinend kleinerer Momente, Verbesserungen etc., wie sie z. B. für den Feldgebrauch angegeben wurden sowie einer Reihe von Ratschlägen hierin competenter Autoritäten, speciell von Nussbaum's, von vielen sehr geschätzt werden.

Referent zweifelt nicht, dass das Werkchen, das die neuesten Operationen und operativen Modificationen völlig berücksichtigt und somit durchaus auf modernem Standpunkt steht, zu seinen bisherigen Freunden sich noch zahlreiche neue erwerben wird. Die hübsche Ausstattung macht das Buch auch äusserlich zu einem sehr handlichen. Ein ausführliches Autoren- und Sachregister ist nicht minder als Vorzug anzuerkennen.

Schreiber.

Verlag von J. F. LEHMANN in MÜNCHEN.

# Grundzüge der Hygiene

von **Dr. W. Prausnitz,**

Professor an der Universität Graz.

*Für Studierende an Universitäten und technischen Hochschulen, Aerzte, Architekten und Ingenieure.*

Vierte vermehrte und erweiterte Auflage.
Mit 523 Seiten Text und 211 Original-Abbildungen.
Preis broch. M. 7.—, geb. M. 8.—.

**Das Vereinsblatt der pfälz. Aerzte** schreibt: Dieses Lehrbuch der Hygiene ist in seiner kurz gefassten, aber präcisen Darstellung vorwiegend geeignet zu einer raschen Orientierung über das Gesamtgebiet dieser jungen Wissenschaft. Die flotte, übersichtliche Darstellungsweise, Kürze und Klarheit, verbunden mit selbständiger Verarbeitung und kritischer Würdigung der neueren Monographien und Arbeiten, Vermeidung alles unnötigen Ballastes sind Vorzüge, die gerade in den Kreisen der praktischen Aerzte und Studenten, denen es ja zur Vertiefung des Studiums der Hygiene meist an Zeit gebricht, hoch geschätzt werden.

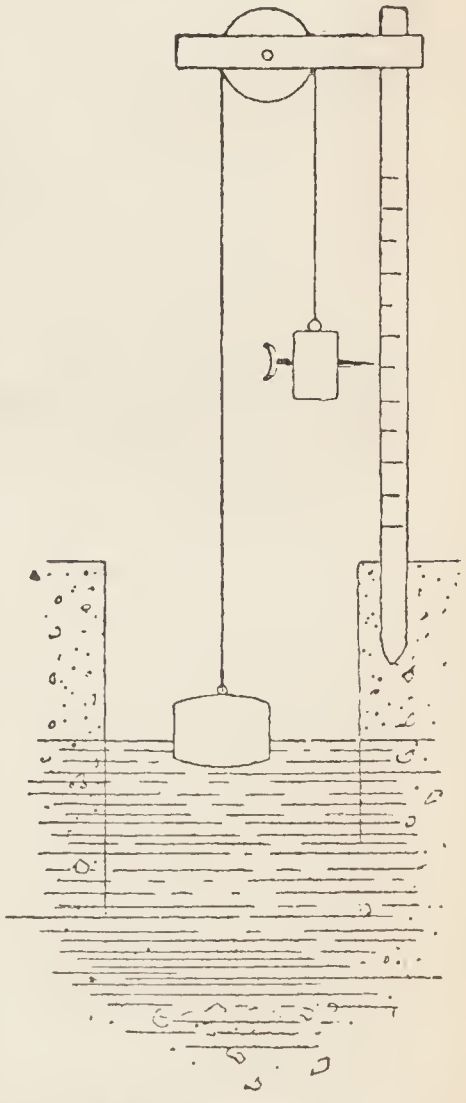

**Fortschritte d. Medicin.**

Der Autor hat es versucht, in dem vorliegenden Buche auf 523 Seiten in möglichster Kürze das gesamte Gebiet der wissenschaftlichen Hygiene so zur Darstellung zu bringen, dass diese für die Studierenden die Möglichkeit bietet, das in den hygienischen Vorlesungen und Cursen Vorgetragene daraus zu ergänzen und abzurunden. Das Buch soll also einem viel gefühlten und oft geäussertem Bedürfnisse nach einem kurzen Leitfaden der Hygiene gerecht werden.

*In der That hat Prausnitz das vorgesteckte Ziel in zufriedenstellender Weise erreicht. Die einzelnen Abschnitte des Buches sind alle mit gleicher Liebe behandelt, Feststehendes ist kurz und klar wiedergegeben, Controversen sind vorsichtig dargestellt und als solche gekennzeichnet; selbst die Untersuchungsmethoden sind kurz und mit Auswahl skizziert und das Ganze mit schematischen, schnell orientierenden Zeichnungen zweckmässig illustriert. Referent wäre vollkommen zufrieden, künftig konstatieren zu können, dass die von ihm examinierten Studierenden der Medicin den Inhalt des Buches aufgenommen — und auch verdaut haben.*

*Halle a. S.* *Renk.*